

Література

1. Шапошникова Ю.Г. Травматология и ортопедия. – М.: Медицина, – 1997. – С. 496-497. 2. Ночевкин В.А., Набоков А.Ю. Обследование коленного сустава. – Донецк, 2002. – 82 с.

ОСНОВНІ НАПРЯМКИ ДІАГНОСТИКИ ТА ЛІКУВАННЯ РОЗСІКАЮЧОГО ОСТЕОХОНДРИТУ У ФАЗІ ФРАГМЕНТАЦІЇ З ПОЗИЦІЙ МАЛОІНВАЗИВНОСТІ

О.В.Ролік, Ю.С.Сморщок, О.М.Ружицький, Ю.Р.Тугаров, І.А.Засаднюк, Я.М.Кіцак

Резюме. При розсікаючому остеохондриті з наявністю функціонального блоку колінного суглоба обов'язкове проведення діагностично-лікувальної артроскопії. Травматичне мануальне усунення блоку без превентивного з'ясування його причини неприпустиме.

Ключові слова: розсікаючий остеохондрит, функціональний блок колінного суглоба, діагностично-лікувальна артроскопія.

BASIC TRENDS OF DIAGNOSTICS AND TREATMENT OF OSTEOCHONDRITIS DISSECANS AT THE STAGE OF FRAGMENTATION IN TERMS OF MINIINVASIVENESS

O.V.Rolyk, Yu.S.Smorshchok, O.M.Ruzhytskyi, Yu.R.Tuharov, I.A.Zasadnijuk, Ya.M.Kitsak

Abstract. Performing diagnostic-medical arthroscopy is mandatory in case of osteochondritis dissecans with the presence of the functional block of the knee joint. Traumatic manual elimination of the block without preventive establishment of its cause is inadmissible.

Key words: osteochondritis dissecans, functional block of the knee joint, diagnostic-medical arthroscopy.

I.Ya.Horbachevs'kyi State Medical University (Ternopil')

Надійшла в редакцію 08.06.2005 р.

© Розгонюк В.Л., Піонтковський В.К., Павлішен Ю.І.

УДК 616.718.4-001-089.84

ЗАСТОСУВАННЯ БЛОКУЮЧОГО ІНТРАМЕДУЛЯРНОГО ОСТЕОСИНТЕЗУ В ЛІКУВАННІ ДІАФІЗАРНИХ ПЕРЕЛОМІВ ВЕЛИКИХ ТРУБЧАСТИХ КІСТОК

В.Л.Розгонюк, В.К.Піонтковський, Ю.І.Павлішен

Хмельницька міська лікарня

Сучасний остеосинтез повинен відповідати вимогам "біологічного остеосинтезу" [1, 2], суть якого полягає в дотриманні таких принципів: а) можливість закритої репозиції за допомогою дистракторів; б) максимальне збереження кровопостачання кісткових відламків; в) застосування імплантів, які при мінімальному контакті з відламками забезпечують стабільність, достатню для ранньої мобілізації та розробки рухів у суміжних суглобах; г) відмова від точної репозиції кісткових відламків, якщо це призведе до порушення їх кровопостачання. Найбільше від-

повідає сучасним вимогам блокуючий інтрамедулярний остеосинтез (БІОС).

Мета дослідження. Проаналізувати результати оперативного лікування діафізарних переломів великих трубчастих кісток за допомогою закритого БІОС.

Матеріал і методи. Для остеосинтезу стегнової та плечової кісток використовували блокуючий інтрамедулярні фіксатори фірми "Сht" (Польща), для остеосинтезу великогомілкової кістки – як зарубіжні фіксатори так і компресійні металополімерні фіксатори вітчизняного виробництва [3]. Окрім за-

гальнохірургічного інструментарію, ми застосували кістковий дистрактор типу АО та спеціальний інструментарій, за допомогою якого імплантують фіксатор та вводять блокуючі гвинти. Тривалість операції – 35-90 хв.

Основні етапи операції: 1) накладання дистрактора, закрита репозиція під контролем електронно-оптичного перетворювача (ЕОП); 2) розтин (2,5-4,5 см) та трепанація кістки в загальноприйнятних точках відповідно до оперованого сегмента; 3) введення під ЕОП-контролем спиці-провідника в кістково-мозковий канал; 4) монтування навігаційної системи, введення канюльованого фіксатора по провіднику, проведення блокуючих гвинтів через проколи шкіри; 5) демонтаж навігаційної системи, пошарове зашивання ран.

У Хмельницькій міській лікарні БІОС запровадженій 2004 року. За цей час прооперовано 32 хворих (чоловіків – 20, жінок – 12) із застосуванням БІОС, з них 7 хворих – за методом Рубленіка (металополімерний БІОС), 25 – фіксаторами "Сhm". Середній вік хворих з переломами стегнової кістки – 42,7 років, кісток гомілки – 37,3 років, плечової кістки – 33,5 років. У хворих з переломами типу А1, А2, А3 за класифікацією Мюлера-АО та в тих, що відносяться до першої клінічної групи за класифікацією І.М.Рубленіка [1], ми застосовували компресійно-динамічний метод, у решти випадків – статичний варіант з натсупною динамізацією. Розподіл хворих за класифікацією Мюлера-АО наведений в таблиці.

В післяопераційному періоді хворим призначали антибіотикотерапію (цефобід 1 г, внутрішньовенно за годину до операції, одноразово). З метою профілактики тромбоемболічних ускладнень у післяопераційному періоді призначали фрагмін 3000 од. під-

шкірно двічі на добу протягом 10 днів, еластичне бинтування нижніх кінцівок. Застосування нестероїдних протизапальних препаратів пролонгованої дії (диклак по 125 мг один раз на добу протягом 10 діб) сприяло зменшенню больового, набрякового синдрому. При виражених набряках та розвитку післяопераційного компартмент-синдрому застосовували сечогінні в поєднанні з L-лізину есцинатом (5 мл на 200 мл фізрозчину внутрішньовенно крапельно).

Результати дослідження та їх обговорення. Наводимо характерні клінічні випадки.

1. Хворий М., 1955 року народження, травму отримав під час їзди на мотоциклі 12.05.05 р. Внаслідок падіння у хворого виник закритий гвинтоподібний перелом правої великогомілкової кістки в середній третині та малоомілкової кістки у верхній третині зі зміщенням відламків. В ургентному порядку проведено закритий БІОС кісток правої гомілки фіксатором "Сhm" без розсвердлювання кістково-мозкового каналу (рис. 1). Післяопераційні рани загоїлися первинним натягом. Хворого через 10 днів виписано на амбулаторне лікування.

2. Хвора К., 1969 року народження, травму отримала внаслідок падіння 25.11.04 р. Виник поперечний перелом лівої плечової кістки в середній третині зі зміщенням відламків. На другу добу після травмування проведено закритий БІОС лівої плечової кістки фіксатором "Сhm". Через сім місяців після операції на контрольних рентгенограмах виявлено повну консолідацію перелому (рис. 2).

Таблиця

Розподіл хворих з діафізарними переломами стегнової, великогомілкової та плечової кісток за класифікацією Мюлера-АО

| Тип перелому | Кількість хворих з діафізарними переломами стегнової кістки | Кількість хворих з діафізарними переломами великогомілкової кістки | Кількість хворих з діафізарними переломами плечової кістки |
|--------------|---|--|--|
| А1 | 1 | 3 | - |
| А2 | 2 | 5 | - |
| А3 | 3 | 5 | 2 |
| В1 | 2 | 2 | - |
| В2 | - | 3 | - |
| В3 | - | 1 | 1 |
| С1 | 1 | - | - |
| С2 | - | 1 | - |
| С2 | - | - | - |
| Всього | 9 | 20 | 3 |
| Разом | | 32 | |

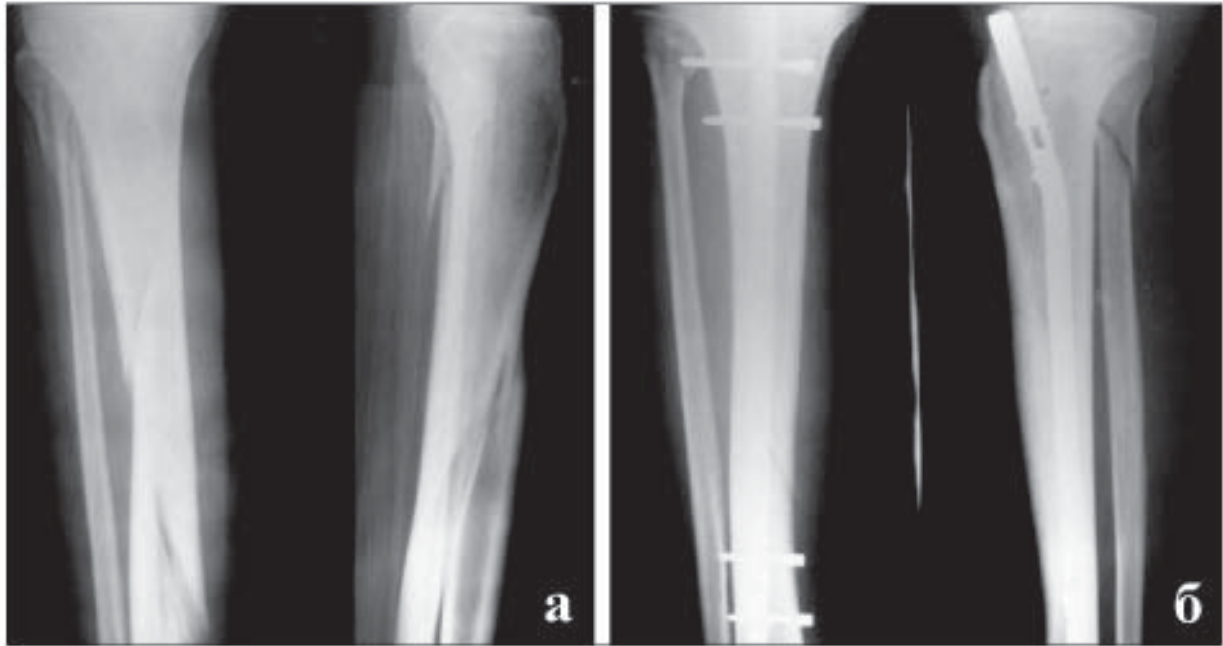

Рис. 1. Рентгенограми переламів кісток правої гомілки хворого М: а – до операції; б – після операції.

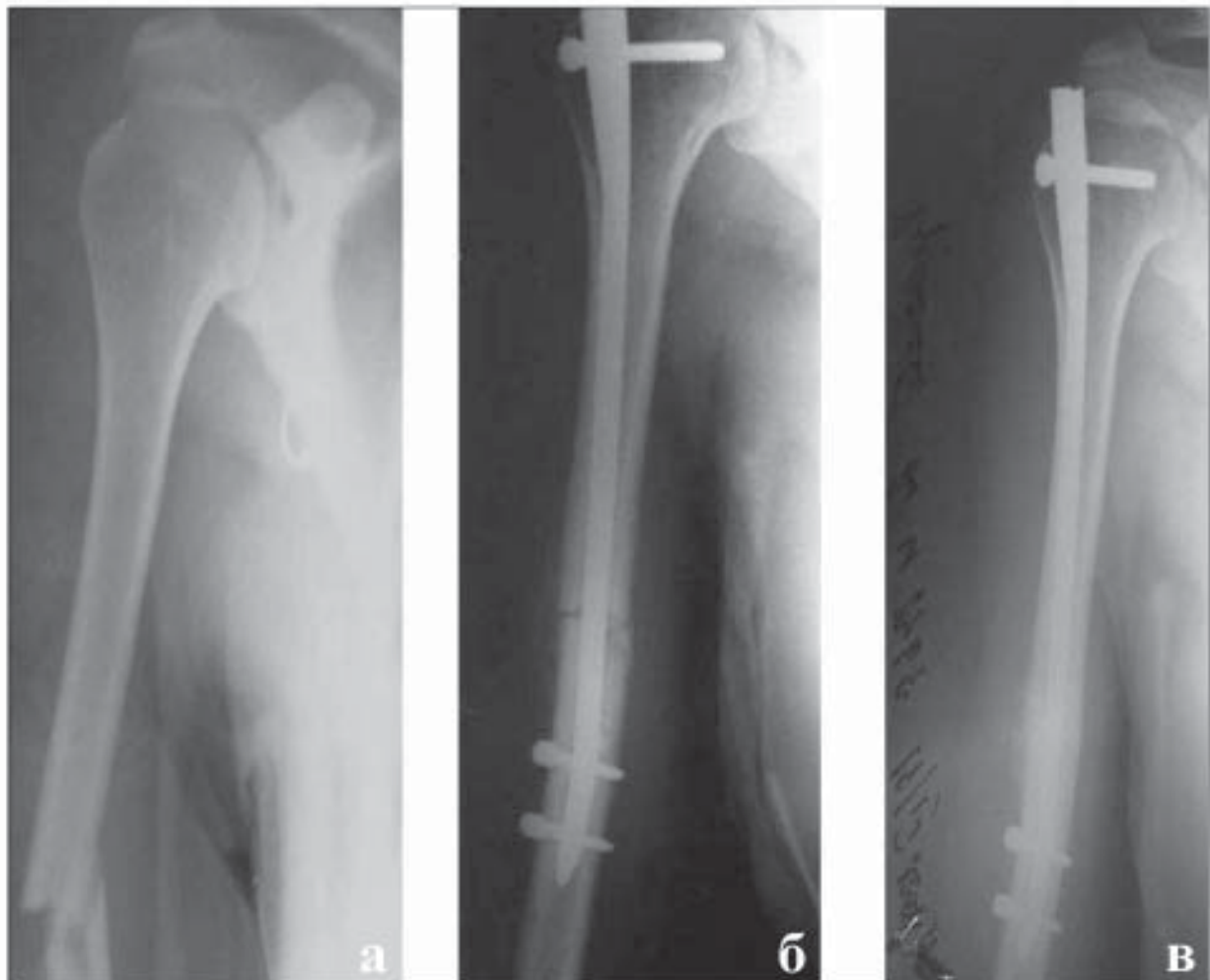


Рис. 2. Рентгенограми перелому лівої плечової кістки хворої К: а – до операції; б – після операції; в – через 7 міс. після операції.

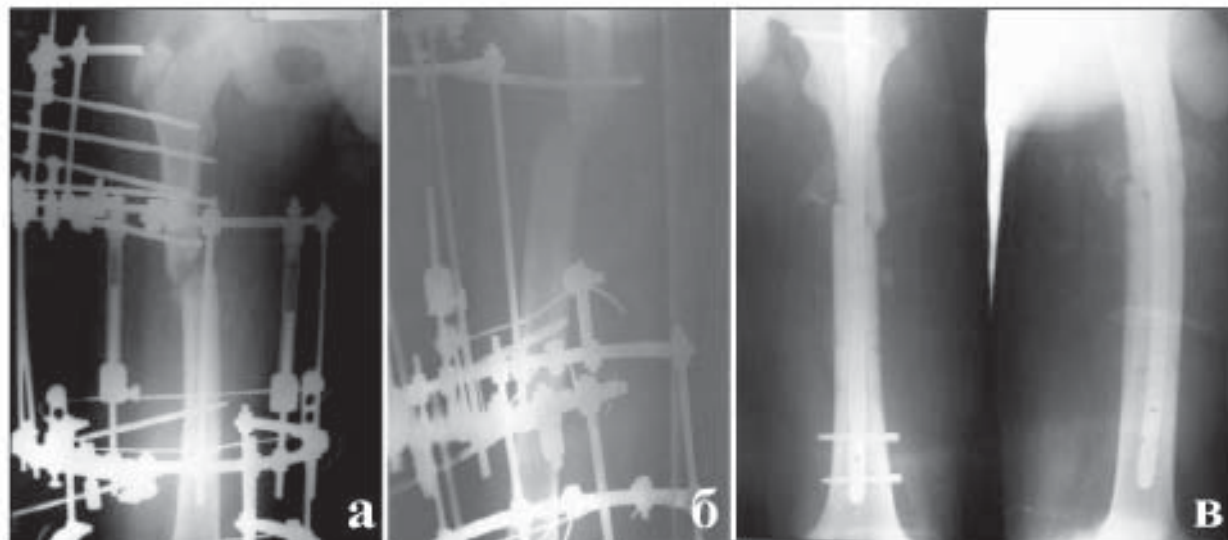


Рис. 3. Рентгенограми перелому правої стегнової кістки хворого С.: а, б – до операції; в – після операції.

3. Хворий С., 1989 року народження, збитий мотоциклістом 20.02.05 р. Госпіталізований в травматологічне відділення Хмельницької міської лікарні після проведеного остеосинтезу спице-стержньовим апаратом в іншому лікувальному закладі. Діагноз: закритий косопоперечний перелом середньої третини правої стегнової кістки, фіксований у спице-стержньовому апараті з незадовільним положенням відламків. У плановому порядку 25.03.05 р. демонтовано стержньовий апарат, а 20.04.05 р. – операція: БІОС правої стегнової кістки, компресійно-динамічний варіант (рис. 3). Операційні рани загоїлися первинним натягом, хворого виписано на амбулаторне лікування на 10 день після операції.

Аналізуючи результати проведеного лікування діафізарних переломів великих трубчастих кісток, нами виявлено низку переваг БІОС: 1) операція проводиться через малі розрізи, без оголення місця перелому, що суттєво зменшує травматичність операції; 2) операція супроводжується мінімальною крововтратою і не потребує гемотрансфузій; 3) в ранньому післяопераційному періоді хворий має змогу розробляти суміжні суглоби; 4) операція короткочасна.

Результати проаналізовані через 3-10 міс. після операції. У всіх хворих операційні рани за-

гоїлися первинним натягом. У 16 хворих констатовано консолідовані переломи з повною функцією суміжних суглобів, відновлення довжини та опірності кінцівки. У 15 хворих переломи в стадії незавершеної консолідації – це хворі до 4 міс. після операції. У даних хворих результати оцінені як задовільні. У одного хворого виникло нагноєння в ділянці дистального блокуючого гвинта через 12 днів після операції. Блокуючий гвинт видалено, а через 5 міс. видалили фіксатор через наявність серозно-гнійних виділень та незагоєваної рани в ділянці видаленого блокуючого гвинта. В післяопераційному періоді накладено гіпсову пов'язку, ще через два місяці констатовано наявність повної консолідації перелому.

Висновок. Блокуючий інтрамедулярний остеосинтез є оптимальним високоєфективним методом лікування закритих діафізарних переломів довгих трубчастих кісток, оскільки відповідає усім вимогам "біологічного остеосинтезу".

Перспективами наукового пошуку є удосконалення інструментарію, що дасть змогу максимально швидко і без рентгенконтролю виконувати закриту репозицію, вводити фіксатор та блокуючі гвинти, що сприятиме впровадженню блокуючого інтрамедулярного остеосинтезу в практику центральних районних лікарень.

Література

1. Васюк В.Л., Рубленік І.М. Можливості металополімерного остеосинтезу у лікуванні осколкових переломів стегна і гомілки // Вісн. ортопед., травматол., протез. – 2003. – № 1. – С. 39-42.
2. Weller S. Die biologische Osteosynthese // Langenbecks Arch. Chir. – 1998. – Suppl. II. – P. 61-65.
3. Васюк В.Л. "Біологічний" остеосинтез переломів великогомілкової кістки // Ортопед., травматол. и протезир. – 2000. – № 4. – С. 15-20.

ЗАСТОСУВАННЯ БЛОКУЮЧОГО ІНТРАМЕДУЛЯРНОГО ОСТЕОСИНТЕЗУ В ЛІКУВАННІ ДІАФІЗАРНИХ ПЕРЕЛОМІВ ВЕЛИКИХ ТРУБЧАСТИХ КІСТОК

В.Л.Розгонюк, В.К.Піонтковський, Ю.І.Павлішен

Резюме. Оприлюднено клінічний досвід застосування блокуючого інтрамедулярного остеосинтезу у 32 хворих з діафізарними переломами стегнової (9), великогомілкової (20) та плечової (3) кісток. Метод має низку переваг перед іншими методами лікування діафізарних переломів.

Ключові слова: діафізарні переломи, інтрамедулярний остеосинтез.

USING INTERLOCKING INTRAMEDULLARY FIXATION IN THE TREATMENT OF DIAPHYSEAL FRACTURES OF THE BIG TUBULAR BONES

V.L.Rozhoniuk, V.K.Piontkovs'kyi, Yu.I.Pavlishen

Abstract. The authors have published their clinical experience of using interlocking intramedullary osteosynthesis in 32 patients with diaphysal fractures of the femoral shaft of the thigh (9), shin bones (20), humerus (3). The method has a number of advantages before other treatment methods of diaphysal fractures.

Key words: shaft fractures, interlocking intramedullary fixation.

Municipal Hospital (Khmel'nyts'kyi)

Надійшла в редакцію 20.06.2005 р.

© Суховій М.В., Авер'янов Є.В.

УДК 616-089

АРТРОЦЕНТЕЗ У КОМПЛЕКСНОМУ ЛІКУВАННІ ГОСТРИХ ГЕМАРТРОЗІВ КОЛІННОГО СУГЛОБА У ХВОРИХ НА ГЕМОФІЛІЮ

М.В.Суховій, Є.В.Авер'янов

Інститут гематології та трансфузіології АМН України, м. Київ

Частим ускладненням гемофілії (Гф) є ураження суглобового апарату рецидивуючими крововиливами [1, 2]. Частота гемартрозів у хворих на Гф тяжкого та середнього ступеня тяжкості становить 98-100%. Серед них крововиливам у колінні суглоби (КС) належить близько 90% [3]. Незважаючи на впровадження в практику охорони здоров'я низки антигемофільних препаратів (концентрати факторів VIII, IX, VII; кріопреципітат), проблема лікування та профілактики уражень суглобового апарату у хворих на Гф в Україні остаточно не вирішена. Це пов'язано як з недостатнім забезпеченням антигемофільними препаратами [4], так і з частим розвитком (15-35%) резистентності внаслідок появи імунних інгібіторів до цих препаратів [5]. Кров, потрапивши до суглобової порожнини, втрачає своє фізіологічне значення і разом з продуктами запалення синовіальної оболонки перетворюється на агресивний субстрат, котрий виявляє деструктивну дію на складові елементи

КС [6]. Враховуючи патогенетичну значимість гемартрозів у прогресуванні гемофільної артропатії, поряд з удосконаленням замісної гемостатичної терапії виникає гостра потреба у розробці ефективних, малотравматичних і технічно простих методів лікування.

Мета дослідження. Вивчити ефективність лікувального артроцентезу (ЛА) колінних суглобів, уражених гемартрозом у хворих на Гф залежно від повноти евакуації внутрішньосуглобового крововиливу.

Матеріал і методи. Об'єктом дослідження були 467 хворих на Гф "А" з гострими гемартрозами КС віком від 18 до 54 років, яким виконувався ЛА. Хворих лікували у відділенні хірургічної гематології та гемостазіології. Усім хворим призначали замісну гемостатичну терапію кріопреципітатом з підтриманням активності фактора VIII у плазмі крові у межах 25-30%. Хворих розділено на дві групи. До досліджуваної групи (ДГ) включено 209 хворих (44,75%), яким виконували ЛА ураженого КС з аспірацією крові та наступним промиванням синовіаль-