

© Козяк І.О., Суходоля А.І., Власов В.В., Скоб'як М.П., Калиновський В.В.

УДК 616.342-089.9

УДОСКОНАЛЕНА ТЕХНІКА ДУОДЕНЕКТОМІЇ

І.О.Козяк, А.І.Суходоля, В.В.Власов, М.П.Скоб'як, В.В.Калиновський

Кафедра хірургії (зав. – д.м.н. А.І.Суходоля) факультету післядипломної освіти Вінницького національного медичного університету ім. М.І.Пирогова, Хмельницька обласна лікарня

Труднощі при дуоденектомії зумовлені необхідністю відокремлення дванадцятипалої кишки (ДПК) від підшлункової залози (ПЗ) з наступною імплантацією великого сосочка (ВС) ДПК в порожню. Цікавість клініцистів до імплантації ВС зумовлений тим, що в хірургії постбульбарної дуоденальної виразки трапляються небезпечні інтраопераційні ускладнення, зокрема пошкодження ВС – 0,5-1,5% [1, 2].

Ефективнішим способом хірургічної корекції ушкодження ВС є реплантація його в кульку ДПК або імплантація в петлю порожньої кишки. Тяжким ускладненням таких операцій є гострий післяопераційний панкреатит, що супроводжується високою летальністю.

Мета дослідження. Удосконалити в експерименті техніку дуоденектомії, імплантації спільної жовчної та панкреатичної проток.

Матеріал і методи. Дослідження проводили на 11 безпородних собаках (6 самок, 5 самців). Маса собак становила 18-20 кг. Тварин поділили на дві групи. До першої групи ввійшли 6 собак, яким дуоденектомія виконана за методикою Tapasa і Sarr (1988), до другої – 5 собак, яким ця операція виконана за модифікованим нами способом.

Ізольована дуоденектомія в першій групі собак полягала в тому, що після відсічення пілоричного каналу шлунка від пілоричної печери, мобілізації проксимальної і дистальної частин ДПК вирізали окремі її ділянки навколо вічок спільної жовчної та панкреатичної проток, які імплантували порізно в порожню

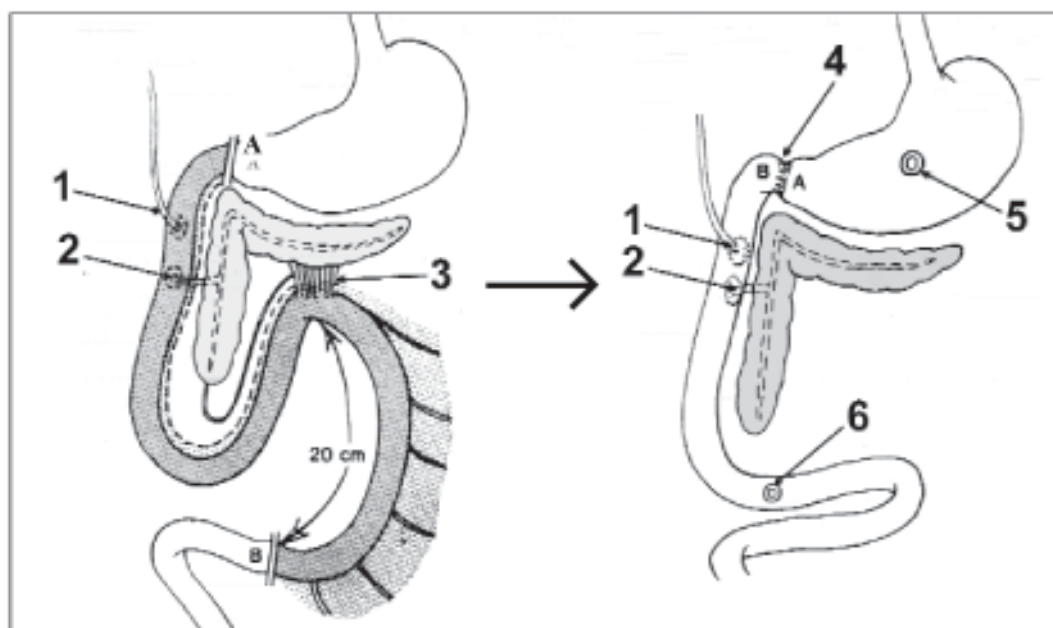


Рис. 1. Техніка дуоденектомії за методикою Tapasa і Sarr (1988)

А-В – межа дуоденектомії; 1 – спільна жовчна протока; 2 – панкреатична протока; 3 – дванадцятипалопорожній вигин; 4 – гастроентероанастомоз; 5 – шлункова фістула; 6 – кишкова фістула.

кишки нижче гастроентероанастомозу. Шовним матеріалом був лавсан. В кінці операції на порожню кишку і шлунок накладали фістули (рис. 1).

Результати дослідження та їх обговорення. Дві собаки першої групи загинули від внутрішньочеревної кровотечі, чотири – від гострого панкреатиту та перитоніту. В останніх трьох випадках смерть настала на третю-четверту добу, а в одному випадку – на дванадцятую добу після операції. Під час розтину трупів тварин у черевній порожнині виявлено 60-380 мл геморагічної рідини. ПЗ набрякла, збільшена, з крововиливами та ділянками некрозу.

Незадовільні результати дослідів змусили нас розглянути особливості анатомії ДПК та ПЗ.

ПЗ у собак складається з трьох частин – лівої, середньої і правої. Ліва частина ПЗ щільно прилягає до судин селезінки і васкуляризується гілочками селезінкової артерії; в 5% вона отримує кров від верхньої брижової артерії. Середня частина ПЗ прилягає до початкового відділу ДПК, причому її кровопостачання здійснюється гілками панкреатодуоденальної артерії, спільними для ДПК і ПЗ, права – знаходиться між листками брижі ДПК і кровопостачається гілкою верхньої брижової артерії. Відвідна протока ПЗ впадає в ДПК на межі між середньою і правою частинами, прямує навкіс між м'язовими волокнами кишкової стінки, що виконують роль сфінктера, і відкривається сопочком на слизовій оболонці ДПК її вентральної поверхні, окремо від спільної жовчної протоки на відстані 1,5 см від неї. Інтраопераційну візуалізацію вічка спільної жовчної протоки забезпечували поздовжньою дуоденотомією та натисканням на жовчний міхур. З'ясувати місце розміщення вічка панкреатичної протоки в ДПК складніше, оскільки виділення прозорого панкреатичного соку в ДПК не завжди можна визначити. Надмірна дистальна мобілізація ДПК супроводжується пошкодженням панкреатичної протоки, виведенням її за межі ДПК і витіканням панкреатичного соку в очеревинну порожнину з наступним

розвитком ферментативного перитоніту. Близьке розміщення проток до країв "острівця" стінки ДПК з протоками небезпечно захопленням панкреатичної протоки в лінію швів під час імплантації з наступним розвитком гострого післяопераційного панкреатиту. В чотирьох випадках загибелі собак першої групи мало місце саме таке ускладнення.

У другій групі тварин дуоденектомію виконували за модифікованим нами способом (рис. 2).

Після лапаротомії ідентифікували початок порожньої кишки. На 20 см дистальніше від дуоденоєюнального переходу кишку пересікали і мобілізували її проксимально. Дистальну частину ДПК мобілізували до нижнього краю середньої частини ПЗ. Мобілізацію проксимальної частини ДПК починали на 2 см вище вороняра і завершували біля краю лівої частини ПЗ. Відсікали шлунок від ДПК. Виконували поздовжню дуоденотомію по всій передній стінці кишки. Визначали місце впадіння спільної жовчної протоки в ДПК. Натисканням на тканину ПЗ досягали виділення в ДПК прозорої рідини з вічка панкреатичної протоки. В обидві протоки вводили окремі тоненькі катетери. Для полегшення препарування між ПЗ і ДПК або в субсерозний шар кишки вводили 0,25% розчин

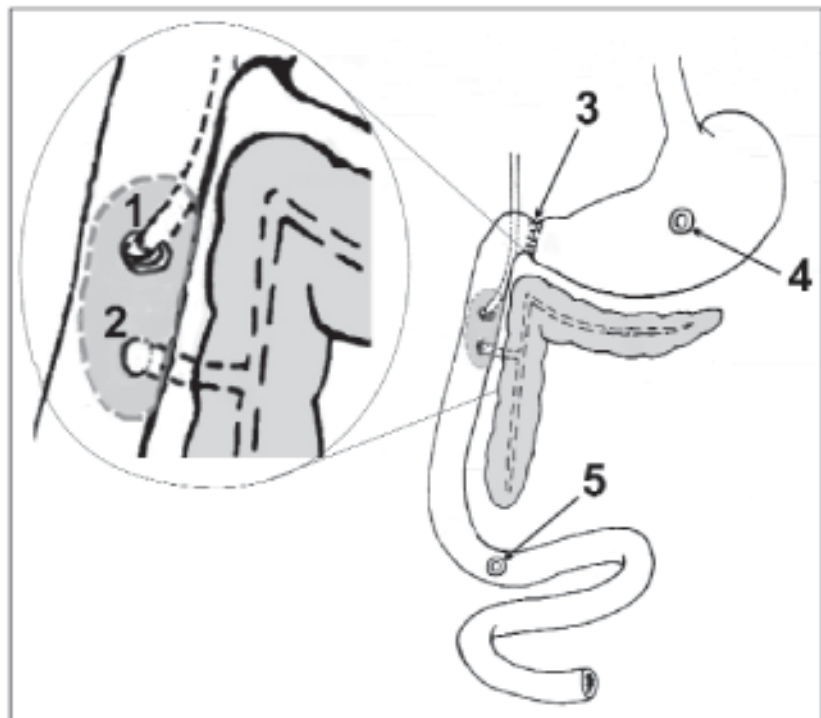


Рис. 2. Техніка дуоденектомії в авторській модифікації
1 – спільна жовчна протока; 2 – панкреатична протока; 3 – гастроентероанастомоз; 4 – шлункова фістула; 5 – кишкова фістула.

новокаїну. Прилеглу до ПЗ ділянку серозної оболонки ДПК залишали. Вирізали ділянку стінки ДПК з протоками, а ДПК видаляли. Накладали гастроентероанастомоз "кінець у кінець". Безпосередньо біля клаптя стінки ДПК з протоками виконували поздовжню ентеротомію на відповідній петлі гастроентероанастомозу завдовжки 2 см. Імпантували спільну жовчну і панкреатичну протоки одним "острівцем" у петлю порожньої кишки однорядним вузловим швом Ethibond (фірми ETHICON, США). Катетери видаляли перед зав'язуванням останнього шва. Накладали шлункову і кишкову фістули.

Із п'яти тварин другої групи вижило три. Дві тварини загинули в найближчі години після операції за нез'ясованих причин.

Як свідчать безпосередні результати операцій, у двох групах тварин суттєве значення для профілактики запальних явищ у ділянці імплантації проток і в прилеглій частині ПЗ мають прецизійність техніки операції та використання атравматичного біоінертного шовного матеріалу. Чітке зіставлення слизової оболонки "острівця" ДПК з протоками зі слизовою оболонкою

порожньої кишки сприяє задовільному загоєнню рани. Вважаємо, що позитивний результат дуоденектомії з імплантацією спільної жовчної і панкреатичної проток удосконаленим нами способом зумовлений можливістю візуального контролю за цілісністю проток під час мобілізації ДПК за рахунок поздовжньої дуоденотомії, зменшенням травматичності і тривалості операції завдяки підслизовому та субсерозному відокремленню ДПК від ПЗ, імплантацією проток спільним навколовічковим клаптем стінки кишки, прецизійністю техніки та використанням атравматичного і біоінертного шовного матеріалу.

Висновок. Удосконалена нами техніка дуоденектомії передбачає візуальну верифікацію вічок спільної жовчної і панкреатичної проток, імплантацію їх у порожню кишку спільним клаптем стінки дванадцятипалої кишки, застосування сучасного шовного матеріалу та прецизійної техніки.

Перспективи наукового пошуку. Доцільно розробити ефективний метод верифікації вічка панкреатичної протоки з метою профілактики ушкодження її під час операції.

Література

1. Кутяков М.Г., Хребтов В.А., Амагамбетов М.Ш. Селективная проксимальная ваготомия с иссечением язвы двенадцатиперстной кишки // *Хирургия.* – 2000. – № 4. – С. 9-12.
2. Joung J.S., Goco I., Pennell T. Duodenectomy and reimplantation of ampulla of Vater for megaduodenum // *Am. Surg.* – 1993. – V. 59, № 10. – P. 685-688.

УДОСКОНАЛЕНА ТЕХНІКА ДУОДЕНЕКТОМІЇ

І.О.Козак, А.І.Суходоля, В.В.Власов, М.П.Скоб'як, В.В.Калиновський

Резюме. Удосконалений спосіб дуоденектомії передбачає мобілізацію дванадцятипалої кишки до країв лівої і правої частин підшлункової залози, поздовжню дуоденотомію, дуоденектомію із субслизовим і субсерозним видаленням прилеглої до підшлункової залози кишки, накладання гастроентероанастомозу "кінець у кінець", імплантацію жовчної і панкреатичної проток спільним клаптем стінки кишки в петлю порожньої кишки.

Ключові слова: спільна жовчна протока, панкреатична протока, дуоденектомія, імплантація.

IMPROVED TECHNIQUE OF DUODENECTOMY

I.O.Kozak, A.I.Sukchodolia, V.V.Vlasov, M.P.Skobiak, V.V.Kalynovs'kyi

Abstract. An improved method of duodenectomy envisages immobilization of the duodenum to the edges of the left and right parts of the pancreas, longitudinal duodenectomy, duodenectomy with submucous and subserous removal of the gut adjacent to the pancreas, applying end-to-end gastroenteroanastomosis, implantation of the bile and pancreatic ducts with a common flap of the intestinal wall into the loop of the empty ntestine.

Key words: common bile duct, pancreatic duct, duodenectomy, implantation.

M.I.Pyrohov National Medical University (Vinnytsia),
Regional Hospital (Khmelnys'kyi)

Надійшла в редакцію 13.09.2004 р.