

© Костюк Г.Я., Васюк В.Л.

УДК 611.711.013

МАГНІТНО-РЕЗОНАНСНА ТОМОГРАФІЯ В ДІАГНОСТИЦІ ТА ЛІКУВАННІ ГРИЖ МІЖХРЕБЦЕВИХ ДИСКІВ

Г.Я.Костюк, В.Л.Васюк

Вінницький національний медичний університет ім. М.І.Пирогова, Буковинський державний медичний університет (м. Чернівці)

Резюме. Наведено співвідношення морфометричних параметрів каналу хребетного стовпа і гриж міжхребцевих дисків, визначених за допомогою магнітно-резонансної томографії. Запропоновано алгоритми тлумачення томограм у хворих з патологією хребетного каналу, зв'язкового та дискового апарату.

Ключові слова: хребетний стовп, магнітно-резонансна томографія.

Дегенерація міжхребцевих дисків (МД) частіше трапляється в шийному та поперековому відділах. Діагноз грижі МД ґрунтується на даних клініки і підтверджується даними спеціального дослідження [1-4]. Для діагностики гриж МД найбільш ефективним є поєднання комп'ютерної томографії (КТ), мієлографії та магнітно-резонансної томографії (МРТ). Висока роздільна здатність цих методів дозволяє виявити патологію МД без вираженої симптоматики. Частіше патологія МД лікується консервативно. Оперативне лікування показано в тому разі, коли є грижа МД з прогресуванням неврологічної симптоматики. Для вибору операційного доступу необхідно володіти точними даними про локалізацію патологічного процесу та морфологічні особливості каналу хребетного стовпа [5-7].

Мета дослідження. Визначити діагностичну роль МРТ в хірургічній тактиці з приводу гриж МД.

Матеріал і методи. Дослідження ґрунтоване на аналізі 319 МР-томограм поперекового відділу хребта 229 чоловіків віком від 19-60 років та 90 жінок 21-53 років.

Результати дослідження та їх обговорення. У плануванні хірургічної тактики з приводу поперекових гриж МД провідна роль належить даним МРТ (рис. 1). Якщо

сторона ураження корінця підтверджується даними МРТ, труднощів у виборі операційного доступу не виникає. Але часто-густо томографічно грижа визначається з одного боку, а клініка виражена на протилежному. Такий дисонанс трапляється при великих парамедіанних грижах, що пояснюється стисканням великою грижею протилежного корінця до стінки хребетного каналу. Сторону доступу варто вибирати за даними МРТ. Для адекватного тлумачення даних МРТ, спільного розуміння подібної ситуації клініцистами різних профілів, а також адекватної інформованості пацієнтів пропонуються такі алгоритми аналізу томограм у хворих з патологією хребетного каналу, зв'язкового та дискового апарату. 1. Необхідно проводити розрахунок співвідношення площ грижового випину і хребетного каналу на аксіальних зрізах, де найбільше виражена грижа. 2. Для вибору правильної хірургічної тактики необхідні дані про наявність, характер і ступінь стенозу хребетного каналу. 3. Важливо досягнути спільного погляду клініцистів та фахівців МРТ щодо поняття "анатомічно вузький хребетний канал".

На аксіальних сканограмах просвіт хребетного каналу частіше має форму рівнобедреного трикутника з оберненою до тіла

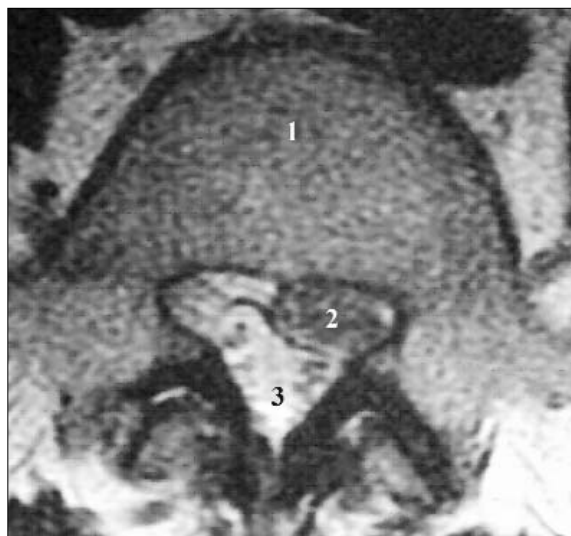

Рис. 1. Магнітно-резонансна томограма поперекового відділу хребетного стовпа: 1 – тіло поперекового хребця; 2 – хребцевий отвір; 3 – грижа міжхребцевого диска.

хребця основою (рис. 2.). У нормі співвідношення ширини тіла хребця (CD) і передньозаднього розміру каналу (DE) становить 2 до 1. Розмір АВ відповідає фронтальній ширині хребетного каналу і, по суті, може бути умовно взятий за основу рівнобедреного трикутника ABE відповідного поперекового перерізу хребетного каналу. Площа рівнобедреного трикутника відповідає половині добутку висоти (DE) на основу отвору (AB). Знання розмірів площі просвіту хребетного каналу принципово важливе для об'єктивізації ступеня стенозу. Будь-яку зміну просвіту хребетного каналу в бік зменшення можна вважати стенозом.

Залежно від чинника, що призводить до звуження хребетного каналу, можна виділити такі види нетравматичних стенозів, які можна діагностувати за допомогою МРТ: 1. В результаті природженого звуження хребетного каналу – ідіопатичний стеноз. Нормальне співвідношення 2 до 1 змінюється у бік зменшення просвіту каналу. Важливо те, що в таких ситуаціях патології дискового і зв'язкового апаратів не спостерігається. 2. Звуження хребетного каналу за рахунок гіпертрофії жовтої зв'язки і сполучнотканинних капсул суглобових відростків – задній

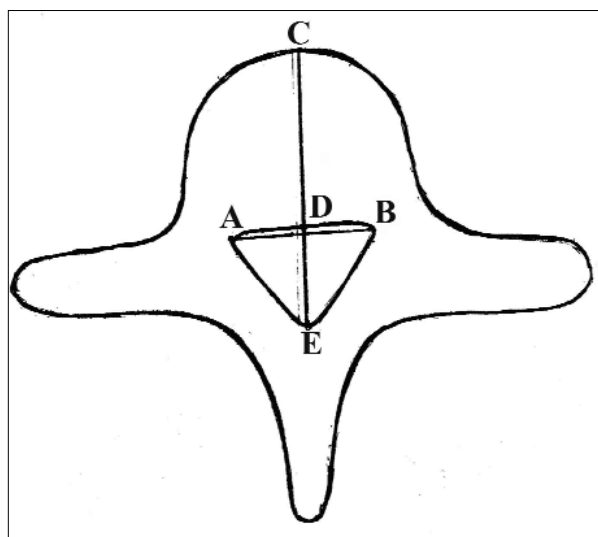


Рис. 2. Схема морфометричних параметрів хребця (пояснення в тексті).

сполучнотканинний стеноз. У діагностичних висновках необхідно вказувати товщину жовтої зв'язки та суглобових капсул. 3. Звуження хребетного каналу за рахунок задніх остеофітів – дегенеративний спонділогенний стеноз. 4. Звуження хребетного каналу за рахунок протрузії МД – дискогенний стеноз. 5. Звуження хребетного каналу за рахунок локального або дифузного продуктивного епідуриту – реактивний стеноз. 6. Звуження хребетного каналу за рахунок комбінації різних чинників компресії – поліфакторний стеноз. На боці стенозу ми виділяємо монолатеральний (частіше при грижах і протрузіях МД) і білатеральний (циркулярні протрузії, дифузний епідурит, анатомічно вузький канал) стенози.

Для з'ясування істинної картини необхідне уніфіковане поняття про ступінь стенозу. Традиційні вимірювання (в мм) розмірів гриж не дають повного уявлення про проблему в хребетному каналі. Наприклад, грижа розмірами 8 мм у каналі завширшки 25 мм буде менш проблемною, ніж грижа розміром 5 мм у каналі завширшки 10 мм. У першому випадку грижа охоплює близько 32 % поперечника каналу, у другому – 50 %. Доцільніше рахувати відсоток грижового стенозу за співвідношенням площ грижового випину і хребетного каналу на аксіаль-

них зрізах. Наприклад, якщо $AB = 3,6$ см, а $DE = 2,5$ см, то площа (S) поперечного перерізу хребетного каналу становитиме:

$$S = \frac{AB \times DE}{2} = 4,5 \text{ см}^2.$$

Якщо грижовий випин розмірами $2,1 \times 1,4$ см охоплює площу $2,94 \text{ см}^2$, то на його частку доводиться $65,3 \%$ поперечника хребетного каналу. При циркулярних протрузіях МД дійсний розмір каналу можна визначити за вищим або нижчим інтактним рівнями. Отже, тлумачення даних МРТ у відносних величинах дає повніше уявлення про ступінь патології.

Не менш важливою є й вірна оцінка даних МРТ в післяопераційному періоді, коли нібито визначається "рецидив" грижі МД без клінічних проявів. Подібний "вердикт" панічно тривожить пацієнтів, які бажають переконатися в усуненні гри-

жі після операції. Нині складно дійти однозначних висновків про ступінь рецидиву гриж МД, бо ще існує певний брак об'єктивних даних. Виявлені за допомогою МРТ додаткові утворення в ділянці втручання, особливо під зв'язками, дійсно схожі на грижі МД, проте клінічно себе не проявляють.

Висновки. 1. Методом вибору в диференційній діагностиці гриж міжхребцевих дисків та стенозів хребетного каналу слід вважати магнітно-резонансну томографію. 2. Ступінь стенозу хребетного каналу внаслідок гриж міжхребцевих дисків доцільно оцінювати за співвідношенням площ грижового випину і хребетного каналу на аксіальних зрізах.

Перспективним, з погляду практичної медицини, видається вивчення анатомічних особливостей хребетного каналу і його вмісту в різні вікові періоди.

Література

1. Аникин Ю.М. Математические закономерности в анатомическом строении позвоночного столба / Ю.М.Аникин // Тез. докл. VII конгр. МАМ // Морфология. – 2004. – Т. 126, № 4. – С. 9.
2. Ахадов Т.А. Магнитно-резонансная томография спинного мозга и позвоночника / Т.А.Ахадов, В.О.Панов. – М.: Изд-во РАН, 2000. – С. 163-229.
3. Бенгус Л.М. Морфология тканей хребетного сегмента с поперековым остеохондрозом / Л.М.Бенгус, О.А.Левшин // Укр. морф. альманах. – 2005. – Т. 3, № 1. – С. 7-12.
4. Ватаман К.В. Методика исследования, ультразвуковая семиотика и данные морфометрии спинного мозга и позвоночного канала у новорождённых / К.В.Ватаман, М.И.Биджиев // Ультразвук. и функц. диагностика. – 2003. – № 1. – С. 51-57.
5. Кривецкий В.В. Топографо-анатомические особенности тел позвонков и межпозвоночных дисков в зародышевом и предплодном периоде развития человека / В.В.Кривецкий, И.И.Бобрик // Совр. асп. гистогенеза и вопр. преподавания в вузе: матер. междунар. конф., посв. 100-летию со дня рожд. проф. Л.И.Фалина // Морфология. – 2007. – Т. 134. – С. 54.
6. Кривецкий В.В. Морфометричні особливості каналу хребтового стовпа у плодів та новонароджених людини / В.В.Кривецкий // Від фундаментальних досліджень – до прогресу в медицині: матер. міжнар. наук.-практ. конф., присв. 200-річчю з дня заснув. ХДМУ – Харків, 2005. – С. 32.
7. Педаченко Е.Г. Особенности выполнения микрохирургической дискэктомии по поводу грыжи нижнепоясничного отдела позвоночника / Е.Г.Педаченко, М.В.Хижняк, А.В.Танасейчук // Клін. хірургія. – 2005. – № 9. – С. 52-54.

МАГНИТНО-РЕЗОНАНСНАЯ ТОМОГРАФИЯ В ДИАГНОСТИКЕ И ЛЕЧЕНИИ ГРЫЖ МЕЖПОЗВОНКОВЫХ ДИСКОВ

Резюме. Приведены соотношения морфометрических параметров канала позвоночного столба и грыж межпозвоночных дис-

ков, установленных с помощью магнитно-резонансной томографии. Предложены алгоритмы трактовки томограм у больных с патологией позвоночного канала, связочного и дискового аппарата.

Ключевые слова: позвоночный столб, магнитно-резонансная томография.

**MAGNETIC RESONANCE IMAGING IN
DIAGNOSTICS AND TREATMENT OF
INTERVERTEBRAL DISKS HERNIAS**

Abstract. The author has presented correlations of the morphometric parameters of the vertebral column and hernias of the interverte-

bral disks diagnosed with the aid of magnetic resonance imaging. The algorithms of interpretation tomograms in patients with pathology of the vertebral canal, ligamentous and disk apparatus have been suggested.

Key words: vertebral column, magnetic resonance imaging.

M.I.Pyrohov National Medical University (Vinnytsia),
Bukovinian State Medical University (Chernivtsi)

Надійшла 10.06.2008 р.
Рецензент – доц. В.Я.Шутка (Чернівці)

**Науково-практична конференція
з міжнародною участю**

**"Рани м'яких тканин. Ранні
післяопераційні ускладнення"**

**18-19 грудня 2008 року
м. Київ**

Адреса оргкомітету:
Національний інститут хірургії та трансплантології
ім. О.О.Шалімова
вул. Героїв Севастополя, 30
м. Київ, 03680
Тел. (044)497-50-65, 408-59-88