

© Семичковский Л.А., Рылюк А.Ф., Путырский Л.А., Василевский А.В., 2012

УДК 618.19-006.6:616-089]:611.971 (476)

АНАТОМИЧЕСКИЕ ВАРИАНТЫ СОСУДИСТО-НЕРВНЫХ СТРУКТУР ПОДМЫШЕЧНОЙ ЯМКИ ПРИ ХИРУРГИЧЕСКОМ ЛЕЧЕНИИ БОЛЬНЫХ РАКОМ МОЛОЧНОЙ ЖЕЛЕЗЫ И ИХ КЛИНИЧЕСКОЕ ЗНАЧЕНИЕ

Л.А.Семичковский, А.Ф.Рылюк¹, Л.А.Путырский, А.В.Василевский

Республиканский научно-практический центр онкологии и медицинской радиологии им. Н.Н.Александрова, ¹Белорусская медицинская академия последипломного образования (г. Минск)

АНАТОМІЧНІ ВАРІАНТИ СУДИННО-НЕРВОВИХ СТРУКТУР ПАХОВОЇ ЯМКИ ПРИ ХІРУРГІЧНОМУ ЛІКУВАННІ ХВОРИХ НА РАК ГРУДІ ТА ЇХ КЛІНІЧНЕ ЗНАЧЕННЯ

Резюме. На прикладі хірургічного лікування 208 пацієнтів з ранніми стадіями раку груді обговорюються можливі варіанти судинно-нервових структур пахової ямки та роль їхнього збереження як методу інтраопераційної профілактики розвитку лімфедєми верхньої кінцівки.

Ключові слова: рак груді, судинно-нервові структури пахової ямки, лімфедєма, профілактика.

Регионарная лимфаденэктомия (ЛАЭ) является одним из неотъемлемых компонентов хирургического лечения больных раком молочной железы (РМЖ). Выполнение ЛАЭ из общего или отдельного доступов, наряду с местным контролем за заболеванием, одновременно решает важную задачу адекватного стадирования опухолевого процесса для рационального планирования последующего специального лечения. К недостаткам стандартной регионарной ЛАЭ при лечении больных РМЖ можно отнести значительное нарушение взаимоотношений сосудистых и нервных структур подмышечной области, что у ряда больных приводит к развитию таких инвалидизирующих осложнений, как брахиальная плексопатия и вторичная лимфедема верхней конечности [1].

Лимфедема верхней конечности является главной проблемой реабилитации больных РМЖ. Частота её возникновения колеблется от 6-15% после хирургического лечения до 60-85% при комбинации с лучевой и химиотерапией [2-4]. Существующие реабилитационные мероприятия целиком относятся к послеоперацион-

ному периоду, носят кратковременный эффект и сопряжены со значительными материальными затратами [5]. На сегодняшний день само упоминание об этапе интраоперационной профилактики лимфедемы при лечении больных РМЖ отсутствует. Таким образом, образовался разрыв между объемом фундаментальной информации о лимфатической системе, с одной стороны, и минимальной реализацией этой информации в клинической практике, с другой [6].

В последнее десятилетие методические аспекты регионарной ЛАЭ у больных РМЖ ранних стадий пересматриваются в сторону сокращения её объёма. Альтернативой стандартной ЛАЭ при лечении некоторых онкологических заболеваний в ранних стадиях служит биопсия сторожевого лимфатического узла (БСЛУ), которая в ряде случаев позволяет отказаться от выполнения ЛАЭ без ущерба стадированию опухолевого процесса и дальнейшему лечению больных. Рутинное выполнение БСЛУ сопряжено с необходимостью соблюдения ряда условий, таких как переквалификация персонала, вопросы радиационной безопасности, необхо-

димість спеціальних красителів, коллоїдних ізотопів і детекторів. Однак головним "подводним камнем" БСЛУ являється інтерпретація отриманих результатів з онкологічних позицій, а саме можливість отримання ложнонегативних результатів і подальша тактика при виявленні опухолівого ураження сторожевого вузла. В таких випадках зазвичай рекомендується подальше виконання стандартної ЛАЕ [1, 7]. Правила виконання регіонарної ЛАЕ при хірургічному лікуванні хворих РМЖ, що використовуються в країнах СНГ, передбачають включення в єдиний видалюваний блок всіх судинно-нервних кінцівок і колатералей підмишечно-підключично-подлопаточної області за виборочним виключенням грудно-спинного судинно-нервного пучка, що не може не відобразитися на функціональному стані верхньої кінцівки зі сторони операції [8]. Круг вищеописаних проблем замикається.

Флебографія верхніх кінцівок проводиться значно рідше, ніж флебографія нижніх кінцівок. З часів відкриття методу М. Sgalitzer et al. (1931) мало хто займався рентгеновською анатомією вен плечевого пояса [9]. Найбільш відомі – роботи J. Drewes [10], що стосуються анатомічних варіантів вен плеча. Взаємозв'язки судинно-нервних структур підмишечної ямки при хірургічному лікуванні хворих РМЖ описані тільки в роботі М. А. Kutiyanawala [11] з посиланнями на стандартну методику виконання ЛАЕ. Венозне тиснення в венах верхньої кінцівки низьке, тому м'язи не виконують такого насосного дії (*vis a tergo*), як на нижніх кінцівках, однак роль важкого дії м'язів для забезпечення насосуючого ефекту (*vis a fronte*), в доповнення до створюваного діафрагмою негативного тиснення в грудній порожнині, не отриується. Відмічено, що фізичні вправи сприяють прискоренню виведення ізотопу при проведенні лімфосцинтиграфії верхньої кінцівки як зі здорової сторони, так і зі сторони операції [12]. Розвиток колатерального кровообігу між верхньої і нижньої порожнини венами можливо за рахунок існуючої системи кавакавальних анастомозів, одним з яких є анастомоз між підмишечною і зовнішньою підлопаточною венами за допомогою вен грудної

стенки: бокової грудної і грудно-надчревної вен [13]. В нормі значення цього анастомозу невелике, однак Т. Роксин, Х. Бужар [14] описали розвиток колатерального венозного кровотоку в умовах постлучевого стенозу підключичної вени при РМЖ.

Матеріал і методи. В РНПЦ ОМР ім. Н. Н. Александрова разом з колегами кафедри хірургії БелМАПО в 2005 році розроблено оригінальний метод інтраопераційної профілактики лімфедми у хворих раним РМЖ, коли при всіх видах операцій етап регіонарної ЛАЕ виконують з збереженням всіх можливих артеріальних, венозних і нервних структур шляхом послідовного препарування клітчаткі підмишечної ямки навколо зберігаємих анатомічних елементів (пат. РБ № 10402). Це забезпечує адекватність іннервації верхньої кінцівки і збереження резервного колатерального кровообігу між системами порожнин вен [15]. Нами проведено проспективне дослідження у 208 пацієнток з РМЖ 0-ІІА стадій (сT0-2N0-1M0). У пацієнток контрольної групи в ході виконання ЛАЕ зберігалися тільки торакодорсальний (грудно-спинний) судинно-нервний пучок і довгий грудної нерв. У пацієнток основної групи були максимально збережені артеріо-венозні і нервні структури підмишечної ямки, в числі яких додатково: міжреберно-плечеві нерви, медіальний шкірний нерв плеча, бокові грудні артерія і вена, грудно-надчревна вена.

Результати дослідження. У 208 пацієнток виконано 210 операцій: радикальна мастектомія з збереженням обох грудних м'язів – 71 (33,8%), радикальна резекція (лампаектомія) – 139 (66,2%). Нова хірургічна технологія використана у 178 хворих основної групи. За період 14-89 (40,5±27,5) міс. у хворих основної групи виявлено 16 (9%) випадків лімфедми кінцівки і 10 (5,6%) стійкої брахіальної плексопатії. В контрольній групі за стандартною методикою ЛАЕ пролічено 30 хворих. Виявлено 10 (33,3%) випадків набуття кінцівки і 8 (26,7%) випадків брахіальної плексопатії ($p < 0,05$ в порівнянні з основною групою), що підтверджує відомі дані про те, що ознаки лімфедми виникають у кожній третій проліченій хворою РМЖ. З урахуванням неоспоримого переваги розроб-

танной технологии по сравнению со стандартной методикой ЛАЭ и деонтологических позиций дальнейший набор больных контрольной группы был прекращен.

В ходе выполнения модифицированной ЛАЭ отмечено, что сохранение медиального кожного нерва плеча не представляет особых технических трудностей вследствие его расположения параллельно подмышечной вене. Вероятность его повреждения возникает лишь при попытке скелетирования последней. При сохранении межреберно-плечевых нервов основное внимание хирурга должно быть сосредоточено на процессе мобилизации латерального кожного лоскута. В клетчаточное пространство следует проникать с нижнего полюса, но даже при соблюдении этих условий сохранение нижнего межреберно-плечевого нерва оказалось возможным только у 30% больных основной группы. Верхний межреберно-плечевой нерв был сохранен у всех 178 пациенток. При разработке методики операции мы сталкивались с эпизодическими проявлениями межреберной невралгии из-за присасывания сохраненных межреберно-плечевых нервов к перфорационным от-

верстиям дренажной системы. Данная проблема была решена расположением дренажной системы под сохраняемыми нервами.

При выполнении модифицированной регионарной ЛАЭ наиболее важное значение для оперирующего хирурга имеют выявленные нами возможные анатомические варианты слияния вен подмышечной ямки (рисунок). Обнаруженные во время выполнения ЛАЭ редкие аномальные дополнительные мышечные порции ("сережки") большой грудной мышцы были удалены и во внимание не принимались. Основным вариантом строения венозного русла подмышечной ямки представлен подмышечной веной, образованной путем слияния двух плечевых вен. В подмышечную вену вливаются грудоспинные и эфферентные от ареолярного венозного сплетения молочной железы (МЖ) коммуникантные вены, общим стволом грудно-надчревная и боковая грудная вены. Представленный вариант (А) встречался у 138 (65,7%) больных. Вторым по распространенности вариант венозного русла подмышечной ямки (Б) отмечен у 46 (21,9%) больных. Незначительное отличие состоит в том, что грудно-надчревная и

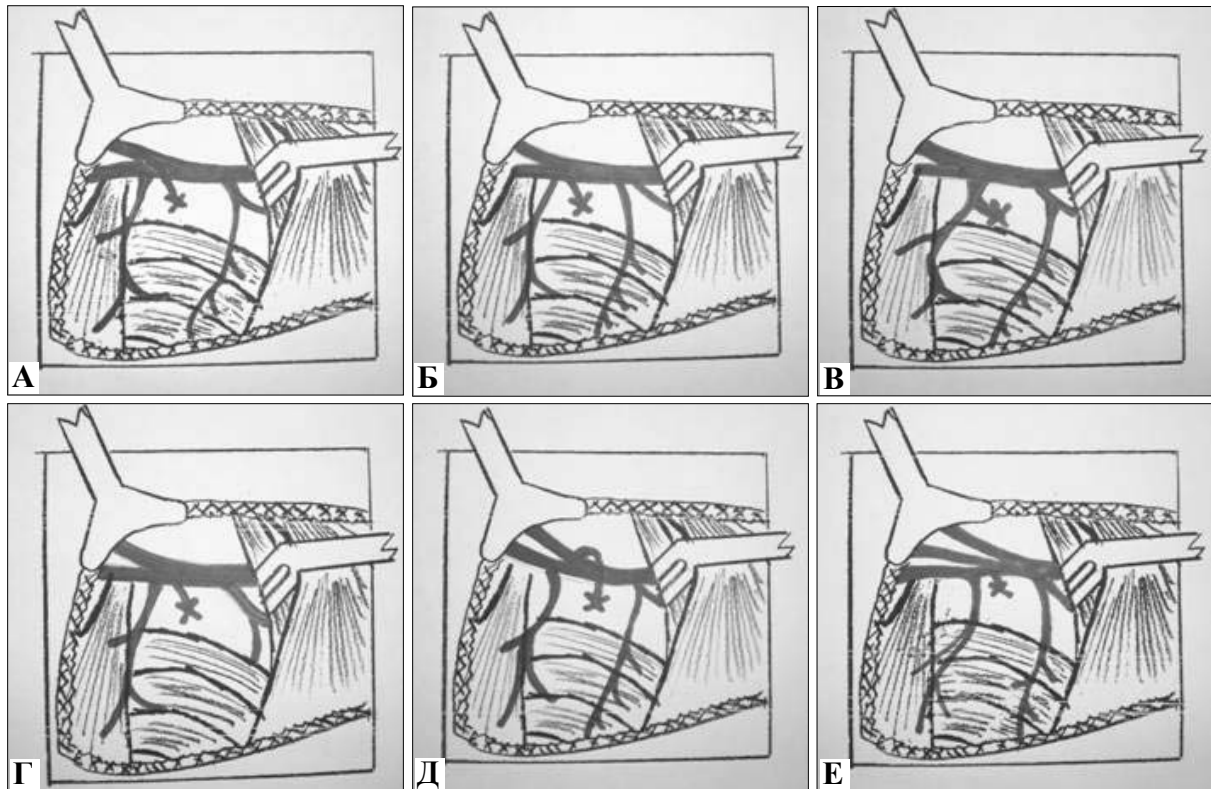


Рис. Анатомические варианты вен подмышечной ямки (эфферентная вена молочной железы лигирована). Объяснение в тексте.

боковая грудная вены впадают в подмышечную вену отдельно. При мобилизации подмышечной вены грудно-надчревная вена может быть ошибочно принята за эфферентную вену от МЖ и лигирована. Чтобы избежать нарушения кавакавального анастомоза, мы рекомендуем проследить ее ход до грудной стенки. Третий вариант (В) отличается тем, что эфферентная вена от МЖ образует с грудно-спинной веной общий ствол, отмеченный нами у 9 (4,3%) больных. Лигирование обнаруженного сосуда может привести к нарушению венозного оттока от лопаточной области. В данном случае необходимо первоначально определить место впадения грудно-спинной вены с последующим лигированием эфферентной вены от МЖ. При четвертом типе строения венозного русла подмышечной ямки (Г) у 7 (3,3%) больных собственно грудно-надчревная вена была не выражена и представляла собой короткий ствол, выходящий параллельно боковой грудной вене. Обнаруженное в ходе операции отсутствие одного из основных кавакавальных анастомозов требует от хирурга бережного отношения к боковой грудной вене как к единственному резервному сосуду, компенсирующему развитие лимфовенозной недостаточности верхней конечности. Примечательно, что последующее развитие клинических признаков вторичной лимфедемы верхней конечности при данном типе строения венозного русла наблюдалось у 5 (71,4%) пациенток. Пятый тип слияния вен подмышечной ямки (Д) характеризуется тем, что эфферентная от МЖ вена впадает не в подмышечную вену, а в одну

из плечевых вен до места их объединения. Этот вариант встречался в 6 (2,9%) наблюдениях и имеет описательный характер. Самым редким вариантом является тот, при котором подмышечная вена образуется более медиально (Е), у края малой грудной мышцы, путем слияния трех или четырех плечевых вен. При этом места впадения грудно-спинных и эфферентных вен от МЖ могут варьировать. Данный тип венозных взаимоотношений отмечен только в 4 (1,9%) наблюдениях. Обнаружение в привычном для расположения подмышечной вены сосуда явно меньшего диаметра диктует необходимость тщательного препарирования нижележащей клетчатки для обнаружения всех плечевых вен, так как преждевременное лигирование последних чревато нарушением венозного оттока в подлопаточной области, повышением венозного давления в верхней конечности с момента операции и развитием раннего вторичного лимфатического отека в первые недели после хирургического вмешательства.

Выводы. 1. Регионарная ЛАЭ у больных РМЖ должна выполняться с максимально возможным сохранением сосудисто-нервных структур подмышечной ямки, что является эффективным методом интраоперационной профилактики вторичной лимфедемы верхней конечности. 2. Повышенная вероятность развития вторичной лимфедемы верхней конечности может быть обусловлена врожденным недоразвитием или лигированием грудно-надчревной вены во время выполнения регионарной ЛАЭ у больных РМЖ.

Литература

1. Kim T. *Lymphatic mapping and sentinel lymph node biopsy in early-stage breast carcinoma: a metaanalysis* / T.Kim, A.E.Giuliano, G.H.Lyman // *Cancer*. – 2006. – Vol. 106, № 1. – P. 4-16.
2. Грушина Т.И. *Реабилитация в онкологии: физиотерапия* / Грушина Т.И. – М.: ГЭОТАР-Медиа, 2006. – 240 с.
3. Стаханов М.Л. *Постмастэктомический синдром: патогенез, классификация* / М.Л.Стаханов, Л.З.Вельшер, А.А.Савин // *Рос. онкол. ж.* – 2006. – № 1. – С. 24-31.
4. *Arm Edema in Breast Cancer Patients* / V.S.Erickson, M.L.Pearson, P.A.Ganz [et al.] // *J. Nat. Cancer Inst.* – 2001. – Vol. 93, № 2. – P. 96-111.
5. Шляхтунов Е.А. *Состояние гемодинамики верхней конечности больных раком молочной железы и ее коррекция: автореф. дис. на соискание науч. степени к. мед. н.; спец. 14.01.12* / Е.А.Шляхтунов. – Минск, 2010. – 22 с.
6. Левин А.О. *Постмастэктомический отек верхней конечности: его причины, классификация, профилактика и лечение* / А.О.Левин, М.О.Мясникова, Н.Н.Горбунов // *Вопр. онкол.* – 1987. – № 10. – С. 106-108.
7. Berqkvist L. *Resolving the controversies surrounding lymphatic mapping in breast cancer* / L.Berqkvist // *Future Oncol.* – 2008. – Vol. 5, № 4. – P. 681-688.
8. *Атлас онкологических операций* / под ред. Б.Е.Петерсона, В.И.Чиссова, А.И.Пачеса. – М.: Медицина, 1987. – 536 с.
9. Sgalitzer M. *Kontrastdarstellung der Venen im Rontgenbilde* / M.Sgalitzer, V.Kollert, R.Demel // *Klin. Wschr.* – 1931. – Vol. 10. – P. 1659-1663.
10. Drewes J. *Veneninseln im Phlebogramm der oberen Extremitat* / J.Drewes // *Rofo.* – 1965. – Vol. 102. – P. 667-669.
11. Kutiyanawala M.A. *Anatomical variants during axillary dissection* / M.A.Kutiyanawala, A.Stotter, R.Windle // *Br. J. Surg.* – 1998. – Vol. 85. – P. 393-394.
12. Лужа Д. *Рентгеновская*

анатомия сосудистой системы / Лужа Д.; пер. с венг. – Будапешт: Akademiai Kiado, 1973. – 379 с. 13. Анатомія судинної системи: атлас схем / В.О.Козлов, С.Е.Стебельський, В.Д.Маковецький, Я.І.Федонюк. – Дніпропетровськ: Пороги, 2005. – 160 с. 14. Роксин Т. Применение лимфографии в клинике / Т.Роксин, Х.Бужар; пер. с рум. – Бухарест: Ed. Acad. Rep. Romania, 1976. – 139 с. 15. Анатомическое обоснование метода интраоперационной профилактики лимфатического отека верхней конечности у больных раком грудной железы / Л.А.Семичковский, Л.А.Путырский, А.Ф.Рылюк, А.В.Василевский // *Клінічна анатомія та оперативна хірургія* – 2006. – Т. 5, № 3. – С. 69-71.

АНАТОМИЧЕСКИЕ ВАРИАНТЫ СОСУДИСТО-НЕРВНЫХ СТРУКТУР ПОДМЫШЕЧНОЙ ЯМКИ ПРИ ХИРУРГИЧЕСКОМ ЛЕЧЕНИИ БОЛЬНЫХ РАКОМ МОЛОЧНОЙ ЖЕЛЕЗЫ И ИХ КЛИНИЧЕСКОЕ ЗНАЧЕНИЕ

Резюме. На примере хирургического лечения 208 пациентов с ранними стадиями рака молочной железы рассматриваются возможные варианты сосудисто-нервных структур подмышечной ямки и роль их сохранения как метода интраоперационной профилактики развития лимфедемы верхней конечности.

Ключевые слова: рак молочной железы, сосудисто-нервные структуры подмышечной ямки, лимфедема, профилактика.

ANATOMICAL VARIATIONS OF THE VASCULONERVOUS STRUCTURES OF THE AXILLARY CAVITY IN CASE OF SURGICAL TREATMENT OF PATIENTS AFFLICTED WITH BREAST CANCER AND THEIR CLINICAL VALUE

Abstract. Possible variations of the vasculonervous structures of the axillary cavity and the role of their preservation as a method of intraoperative prevention of the development of upper limb lymphedema are discussed by citing an example of a surgical treatment of 208 patients with early stages of breast cancer.

Key words: breast cancer, axillary vascular and nervous structures, lymphedema, prevention.

Republican Scientific-Practical Center of Oncology
and Medical Radiology named after N.N.Alexandrov,
Byelorussian Medical Academy of Post-Graduate Education (Minsk)

Надійшла 10.01.2012 р.
Рецензент – проф. О.І.Іващук (Чернівці)