

РЕМОДЕЛЮВАННЯ СУДИН І ТКАНИН ОРГАНІВ ТРАВЛЕННЯ ПРИ ВІДНОВЛЕННІ ПЕРФУЗІЇ ЧЕРЕЗ ЧЕРЕВНУ АОРТУ ПІСЛЯ ЇЇ ПОПЕРЕДНЬОГО ЕКСПЕРИМЕНТАЛЬНОГО СТЕНОЗУВАННЯ

Л.О.Островська

Кафедра анатомії людини (зав. – проф. І.Є.Герасимюк) Тернопільського державного медичного університету ім. І.Я.Горбачевського

Резюме. В експерименті на щурах вивчено послідовність виникнення та динаміку морфофункціональних змін у судинах і тканинах печінки і тонкої кишки за умов стенозування нижнього сегмента аорти та після відновлення її прохідності.

Ключові слова: аорта, стеноз, спазм, повнокров'я, дистрофія.

Ураження кінцевого відділу аорти (Ао) належать до найпоширеніших захворювань артерій [1]. У 86-90% випадків оклюзій їх причиною є атеросклероз, а в 20-70% ці ураження призводять до тяжкої ішемії кінцівки, що потребує хірургічної корекції [2, 3]. Дослідження в різних країнах свідчать, що потреба в реконструктивних операціях на інфраренальному відділі Ао коливається від 35 до 90 операцій на 100 тисяч населення за рік [4, 5]. Завдяки розвитку серцево-судинної хірургії та анестезіології реконструкція Ао можлива навіть в осіб літнього і старечого віку, які хворіють на одне чи декілька захворювань (артеріальну гіпертензію, ішемічну хворобу серця, хронічну серцеву недостатність, цукровий діабет) [6, 7]. Хоча реконструктивні операції при атеросклеротичному ураженні магістральних судин є ефективним методом відновлення кровотоку, проте успішна реваскуляризація аорто-клубового сегмента нерідко може ускладнюватися поглибленням ішемії, тяжким і тривалим перебігом післяопераційного періоду. Це може бути проявом реперфузійного синдрому або ж недостатньою реконструкцією магістральних судин. У цих умовах відбувається перерозподіл кровотоку в артеріальне русло з меншим судинним опором, що значно погіршує кровопостачання [8].

Мета дослідження: встановити особливості перебудови судинних русел внутрішніх органів черевної порожнини після реперфузії попередньо змодельованого стенозу нижнього сегмента черевної Ао.

Матеріал і методи. Експерименти виконано на 54 білих статевозрілих щурах, з яких 30 становили контрольну групу (6 – інтактних тварин, 24 тваринам під кетаміновим знеболенням звужували черевну Ао безпосередньо над її біфуркацією на 2/3 діаметра). Щурам експериментальної групи (24) також звужували черевну Ао безпосередньо над її біфуркацією на 2/3 діаметра з наступним відновленням прохідності через 7 днів після першого етапу за авторським способом (пат. 60262 Україна, 2011). Тварин виводили з експерименту шляхом внутрішньоплеврального введення великих доз концентрованої тіопенталу натрію. Дослідження проводилися з дотриманням "Правил проведення робіт з використанням експериментальних тварин". Просторову організацію артерій, прекапілярів, капілярів, посткапілярів і венул печінки (Пч) та тонкої (ТК) кишки щурів вивчали після ін'єкції судин туш-желатиновою масою, а також ін'єкції 10% розчином коларголу з наступним просвітленням плівчастих препаратів у імерсійному маслі. Рентгенангіографію проводили після ін'єкції судинних систем водною суспензією свинцевого сурика. Для гістологічного дослідження брали шматочки тканини з різних ділянок Пч і ТК через 1, 3, 7 і 15 діб від початку кожного етапу експерименту, фіксували їх в 10% розчині нейтрального формаліну, рідині Карнуа та 96° спирті. Парафінові зрізи товщиною 5-8 мкм фарбували гематоксилином і еозином, резорцин-фуксином за Вейгертом, а також за методами ван Гізона та Малорі.

Результати дослідження та їх аналіз. Установлено, що експериментальне стенозування нижнього відділу черевної Ао супроводжувалося вираженими морфофункціональними змінами з боку органних судинних русел, тканин ТК і Пч. В динаміці адаптаційно-компенсаторних процесів з боку судин цих органів можна виділити такі типи морфофункціональних реакцій: 1) адаптаційні – безпосередньо після стенозування і до першої доби спостереження з посиленням артеріального притоку і зниженням пропускної здатності за рахунок констрикції артерій опору м'язового типу; 2) компенсаторні – з 3-ї по 7-му добу експерименту із шунтуванням крові з Ао в каудальну порожнисту вену через кровоносне русло ТК і портальну венозну систему Пч; 3) відновні – на 15-ту добу спостереження з частковим зниженням інтенсивності кровотоку через судинні русла ТК та Пч за рахунок розвитку колатерального артеріального кровообігу між черевною Ао і периферійними артеріями та стабілізацією центральної гемодинаміки. Проте слід зауважити, що хоча зміни й були однотипними як у ТК, так і в Пч, в часовому вимірі вони відрізнялися початковим і інтенсивнішим розвитком у судинах ТК і дещо відтермінованими (вторинними) у судинах Пч, в яких їх прояв був менш інтенсивним. Крім того, гіпоксія і плазматичне просякання тканин, які виникали в ранні терміни після стенозування черевної Ао, в подальшому призводили до розвитку склеротичних змін як в судинних стінках, так і паренхімі органів.

Відновлення прохідності черевної Ао після

її 7-денного стенозування (реперфузія) спочатку не призводило до поліпшення кровопостачання внутрішніх органів черевної порожнини, навпаки, супроводжувалося поглибленням попередніх змін. Проте у часовому відношенні таке поглиблення тепер початково виникало вже в судинах Пч, зокрема в її венозному руслі, і дещо відтерміновано проявлялося в судинах ТК, тобто в гемодинамічному відношенні у даному разі зміни скоріш за все були наслідком застійних явищ у венозному відділі великого кола кровообігу і в низхідному напрямку поступово поширювалися на судини кишечника. Так, на першу добу після реперфузії ці зміни виражалися досить інтенсивним венозним і відносно помірним артеріальним та портальним повнокров'ям кровоносних судинних систем Пч. Повнокров'я вен супроводжувалося капіляростазами, які особливо помітними були в субкапсулярних зонах (рис. 1). Рентгенангіографічно магистральні печінкові вени дренажного спрямування виглядали достатньо розширеними, при цьому дрібніші гілки посилювали свою звивистість. Помітно зменшувалася пропускна здатність печінкових артерій. Це підтверджувалося звуженням просвіту судин зі збільшенням товщини їх м'язової оболонки (рис. 2). Паренхіма Пч в результаті таких гемодинамічних змін виглядала набряклою, простори Діссе і периваскулярні зони розширеними, в гепатоцитах виявлялися ознаки зернистої дистрофії. В судинах ТК на цей же період спостереження відмічалася помірна як артеріальне, так і венозне повнокров'я, капіляри ворсин виглядали розширени-

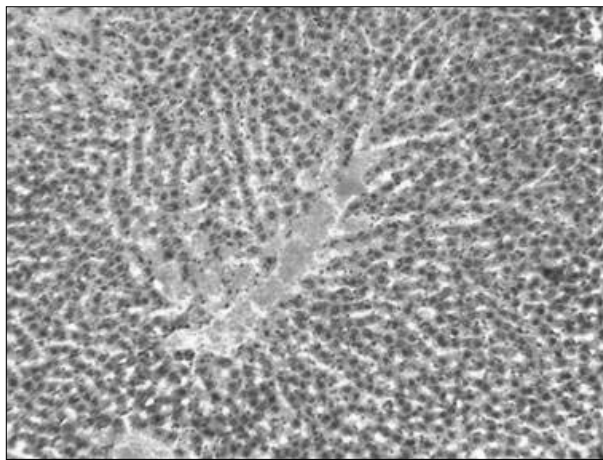


Рис. 1. Повнокров'я вен і капіляростази в печінці щура через день після реперфузії черевної аорти. Мікропрепарат. Забарвлення гематоксилином і еозином. Зб. 160 \times .

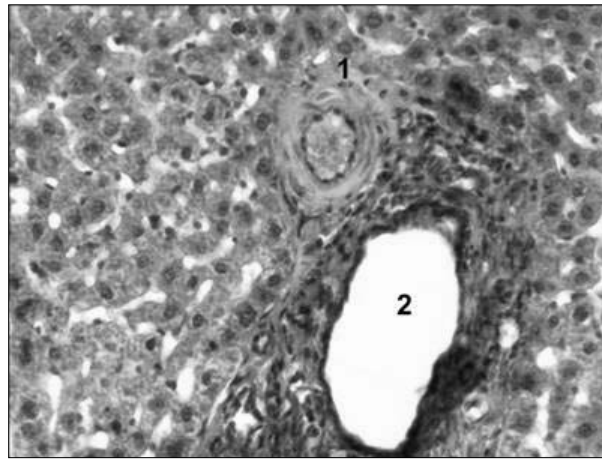


Рис. 2. Потовщення стінки печінкової артерії (1), розширення просвіту гілки ворітної вени (2) у щура через день після реперфузії черевної аорти. Мікропрепарат. Забарвлення гематоксилином і еозином. Зб. 240 \times .

ми, в них нерідко виявлялися стази. Констрикторні зміни з боку дрібних артерій та артеріол були вираженими приблизно такою ж мірою, як і в тварин з 7-денним стенозом без реперфузії. На просвітлених плівчастих препаратах вони мали вигляд локальних звужень (рис. 3). Даному стану кровоносних судин відповідали і особливості структурної організації кишкової стінки. Вони виражались помірним набряком підслизової основи та збільшенням розмірів ворсинок, поглибленням крипт за рахунок плазматичного просякання їх сполучнотканинної стромы і набухання ентероцитів, ядра яких охоплювали порівняно з інтактними тваринами меншу площу, а цитоплазма виглядала просвітленою. В цілому можна констатувати, що морфо-

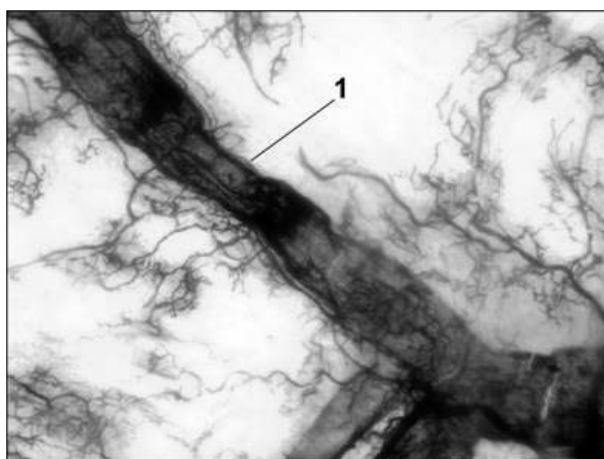


Рис. 3. Локальне звуження гілки брижової артерії (1) у щура через день після реперфузії черевної аорти. Ін'єкція коларголом, просвітлення в імерсійному маслі. Мікропрепарат. Зб. 120[×].

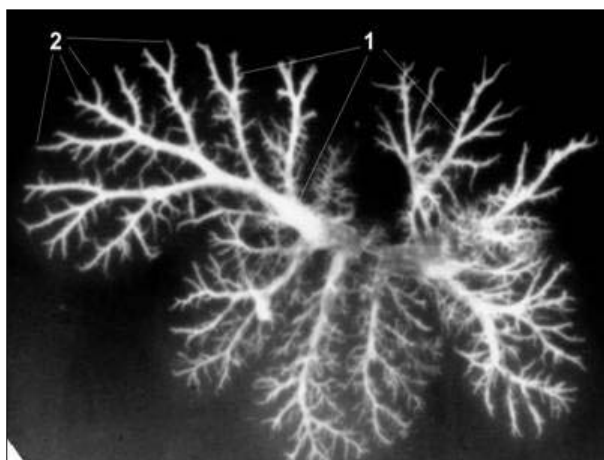


Рис. 5. Розширення магістральних (1) і недоконстрування дрібних (2) печінкових вен щура через 3 дні після реперфузії черевної аорти. Фотоангіорентгенограма.

функціональний стан тканин ТК лише незначно покращувався, збігаючись зі змінами, характерними для тварин із 7-денним аортостенозом.

Через 3 дні від початку реперфузії Ао в Пч зберігалось виражене венозне повнокров'я, наростав набряк інтерстицію і поглиблювалися дистрофічні зміни в гепатоцитах, які особливо помітними були в перипортальних ділянках і виражались просвітленням цитоплазми клітин з деструкцією їх ядер (рис. 4). Рентгенангіографічно в печінкових венах малого діаметра спостерігалось зниження прохідності (рис. 5). Такі явища збігалися з прогресуючим наростанням гіпереластозу венозних стінок, який особливо помітним був у місцях впадання дрібних судин у колектори наступних порядків, що надавало

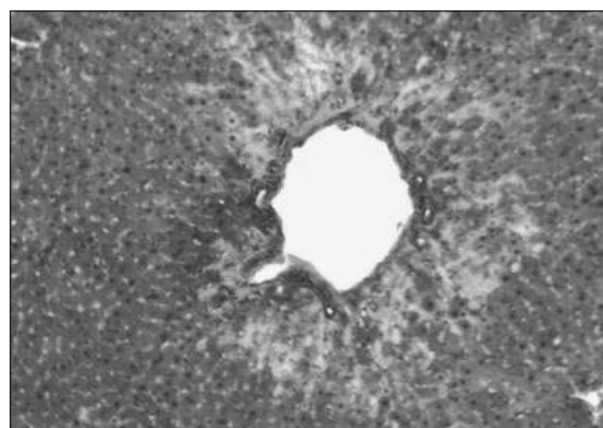


Рис. 4. Дистрофія гепатоцитів з просвітленням цитоплазми клітин та деструкцією ядер у перипортальній зоні щура через 3 дні після реперфузії черевної аорти. Мікропрепарат. Забарвлення гематоксиліном і еозинном. Зб. 160[×].

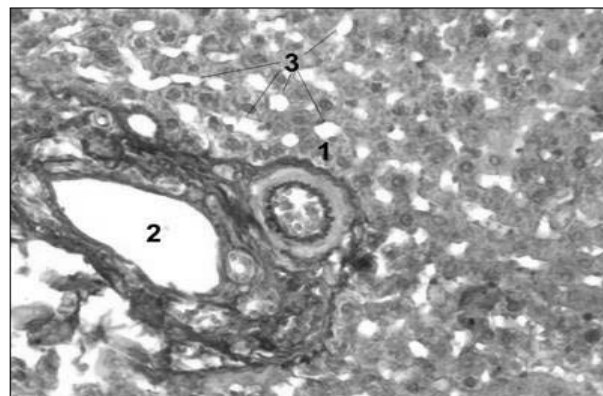


Рис. 6. Потовщення стінки і "гофрованість" внутрішньої еластичної мембрани печінкової артеріальної судини (1), просвіт ворітної венозної судини (2), вакуольна дистрофія гепатоцитів (3) у щура через 3 дні після реперфузії черевної аорти. Мікропрепарат. Забарвлення за Вейгертом. Зб. 240[×].

ригідності їх устям. До цього приєднувалося наростання повнокров'я з розширенням просвіту внутрішньоорганних складових ворітної вени і посилення тонусу гілок печінкової артерії з подальшим потовщенням їх гладеньком'язових оболонок, посиленням звивистості внутрішніх еластичних мембран та набуханням ендотелію (рис. 6). Для ТК було характерним наростання ознак гемодинамічних розладів, які проявлялися вираженим прогресуючим венозним повнокров'ям, капіляростазамі і спастичним станом кінцевих гілок брижових артерій (рис. 7). Це приводило до посилення субмукозного набряку, дистрофічних явищ в еритроцитах, які нерідко супроводжувалися деструкцією ворсин і поліморфноклітинною інфільтрацією підслизової основи (рис. 8).

Для 7-го дня після проведення реперфузії характерно виникнення зворотного розвитку судинних і тканинних змін. Помітнішими вони були у Пч, менш вираженими – у ТК. У Пч зменшувався набряк інтерстицію, менш помітним ставало повнокров'я печінкових вен. Знижувався тонус печінкових артерій, хоча певне повнокров'я гілок ворітної вени зберігалось. Помірно повнокровними були і вени ТК, а її артерії зберігали підвищений тонус, хоча набряк підслизової основи спадав, а в епітелії ворсин спостерігалися регенераторні процеси.

На 15-й день відновні процеси ставали досить помітними, однак повного відновлення морфофункціонального стану кровоносних русел і структурних елементів тканин Пч і ТК не

наставало. Тонус гладеньком'язових оболонок артерій знижувався, однак їх пропускна здатність повністю не відновлювалася, а товщина медії була помітно більшою, ніж у контрольних тварин і навіть у тварин із стенозом Ао без відновлення її прохідності. Значно частіше, ніж у всіх попередніх серіях і термінах експерименту, виявлялися у стінках артерій субінтимально і субадвентиційно розташовані пучки поздовжньо і косо-поздовжньо орієнтованої гладенької мускулатури. Практично були відсутні явища набряку як у стінці ТК, так і в паренхімі Пч. Натомість спостерігалось посилення розвитку сполучної тканини, що підтверджувалося виявленням вогнищ перипортального фіброзу, периваскулярного склерозу, гіпереластозу вен і розростанням сполучнотканинної стромы ворсин ТК.

Виявлена під час експерименту динаміка судинних і тканинних змін свідчить про розвиток безпосередньо після стенозування черевної Ао відчутних розладів центральної гемодинаміки. Системне підвищення артеріального тиску, яке має місце при цьому, призводить до зниження пропускної здатності судин опору (дрібних артерій і артеріол) як захисної реакції, що запобігає перевантаженню гемомікроциркуляторного русла, тобто ураженню обмінної ланки. Посилення кровотоку через судинне русло ТК, виявлене у 3-денний термін спостереження, може виникати внаслідок гіповолемії та недостатньої венозної перфузії зі зниженням центрального венозного тиску, які закономірно виникають після стискання Ао [9, 10]. Таке посилення

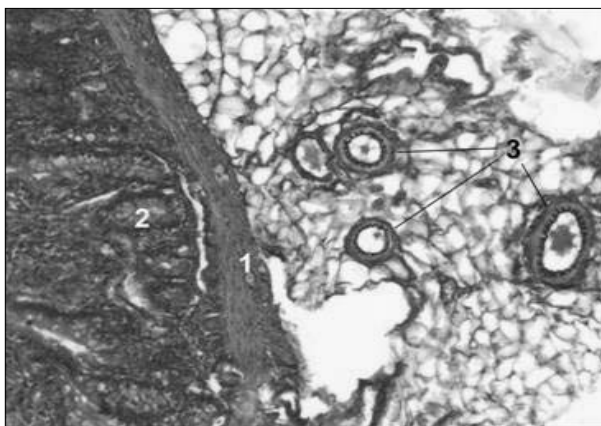


Рис. 7. М'язова оболонка (1) і залози слизової оболонки (2) тонкої кишки, потовщення стінок і "гофрованість" внутрішніх еластичних мембран гілок брижової артерії (3) у щура через 3 дні після реперфузії черевної аорти. Мікропрепарат. Забарвлення за Вейгертом. Зб. 160[×].

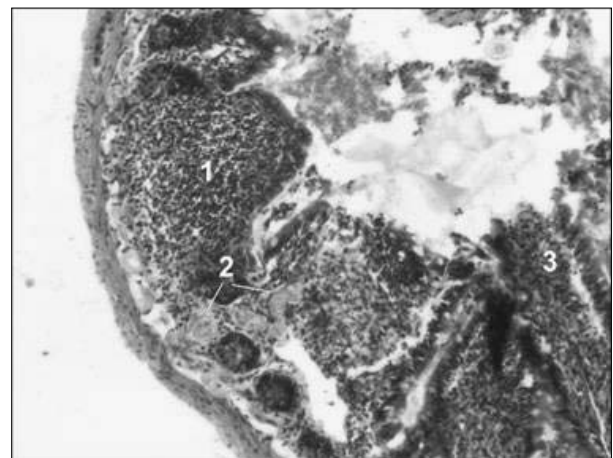


Рис. 8. Поліморфноклітинна інфільтрація (1), капіляростаз (2), деструкція залоз слизової оболонки тонкої кишки (3) у щура через 3 дні після реперфузії черевної аорти. Мікропрепарат. Забарвлення гематоксильном і еозином. Зб. 160[×].

кровотоку через артеріальне русло ТК і портальне венозне русло Пч може відігравати роль своєрідного шунта між Ао і каудальною порожнистою веною. При цьому відтерміновану реакцію судин Пч можна пояснити її подвійним кровопостачанням. На першому етапі зниження портальної перфузії при зменшенні інтенсивності кровообігу в ТК дозволяє зберігати практично незмінним артеріальний притік. На другому ж етапі при шунтуванні крові через портальну систему виникає необхідність в обмеженні артеріального притоку. Подальший зворотний розвиток судинних морфофункціональних реакцій скоріш за все є наслідком включення колатерального артеріального кровообігу із частковою компенсацією і стабілізацією центральної гемодинаміки.

В основі поглиблення змін в органах черевної порожнини при застосуванні реперфузії можуть лежати такі два гемодинамічних чинники. По-перше, відразу після відновлення перфузії Ао виникає гіповолемія внаслідок раптового збільшення об'єму кровоносного русла. Однак цей процес короткотривалий [10]. Другим чинником є збільшення тиску в легеневій артерії внаслідок спазму її стінки [11]. Виникнення при цьому венозного застою спочатку позначається на кровообігу Пч, а пізніше через портальну систему впливає на кровообіг у ТК. Розвиток склеротичних змін у віддалені терміни експерименту виникає як наслідок впливу циркуляторної гіпоксії та

плазматичного просякання тканин протягом попередніх термінів спостереження, які, як відомо, є пусковими факторами для проліферації сполучної тканини, що в подальшому може бути однією з причин порушення функції органів.

Висновки та перспективи наукового пошуку. 1. Стенозування нижнього відділу черевної Ао супроводжується вираженими морфофункціональними змінами з боку органних судинних русел Пч і ТК, які на першому етапі проявляються зниженням їх пропускної здатності як відповіді на системне підвищення артеріального тиску, а на другому – шунтуванням через них крові як компенсаторної реакції на гіповолемію. 2. Якщо при стенозуванні Ао першочергово реагує кровоносне русло ТК, а реакції портального венозного русла Пч є вторинними, то для реперфузії характерним є первинний розвиток венозного повнокров'я Пч внаслідок застою в нижній порожнистій вені на тлі законотного спазму легеневих артерій, а гемодинамічні застійні явища в судинах ТК є вторинними. 3. Поглиблення морфофункціональних змін у судинах і тканинах Пч і ТК в ранні терміни після реперфузії Ао є наслідком загальних гемодинамічних змін, які виникають після подібних втручань. 4. Подальші дослідження сприятимуть морфофункціональному обґрунтуванню механізмів порушення кровопостачання внутрішніх органів при оклюзійних ураженнях Ао та нових способів її реканалізації.

Література

1. Реакции гемодинамики, возникающие в ответ на пережатие аорты. Их клиническое значение при операциях и количественные оценки / Л.А.Бокерия, В.А.Лищук, В.С.Аракелян [и др.] // Сердечно-сосудистые заболевания. – 2005. – Т. 6, № 3. – С. 72.
2. Результаты хирургического лечения больных облитерирующим атеросклерозом артерий нижних конечностей в стадии критической ишемии / А.А.Афонин, Г.Г.Сафронов, В.Е.Чубаров [и др.] // Сердечно-сосудистые заболевания. – 2004. – Т. 5, № 1. – С. 134.
3. Шойхет Я.Н. Заболевания сосудов / Шойхет Я.Н., Хореев Н.Г., Кушнарченко А.В. – Барнаул, 2002. – 130 с.
4. Back M.R. Evolving complexity of open aortofemoral reconstruction done for occlusive disease in the endovascular era / M.R.Back, B.L.Johnson, M.L.Shames // Ann. Vase Surg. – 2003. – 17 (6). – P. 596-603.
5. Current outcome of elective open repair for infrarenal abdominal aortic aneurysm / S.Rinckenbach, O.Hassani, F.Thaveau [et al.] // Ann. Vase Surg. – 2004. – 18 (6). – P. 704-709.
6. Возможности хирургического лечения больных старческого возраста с патологией магистральных сосудов конечностей / О.В.Пинчук, Г.В.Митрошин, А.В.Образцов [и др.] // Сердечно-сосудистые заболевания. – 2005. – Т. 6, № 5. – С. 147.
7. Barkhordarian S. Preoperative assessment and management: to prevent complications during high-risk vascular surgery / S.Barkhordarian, A.Dardik // Crit. Care Med. – 2004. – 32 (4 Suppl). – P. 174-185.
8. Поліорганна дисфункція у пацієнтів із атеросклеротичним ураженням аорти та магистральних артерій нижніх кінцівок в умовах хронічної критичної ішемії / І.К.Венгер, С.Я.Костів, П.Я.Боднар [та ін.] // Шпит. хірургія. – 2008. – № 3. – С. 23-25.
9. Седов В.М. Значение инвазивного исследования показателей центральной гемодинамики в своевременной коррекции ее нарушений при операциях на брюшной аорте / В.М.Седов, С.В.Ковалев // Вестн. хирургии. – 2002. – Т. 161, № 3. – С. 66-69.
10. Gelman S. Complications during vascular surgery: basic principles and ma-

agement of arterial hypotension and hypertension / S.Gelman // Baillieris Clin. Anaesthesiol. – 2000. – Vol. 14, № 1. – P. 111-124. 11. Increased concentration of cytokines and adhesion molecules in patients after repair of abdominal aortic aneurism / A.H.Froon [et al.] // Eur. J. Surg. – 1996. – Vol. 162, № 4. – P. 287-291.

РЕМОДЕЛИРОВАНИЕ СОСУДОВ И ТКАНЕЙ ОРГАНОВ ПИЩЕВАРЕНИЯ ПРИ ВОССТАНОВЛЕНИИ ПЕРФУЗИИ ЧЕРЕЗ БРЮШНУЮ АОРТУ ПОСЛЕ ЕЕ ПРЕДВАРИТЕЛЬНОГО ЭКСПЕРИМЕНТАЛЬНОГО СТЕНОЗИРОВАНИЯ

Резюме. В эксперименте на крысах изучены последовательность возникновения и динамика морфофункциональных изменений в сосудах и тканях печени и тонкой кишки в условиях стенозирования нижнего сегмента аорты и после восстановления ее проходимости.

Ключевые слова: аорта, стеноз, спазм, полнокровие, дистрофия.

REMODELLING FEATURES OF THE BLOOD VESSELS AND TISSUES OF THE DIGESTIVE TRACT IN RESTORING PERFUSION VIA THE ABDOMINAL AORTA AFTER PRELIMINARY EXPERIMENTAL STRICTURE FORMATION

Abstract. The sequence of the onset and the dynamics of morphofunctional changes in the vessels and tissues of the liver and small intestine under the conditions of stricture formation of the inferior segment of the aorta and after restoring its patency have been studied in an experiment on rats.

Key words: aorta, stenosis, spasm, plethora, dystrophy.

I.Ya.Horbachevskyi State Medical University (Ternopil)

Надійшла 07.03.2012 р.

Рецензент – проф. В.І.Півторак (Вінниця)