

© Васильев А.Б., Мишин И.В., Тэнасе А.Г., Мастак Д.Н., 2012

УДК 613.13-0,89:[616.61-78-008.64-036.12:616.137.83]

ЭТАПНОЕ ФОРМИРОВАНИЕ ПОСТОЯННОГО СОСУДИСТОГО ДОСТУПА ДЛЯ ПРОГРАММНОГО ГЕМОДИАЛИЗА

А.Б.Васильев, И.В.Мишин¹, А.Г.Тэнасе¹, Д.Н.Мастак

Национальный научно-практический центр срочной медицины, ¹Государственный университет медицины и фармации им. Н.Тестемициану (г. Кишиневу, Молдова)

ЕТАПНЕ ФОРМУВАННЯ ПОСТІЙНОГО СУДИННОГО ДОСТУПУ ДЛЯ ПРОГРАМНОГО ГЕМОДІАЛІЗУ

Резюме. Проаналізовані результати формування судинного доступу (СД) у 81 пацієнта з термінальною хронічною нирковою недостатністю, які лікувалися програмним гемодіалізом (ПГД). Залежно від виду СД переважали артеріовенозні фістули (АВФ) такої локалізації: первинний СД – дистальні АВФ (a.radialis – v.cefalica) – в 39 (48,14%) випадках, вторинний СД – ліктьові АВФ – в 11 (13,5%) випадках, третинний СД – АВФ з використанням синтетичних судинних протезів та АВФ між a.brachialis і v.basilica з подальшою транспозицією – в 29 (35,8%) випадках. У 2 (2,5%) пацієнтів через відсутність судинних резервів ПГД проводився за допомогою центрального венозного катетера.

Ключові слова: термінальна хронічна ниркова недостатність, гемодіаліз, артеріовенозна фістула, синтетичні судинні протези.

В мире насчитываются сотни тысяч больных с терминальной хронической почечной недостаточностью (ТХПН), нуждающихся в лечении с использованием методов экстракорпорального очищения крови. Аргументированное планирование и оптимальная хирургическая техника являются важнейшими факторами, определяющими продолжительное функционирование сосудистого доступа (СД). Длительный программный гемодиализ (ПГД) все чаще требует многократного формирования новых СД в различных сосудистых бассейнах [1]. Такие факторы, как рассыпной тип строения и многократные пункции подкожных вен, ожирение, стенотическое поражение артерий, ранее выполненные доступы, катетеризация и стеноз подключичной вены, вызывают значительные сложности при выборе тактики формирования СД, а также приводят к повышению риска развития осложнений [2]. Для повышения эффективности оперативных вмешательств, направленных на создание и поддержание адекватной функции СД, в настоящее время рекомендуется принцип этапного ангиохирургического обеспечения больных, находящихся на ПГД.

Цель исследования: изучить структуру СД и обосновать этапность ангиохирургического обеспечения в зависимости от индивидуальных особенностей и сосудистых резервов больных, находящихся на ПГД.

Материал и методы. За период 2006-2012 гг. были проанализированы результаты формирования СД у 81 пациента с ТХПН, находящихся на ПГД. Возраст пациентов составил 27-72 (49,62±1,48) лет. Средняя продолжительность лечения ПГД составила 5,61±0,52 (0,2-16) лет. Соотношение мужчин и женщин – 41/40. Основные виды патологии, вызвавшие ТХПН, и количество пациентов следующие: гломерулонефрит – 43 (53,1%), поликистоз – 13 (16,04%), сахарный диабет – 11 (13,5%), хронический пиелонефрит – 9 (11,1%), синдром Альпорта – 3 (3,7%), врожденные аномалии почек – 2 (2,4%). Пациентам перед формированием СД произведено исследование периферических и магистральных сосудов верхних конечностей с определением теста Аллена, выполнением пробы с турникетом с последующим картированием поверхностных вен, дополненное ультразвуковым дуплексным сканированием (УДС) со-

судов верхних конечностей. Общими критериями для определения локализации и вида СД служили следующие параметры: диаметр и проходимость сосудов, тип строения подкожных вен, состоятельность артериального русла, оценка оставшихся сосудистых резервов после ранее выполненных операций. Семерым (8,64%) пациентам ввиду неинформативности УДС была произведена спиральная компьютерная томография с ангиографией с последующей 3D-реконструкцией (3D-КТ ангиография) с целью определения проходимости центральных вен, состояния сосудистых резервов, а также возможной локализации и вида СД. В качестве первичного СД были созданы артериовенозные фистулы (АВФ) между *a.radialis* и *v.cefalica* в нижней и средней трети предплечья. В качестве вторичного СД сформированы различные виды локтевых АВФ с использованием *a.brahialis*, *v.cefalica*, *v.basilica* и перфорантных вен. На третьем этапе создания СД, при адекватном состоянии *v.basilica* в нижней трети плеча, было произведено двухэтапное

формирование АВФ с использованием *a.brahialis* и *v.basilica* с венозной транспозицией. При отсутствии сосудистых резервов формирование СД производилось с использованием синтетических сосудистых протезов (ССП) из политетрафторэтилена (ПТФЭ) – *Gore-Tex® (stretch PTFE vascular graft, USA)* длиной 18-20 см и диаметром 6 мм.

Результаты исследования и их анализ. Сосудистый диаметр, измеренный при помощи УДС, составлял: для *v.cefalica* и *v.basilica* на предплечье и в локтевой области – $2,1 \pm 0,21$ мм, *a.radialis* до бифуркации – $1,7 \pm 0,43$ мм, *a.brahialis* в нижней трети плеча – $3,1 \pm 0,17$ мм. Исходя из полученных данных 39 (48,1%) пациентам созданы дистальные АВФ без последующих реконструкций. Многоэтапные попытки создания СД были произведены у 42 (51,8%) пациентов, в 11 (13,5%) из которых были сформированы АВФ в локтевой области (рис. 1). Истощение (отсутствие) сосудистых резервов вследствие многократных попыток создания СД были установлены у 24 (29,6%) пациентов, которым была

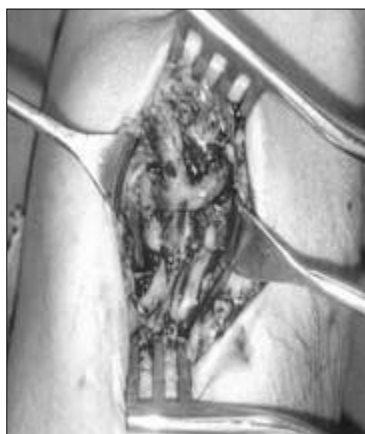

Рис. 1. Артериовенозная фистула с *v.perforantia* в локтевой области.

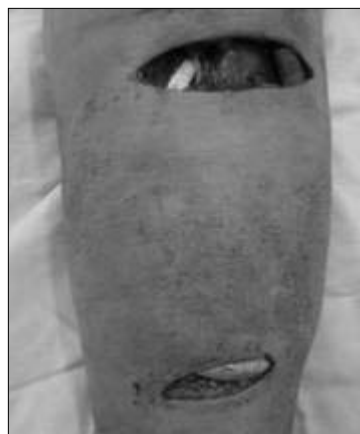

Рис. 2. Артериовенозная фистула с использованием ПТФЭ на предплечье.

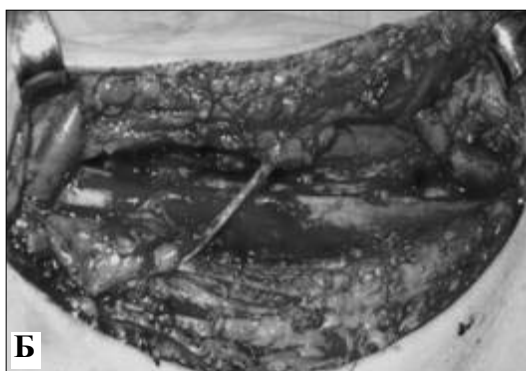
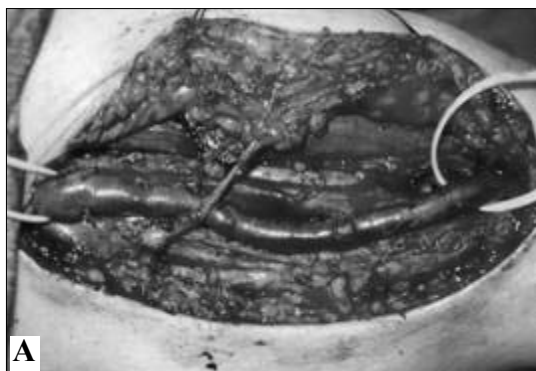

Рис. 3. Двухэтапное формирование артериовенозной фистулы с использованием *a.brahialis* и *v.basilica*. Мобилизация (А) и транспозиция (Б) *v.basilica*.

Таблиця

Структура сосудистых доступов

Вид и локализация сосудистого доступа		Количество пациентов (n=81)	
		Абс.	%
Первичный сосудистый доступ	АВФ a.radialis - v.cefalica (T-T)	28	34,5
	АВФ a.radialis - v.cefalica (T-L)	11	13,6
Вторичный сосудистый доступ	АВФ a.brahialis - v.cefalica (АВФ Caufman)	7	8,6
	АВФ с v.perforanta (АВФ Gracz)	4	4,9
Третичный сосудистый доступ	АВФ ПТФЭ на плече	19	23,4
	АВФ ПТФЭ на предплечье	5	6,2
	АВФ a.brahialis - v.basilica с транспозицией	5	6,2
Центральный венозный катетер	v.subclavia	2	2,5

Примечание: сосудистые анастомозы по типу "конец-в-конец" (Т-Т) и "конец-в-бок" (Т-Л).

сформирована АВФ с использованием ССП из ПТФЭ (рис. 2). Двухэтапное формирование АВФ с использованием a.brahialis и v.basilica с венозной транспозицией (рис. 3) произведено в 5 (6,17%) случаях. Наличие венозных коллатералей в области верхней конечности и грудной клетки и невозможность создания СД в виду отсутствия сосудистых резервов было основанием для установки центрального венозного катетера (ЦВК) у 2 (2,4%) пациентов. Данные ЗД-КТ ангиографии позволили с высокой информативностью визуализировать сосудистые резервы пациентов, проходимость/обструкцию центральных вен. В 2 случаях был диагностирован центральный венозный стеноз. Полученные данные позволили нам выбрать оптимальную хирургическую тактику во всех случаях. В результате из 81 пациента в 79 (97,5%) случаях был создан СД различных типов и локализаций, а в 2 (2,5%) случаях в виду отсутствия сосудистых резервов лечение ПГД обеспечивали через ЦВК (таблица).

Улучшение качества гемодиализа и соответственно повышение выживаемости пациентов наряду с дефицитом почечных трансплантатов ведет к увеличению сроков нахождения больных на ПГД. Вследствие этого возрастают требования к более продолжительному функционированию сосудистых доступов для гемодиализа. Принципиальный прорыв в лечении пациентов с ТХПН был достигнут после разработки M.Brescia et al. (1966) операции по созданию подкожной АВФ путем формирования сосудистого анастомоза между a.radialis и v.cefalica по типу "бок-в-бок". Согласно последним

данным, нативная АВФ является методом выбора в обеспечении СД. В виду наличия многочисленных вариантов и локализаций АВФ, формирование адекватного СД требует детального обследования и выполнения операции в зависимости от сосудистых резервов и индивидуальных особенностей пациентов. В то же время должны учитываться ближайшие и отдаленные результаты данных вмешательств и возможности выполнения реконструктивных операций [3].

Таким образом, хирургическая тактика в обеспечении СД находится в прямой зависимости от строгого соблюдения этапности в его формировании: 1) первичный СД – дистальные АВФ; 2) вторичный СД – проксимальные (локтевые) АВФ; 3) третичный СД – транспозиция v.basilica или синтетическая АВФ с использованием ПТФЭ. В этом контексте необходимо отметить, что каждая операция по созданию АВФ должна являться логическим продолжением предыдущей.

Выводы и перспективы научного поиска. 1. Обоснованный выбор вида и этапности формирования СД позволяет добиться оптимальных результатов лечения и повышения качества жизни диализных больных. 2. Соблюдение очередности в формировании СД позволили обеспечить пациентов адекватным СД в 97,5% случаях. 3. Для повышения эффективности вмешательств, направленных на создание СД, показано широкое применение УДС и ЗД-КТ ангиографии с целью определения сосудистого диаметра, гемодинамических характеристик сосудов верхних конечностей и центральных вен, сосудистых резервов, а также определение возможной локализации СД. 4. Рацио-

нальное использование сосудистых ресурсов позволяет минимизировать число пациентов, нуждающихся в установке ЦВК, и значительно снизить частоту септических осложнений, свя-

занных с СД. 5. На перспективу целесообразны дальнейшее изучение и разработка методов обеспечения пациента оптимальным и длительно функционирующим СД.

Литература

1. Ethier J. Vascular access use and outcomes: an international perspective from the dialysis outcomes and practice patterns study / J.Ethier // *Nephrol. Dial. Transplant.* – 2008. – Vol. 23, № 10. – P. 3219-3226.
2. EBPG on Vascular Access / J.Tordoir, B.Canaud, P.Haage, K.Konner // *Nephrol. Dial. Transplant.* – 2007. – Vol. 22, № 1. – P. 88-117.
3. Determinants of type and timing of initial permanent hemodialysis vascular access / C.O.Stehman-Breen, D.J.Sherrard, D.Gillen, M.Caps / *Kidney Int.* – 2000. – Vol. 57, № 2. – P. 639-645.

ЭТАПНОЕ ФОРМИРОВАНИЕ ПОСТОЯННОГО СОСУДИСТОГО ДОСТУПА ДЛЯ ПРОГРАММНОГО ГЕМОДИАЛИЗА

Резюме. Проанализированы результаты формирования сосудистого доступа (СД) у 81 пациента с терминальной почечной недостаточностью, находившихся на лечении программным гемодиализом (ПГД). В зависимости от вида СД преобладали следующие артериовенозные фистулы (АВФ): первичный СД – дистальные АВФ (a.radialis – v.cephalica) – в 39 (48,14%) случаях, вторичный СД – локтевые АВФ – в 11 (13,5%) случаях, третичный СД – АВФ с использованием синтетических протезов и АВФ между a.brachialis и v.basilica с транспозицией – в 29 (35,8%) случаях. У 2 (2,5%) пациентов ввиду отсутствия сосудистых резервов ПГД выполнялся посредством центрального венозного катетера.

Ключевые слова: терминальная хроническая почечная недостаточность, гемодиализ, артериовенозная фистула, синтетические сосудистые протезы.

STEP-BY-STEP FORMATION OF A PERMANENT VASCULAR ACCESS FOR PROGRAMMED HEMODIALYSIS

Abstract. The authors have analyzed the results of forming a vascular access (VA) in 81 patients with terminal chronic renal insufficiency treated with programmed, hemodialysis (PHD). Depending on the type of VA, arterio-venous fistulae (AVF) of the following localization predominated: primary VA – distal AVF (a. radialis-v. cephalica) – in 39 (48,14%) cases, secondary VA – ulnar AVF – in 11 (13,5%) cases, tertiary VA – AVF with the use of synthetic vascular prostheses and AVF between the a. brachialis and v. basilica with further transposition – in 29 (35,8%) cases. In 2 (2,5%) PHD was performed with the aid of a central venous catheter.

Key words: end-stage chronic renal insufficiency, hemodialysis, AV fistula, synthetic vascular prostheses.

National Scientific-Practical Centre of Emergency Medicine,
N.Testemitsianu State University of Medicine and Pharmacy
(Kishineu, Moldova)

Надійшла 28.04.2012 р.
Рецензент – проф. Ф.В.Гринчук (Чернівці)