

© Максим'юк В.В., Тарабанчук В.В., Баранецький Ф.І., Давидюк І.П., 2012

УДК 616.37-002.1

СУЧАСНІ ПІДХОДИ ДО ДІАГНОСТИКИ ТА ЛІКУВАННЯ ХВОРИХ НА ВІДМЕЖОВАНІ ФОРМИ ПЕРИТОНІТУ

В.В.Максим'юк, В.В.Тарабанчук, Ф.І.Баранецький, І.П.Давидюк

Кафедра хірургії (зав. – проф. І.Ю.Полянський) Буковинського державного медичного університету, м. Чернівці

Резюме. Уніфіковано існуючі та розроблено нові підходи до вибору діагностично-лікувальної тактики при абсцесах очеревинної порожнини, що дозволило підвищити ефективність їх лікування. Результати дослідження можуть бути основою для розроблення клінічного протоколу надання медичної допомоги хворим на відмежовані форми перитоніту.

Ключові слова: відмежований перитоніт, лікування.

Високовірогідна діагностика та адекватне лікування відмежованих внутрішньоочеревинних гнояків є однією з актуальних проблем сучасної абдомінальної хірургії. Незважаючи на активне впровадження новітніх методів високотехнологічного хірургічного впливу, летальність при виникненні інтраперитонеальних абсцесів коливається в межах від 4-18 до 80% [1-3]. Однією з основних причин таких показників є відсутність сучасного клінічного протоколу надання медичної допомоги хворим на відмежовані форми перитоніту (ВФП), що унеможливило застосування уніфікованих підходів до вибору діагностично-лікувальної тактики, адекватних методів хірургічної інвазії та вірогідну оцінку кінцевих результатів лікування [4].

Мета дослідження: уніфікувати відомі і розробити нові підходи до діагностики та лікування хворих на ВФП, оцінити ефективність їх клінічного застосування.

Матеріал і методи. Проведено аналіз результатів лікування 78 хворих на ВФП, поділених на дві групи (контрольну і дослідну). Контрольну групу становили 38 осіб, результати лікування яких оцінювали на основі ретроспективного аналізу історій хвороб. Результати досліджень лягли в основу систематизації загальноновживаних та об'рунтування нових діагностично-лікувальних підходів, які були застосовані у 40 пацієнтів дослідної групи. Статистичну залежність між величинами одержаних показників перевіряли шляхом визначення критеріїв Ст'юдента та Фішера.

Результати дослідження. Усім хворим на момент госпіталізації проводилося загальноприйняте лабораторно-інструментальне обстеження. Особливого діагностично-прогностичного значення надавали динамічному моніторингу токсико-запальних показників. З метою стандартизації проведення УЗД, зменшення ймовірності виникнення "суб'єктивних" діагностичних помилок та підвищення його інформативності нами оптимізовано методику обстеження хворих на ВФП. Проведення УЗД згідно з розробленим алгоритмом передбачало комплексну оцінку найхарактерніших ознак наявності відмежованих інтраперитонеальних гнояків. Інформативне діагностичне значення мали такі ознаки: наявність утвору овальної або круглої форми, пониженої ехогенності та неоднорідної ехоструктури з порожниною у центрі вогнища, яка містить гіперехогенні включення; наявність гіперехогенної структури та нечіткого контуру по периферії; відсутність васкуляризації. Також визначали проекцію порожнини абсцесу на черевну стінку і встановлювали наявність (або відсутність) акустичного вікна – безпечної проекційної траєкторії проведення пункційної голки чи дренажу. У діагностично важких випадках або для уточнення топографоанатомічних особливостей стінок абсцесу та прилеглих структур, що служило основним критерієм вибору операційного доступу та методу хірургічної інвазії, застосовували КТ з 3D-площинною реконструкцією.

Оцінивши результати власних досліджень

та провівши різнобічний аналіз сучасних даних літератури, нами запропонована така лікувальна тактика: установлений діагноз ВФП є абсолютним показанням до ургентного хірургічного втручання. Адекватним є виконання операції протягом перших 24 годин з часу госпіталізації хворого. Проведення тривалої передопераційної підготовки (не більше 3 діб) доцільне лише в окремих діагностично складних випадках (відсутність чіткої топографічної візуалізації та мікробіологічної верифікації абсцесу), а також при необхідності корекції вітальних функцій організму в межах достатніх для проведення мінімального обсягу операції. Проти показанням до хірургічного втручання може бути тільки агональний стан хворих. Слід зазначити, що за наявності технічних можливостей застосування сучасних методів інтервенційної ультрасонографії тяжкий або агональний стан хворого слід вважати не абсолютним, а відносним протипоказанням до екстреної інвазії, оскільки використання мініінвазивних пункційно-дренувальних операцій у більшості таких випадків не тільки безпечно, а й доцільне та ефективно. Хірургічне втручання передбачає вирішення таких завдань: 1) топографічно обґрунтований вибір адекватного операційного доступу до абсцесу або безпечної траєкторії

проведення пункційної голки чи дренажної трубки; 2) евакуація вмісту абсцесу та ліквідація причини ВФП (виконується у разі технічної можливості); 3) ефективна санація порожнини абсцесу; 4) адекватне дронування порожнини абсцесу з метою забезпечення умов для пролонгованого місцевого впливу на перебіг внутрішньоочеревинного запального процесу.

Вирішення першого завдання потребує диференційованого підходу до вибору адекватного операційного доступу. За відсутності протипоказань перевагу слід надавати мініінвазивним ехоконтрольованим методам хірургічної інвазії з використанням пункційних голок (G 19-21) та дренажів (9-11 F). У тому разі, коли використання вказаного підходу протипоказане або неможливе, для адекватного розтину абсцесу необхідно застосовувати місцеві проекційні доступи, лапаротомію або запрограмовану лапароскопію. Адекватне виконання першого етапу регламентує необхідність попереднього чіткого визначення виду та обсягу планованої інвазії. Зіставивши результати власних досліджень та сучасні дані різних хірургічних клінік нами систематизовано критерії вибору виду та обсягу хірургічної інвазії (таблиця).

При вирішенні другого завдання у 14 (35%) пацієнтів, після евакуації вмісту абсцесу, вико-

Таблиця

Критерії вибору виду та обсягу хірургічної інвазії при відмежованому перитоніті

Метод розтину інтраперитонеального абсцесу	Критерії застосування
Малоінвазивні пункційно-дренувальні методи під контролем УЗД	- розмір абсцесу до 5-6 см - високоінформативна топографічна візуалізація абсцесу - наявність акустичного вікна - переважання рідинного компонента
Розтин місцевим проекційним розрізом (на основі даних УЗД або КТ)	- великі розміри абсцесу - відсутність акустичного вікна - переважання тканинного компонента (наявність секвестрів або сторонніх тіл великих розмірів)
Лапаротомія "за вимогою"	- об'єктивне утруднення топічної діагностики - абсцеси велетенських розмірів - множинні абсцеси - поєднання абсцесу з іншими внутрішньоочеревинними ускладненнями
Запрограмована лапароскопія	- множинні абсцеси - третинний перитоніт - вторинний відмежований перитоніт на фоні виникнення нової причини його ініціації або не повністю ліквідованої первинної причини

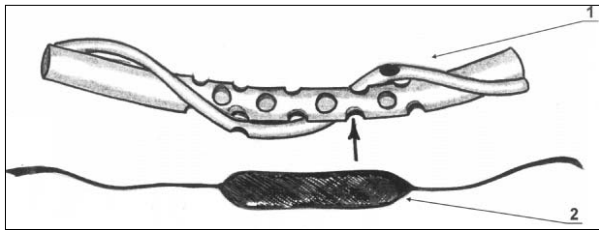


Рис. 1. Схема авторського пристрою для лікування гнійно-деструктивних процесів очеревинної порожнини: 1 – двопросвітна дренажна трубка з отворами; 2 – контейнер із сорбентом.

нано радикальні хірургічні втручання (холецистектомію, апендектомію), що давало змогу усунути причину ВФП. При неможливості чи недоцільності застосування даного підходу до хірургічної інвазії (післяопераційні гнояки, параапендикулярні абсцеси зі щільним перифокальним інфільтратом) намагалися досягнути максимального очищення зони ураження від некротичних тканин, детриту, гнійного вмісту, що застосовано у 26 (65%) хворих. Важливою складовою хірургічного втручання при ВФП є адекватна санація порожнини гнояка. Доцільним вважаємо промивання порожнини абсцесу антисептичними розчинами, які володіють широким спектром протимікробної дії. З метою ефективної реалізації цього завдання нами запропоновано чотириразове іригоаспіраційне промивання порожнини гнояка підігрітими до 38°C оксигенованими розчинами декасану та мірамістину із сумарною експозицією 20 хв. Варто зазначити, що навіть за умов радикальної ліквідації причини виникнення ВФП та застосування сучасних багатокомпонентних методик санації порожнини абсцесу, досягнути абсолютно повної мікробної деконтамінації його стінок неможливо. Після інтраопераційної санації у товщі запально змінених інфільтрованих перифокальних тканин абсцесу залишаються патогенні мікроорганізми, які в подальшому можуть сприяти пролонгації місцевого гнійно-деструктивного процесу та його інтраперитонеальному поширенню.

Наведені причини і механізми пролонгації інтраперитонеального запального процесу, які неможливо усунути в процесі виконання перших трьох етапів хірургічного втручання, зумовлюють необхідність адекватного вирішення 4-го завдання – ефективного дренивання абсцесу. Для цього нами розроблено дренажно-сорбційний пристрій для лікування гнійно-деструк-

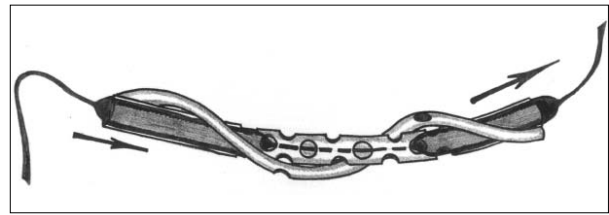


Рис. 2. Схема заміни контейнера у просвіті дренажної трубки.

тивних процесів очеревинної порожнини (пат. № 52878 А). Він складається з двох спіралеподібно фіксованих трубок різного діаметра. Тонша трубка забезпечує пасивну евакуацію вмісту гнояка, а в просвіті товстішої трубки розміщується спеціальний контейнер із сорбентом з наведеними антибактеріальними властивостями (рис. 1). Конструкція пристрою дозволяє періодично (24-48 год) замінювати контейнер (рис. 2), що дає змогу тривалий час проводити активну сорбцію вмісту гнояка та пролонгований антибактеріальний вплив на його стінки.

Антибактеріальну терапію проводили з врахуванням видових та кількісних характеристик мікрофлори у вмісті абсцесу. Розпочинали внутрішньовенне введення антибактеріальних засобів до- та інтраопераційно. Використовували 2-3 антибактеріальних препарати, які були сумісні за спектром дії. Частіше застосовували такі комбінації препаратів: офрамакс (терцеф, цефтріаксон) + цифран (ципрофлоксацин, ципробай) + метронідазол (метрагіл, метраджил). За результатами мікробіологічних досліджень антибактеріальну терапію модифікували.

Для зменшення проявів запальної реакції, нейтралізації медіаторів запалення, зниження пошкоджувальної дії процесів пероксидного окиснення ліпідів, стимуляції системи антиоксидантного захисту застосовували даларгін, тіотріазолін. Для імунокорекції використовували тималін, Т-активін, діуцифон. Корекція метаболічних розладів проводилася із врахуванням виявлених змін за стандартними методиками. Важливого значення надавали детоксикаційним заходам. Окрім інтракорпоральної детоксикації, при виражених проявах ендотоксикозу застосовували плазмаферез. З метою відновлення моторно-евакуаторної функції кишечника застосовували прозерин (або убретид), церукал, аміназин, реосорбілакт, пролонговану перидуральну анестезію, гіпертонічні клізми. За умов стабільної гемодинаміки всім хворим

проводили сеанси гіпербаричної оксигенації.

У результаті комплексного аналізу результатів лікування хворих на ВФП встановлено, що чітко визначена уніфікація відомих та розроблених діагностично-лікувальних підходів дозволила підвищити інформативність доінтервенційної діагностики до 91,7%, прискорити терміни нормалізації температури тіла і токсико-запальних показників в середньому на 7 діб, скоротити тривалість загоєння операційної рани та стаціонарного лікування – на 10-11 ліжко-днів.

Висновки. 1. Клінічне впровадження сучасних уніфікованих підходів до вибору діагностично-лікувальної тактики і адекватних методів хірургічної інвазії дозволяє вірогідно оцінювати якість лікування хворих на ВФП та суттєво покращити його кінцеві результати. 2. Результати дослідження можуть бути основою для розроблення клінічного протоколу надання медичної допомоги хворим на ВФП, що дозволить уніфікувати сучасні діагностично-лікувальні підходи.

Література

1. Гусак І.В. Хирургическое лечение множественных абсцессов брюшной полости / И.В.Гусак, Ю.В.Иванова // Вісн. УМСА. – 2006. – Т. 7, вип. 1-2. – С. 108-109.
2. Диагностика и лечение послеоперационных внутрибрюшных осложнений / А.Г.Кригер, Б.К.Шуркалин, П.С.Глушков, И.Л.Андрейцев // Хирургия. – 2003. – № 8. – С. 19-23.
3. Повторные операции при внутрибрюшных послеоперационных осложнениях / И.А.Криворучко, В.В.Бойко, Ю.В.Иванова [и др.] // Клін. хірургія. – 2008. – № 11-12. – С. 50-51.
4. Максим'юк В.В. Окремі аспекти діагностики та лікування панкреатогенних абсцесів чепцевої сумки / В.В.Максим'юк, І.Ю.Полянський, В.В.Тарабанчук // Харків. хірург. школа. – 2010. – Т. 41, № 3. – С. 23-25.

СОВРЕМЕННЫЕ ПОДХОДЫ К ДИАГНОСТИКЕ И ЛЕЧЕНИЮ БОЛЬНЫХ С ОТГРАНИЧЕННЫМИ ФОРМАМИ ПЕРИТОНИТА

Резюме. Унифицированы существующие и разработаны новые подходы к выбору диагностико-лечебной тактики при абсцессах брюшинной полости, что позволило улучшить результаты их лечения. Результаты исследования могут быть основанием для выработки клинического протокола оказания медицинской помощи больным с ограниченными формами перитонита.

Ключевые слова: ограниченный перитонит, лечение.

CURRENT APPROACHES TO DIAGNOSTICS AND TREATMENT OF PATIENTS WITH LOCALIZED FORMS OF PERITONITIS

Abstract. The authors have unified the existing approaches to a choice of a diagnostic-medicative strategy in case of abscesses of the peritoneal cavity and developed new ones, enabling to raise the efficacy of their treatment. The results of the research may serve as a basis for elaborating a clinical protocol of rendering medical aid to patients with localized forms of peritonitis.

Key words: localized peritonitis, treatment.

Bukovinian State Medical University (Chernivtsi)

Надійшла 28.04.2012 р.
Рецензент – проф. Ф.Г.Кулачек (Чернівці)