

А.Д.Захараш

Івано-Франківський державний медичний університет

УДК 616.071 + 616-36 + 616.052

СТАН МЕМБРАН ГЕПАТОЦИТІВ І ЕРИТРОЦИТІВ У ХВОРИХ НА ХРОНІЧНИЙ ГЕПАТИТ ІЗ ХОЛЕСТАТИЧНИМ КОМПОНЕНТОМ

Ключові слова: хронічний гепатит, холестаза, антиоксидантний захист, еритроцити, апоптоз.

Надійшла: 01.10.2006

Прийнята: 14.11.2006

Резюме. Метою роботи було дати морфологічну і морфометричну характеристику гепатоцитів і еритроцитів на тлі визначення стану перекисного окислення ліпідів і антиоксидантної системи захисту при хронічному криптогенному гепатиті. Морфологічними і морфометричними дослідженнями гепатоцитів на біопсійному матеріалі від 5 хворих на хронічний гепатит із холестазом встановлено, що площа гепатоцитів та їх ядер зменшується, співвідношення між площею гепатоцитів та їх ядер змінюється на користь частки цитоплазми. Гепатоцити та їх ядра деформовані (за показниками коефіцієнта форми). Встановлені зміни морфологічного і морфометричного стану гепатоцитів та еритроцитів, різке збільшення рівня CD95+лімфоцитів є доказами системної реакції апоптозу вивчених клітин при хронічних холестатичних гепатитах. У цих же хворих з хронічним холестатичним гепатитом невірусної етіології були визначені зміни площі, периметра і коефіцієнта форми еритроцитів на тлі порушень вільнорадикального окислення і антиоксидантної системи захисту, що потребує патогенетично обґрунтованого лікування.

Zakharash A.D. The state of membrane of the hepatocytes and the blood erythrocytes in patients with chronic hepatitis with signs of cholestasis.

Summary. The purpose of work was to give morphological and morphometric characteristic of the hepatocytes and the blood erythrocytes against a background to determine the state of lipid peroxidation and antioxidant system of protection in case chronic cryptogenic hepatitis. Morphological and morphometric liver parameters were measured at the icteris in 5 patients (control – 5 patients). It was found that in patients with chronic hepatitis square of hepatocytes, square of their nuclei have been decreased, their relationship change for the better of cytoplasm. The hepatocytes and their nuclei have been deformed. The modifications of morphological and morphometric characteristic of the hepatocytes and the blood erythrocytes have been determined, drastic increase of the level CD95+ lymphocytes is evidence of the system reaction of apoptosis of the cells were studied in case chronic hepatitis with signs of cholestasis. In same patients with chronic hepatitis of non-virus etiology there were determined changes of area, perimeter and deformity of erythrocytes both on the basis of free radical reactions disorder and antioxidant protection system disorders; it induces us to quest their pathogenetically substantiated treatment.

Key words: chronic hepatitis, cholestasis, antioxidation protection, erythrocytes, apoptosis.

Вступ

При холестазі у гепатоцитах виявляються глибокі порушення біохімічних процесів і зменшення кількості детоксуючих речовин, що призводить до цитолізу гепатоцитів (Губергриц Н.Б., 2003). Внутрішньопечінковий холестаза нерідко супроводжує гепатити і цирози різної етіології (Бабак О.Я., 2005). При аналізі стану гепатоцитів його оцінка обмежується встановленням індексу гістологічної активності запального процесу за Knodell та оцінкою некрозоzapальної активності (система METAVIR) біопсійного матеріалу (Ющук Н.Д. и соавт., 2002). Водночас даних за об'єктивну оцінку стану гепатоцитів, отриманих за допомогою доказових морфометричних методів, зустрічається мало. Зокрема в останні роки зроблена спроба визначити площу ядер гепатоцитів та дати належну оцінку цьому показнику при регенерації печінки (Автандилов Г.Г., Байрамкулов М.Д., 2004).

На думку Кузнецова В.І. та соавт. (2004), наявність цитолітичних процесів накладає відбиток на стан мембран еритроцитів при хронічних запальних процесах у печінці. Водночас при хронічних гепатитах різної етіології відбувається активація процесів перекисного окислення ліпідів

(ПОЛ) і зниження функцій системи антиоксидантного захисту (АОС) (Байдурин С.А. и соавт., 2002), зокрема, вміст малонового диальдегіду часто перебільшений у два-три рази, порівняно з нормою.

Метою дослідження було дати морфологічну і морфометричну характеристику гепатоцитів і еритроцитів на тлі визначення стану перекисного окислення ліпідів і антиоксидантної системи захисту при хронічному криптогенному гепатиті.

Матеріали і методи

У 5 хворих на хронічний холестатичний гепатит (ХГ) та у 5 на хронічний гепатит без холестазу (Г) виконана біопсія печінки з подальшою морфометричною оцінкою біоптатів. Гістологічні зрізи, забарвлені гематоксиліном і еозином, підлягали морфометричному дослідженню за допомогою аналізатора зображень на базі програмного забезпечення UTHSCSA Image Tool®. Визначали такі показники гепатоцитів, як: площа профілю та ядер, співвідношення між площею профілю ядра і площею профілю гепатоцита, коефіцієнт форми гепатоцита та його ядра. Для кожного випадку було зроблено виміри 500 одноядерних гепатоцитів, у яких зріз пройшов через ядер-

це. Морфо-функціональний стан еритроцитів у цих же хворих оцінювали за їх морфометричними показниками (площа та периметр профілю еритроцита, коефіцієнт форми). Еритроцити вимірювали на мазках, забарвлених за Романовським-Гімзою (не менше, ніж 300 еритроцитів).

Стан процесів перекисного окислення ліпідів (ПОЛ) оцінювали за кількістю малонового діальдегіду (реакція з тіобарбітуровою кислотою за Коробейніковою Е.Н. (1989)). Активність каталази визначали за методом Воскресенського О.Н. зі співавт. (1982). Трансферин та церулоплазмін визначали за методом Бабенка Г.О. (1968).

У хворих був визначений фенотип лімфоцитів периферійної крові за ідентифікацією диференційованих антигенів у тесті імунофлуоресценції з застосуванням моноклональних антитіл, які належать до кластеру диференціації CD95+(Fas/CD95) – апоптозу лімфоцитів.

Для оцінки ступеня достовірності результатів дослідження застосували варіаційно-статистичний метод аналізу отриманих результатів за допомогою персонального комп'ютера (програма Microsoft Excel). Статистичну обробку проводили за допомогою пакету "STATISTICA for Windows®".

Результати та їх обговорення

У печінці хворих на ХГ гістологічно ми виявили ознаки холестазу, запальні і некротичні зміни гепатоцитів (рис.1). Цитоархітектоніка печінкових часточок не порушена. У багатьох гепатоцитах виявлено ознаки гідропічної дистрофії. На мікропрепаратах зустрічаються поодинокі гепатоцити, ядро яких містить конденсований хроматин і має маргінальне розташування. Цілісність ядерної оболонки не порушена. Цитоплазма в таких гепатоцитах ущільнена.

Виявляється порушення форми клітин та їх

ядер. Ці ознаки, характерні для некрозу і апоптозу, спостерігаються на першій стадії апоптозу. У деяких гепатоцитах визначаються великі ацидофільні гранули. Зміни форми клітини та її ядра, наявність ацидофільних гранул свідчать про апоптоз, оскільки при некрозі у мембранах ядра і клітинній оболонці відбуваються деструктивні зміни (Лушников Е.Ф., Абросимов А.Ю., 2001). Мали місце явища фокального некрозу гепатоцитів, східчасті некрози відсутні. Жовчні каналці розширені. У портальних трактах і по ходу печінкових балок визначались набряк і лімфоцитарна інфільтрація. Портальні зони за рахунок цього розширені. У печінкових триадах спостерігається розростання епітелію жовчних протоків.

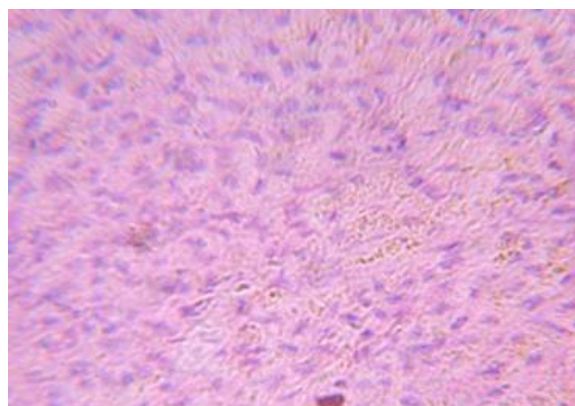


Рис.1. Ознаки холестазу, запальні і некротичні зміни гепатоцитів у хворого на хронічний гепатит. Біопсія. Забарвлення: гематоксилін і еозин. Зб.: ок.10, об.8.

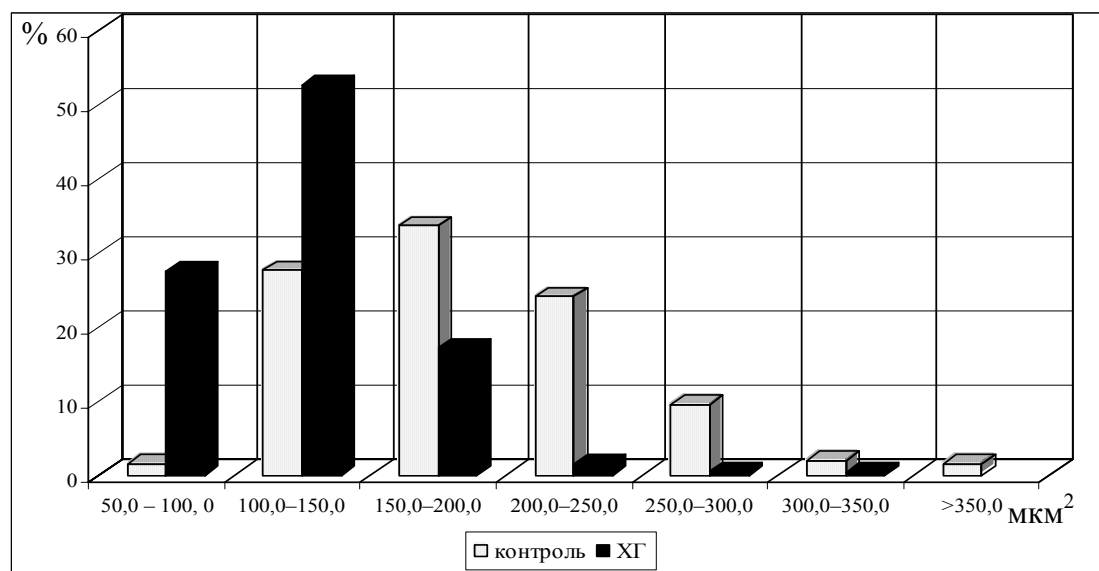


Рис. 2. Гістограма розподілу гепатоцитів за величиною показника площі клітин при ХГ.

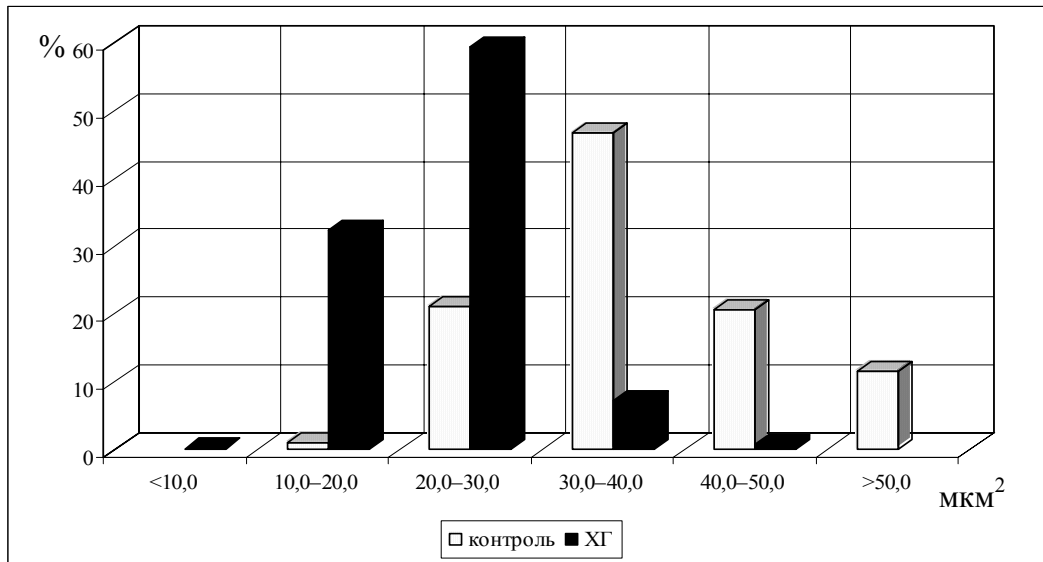


Рис. 3. Гістограма розподілу гепатоцитів за величиною показника площі ядра.

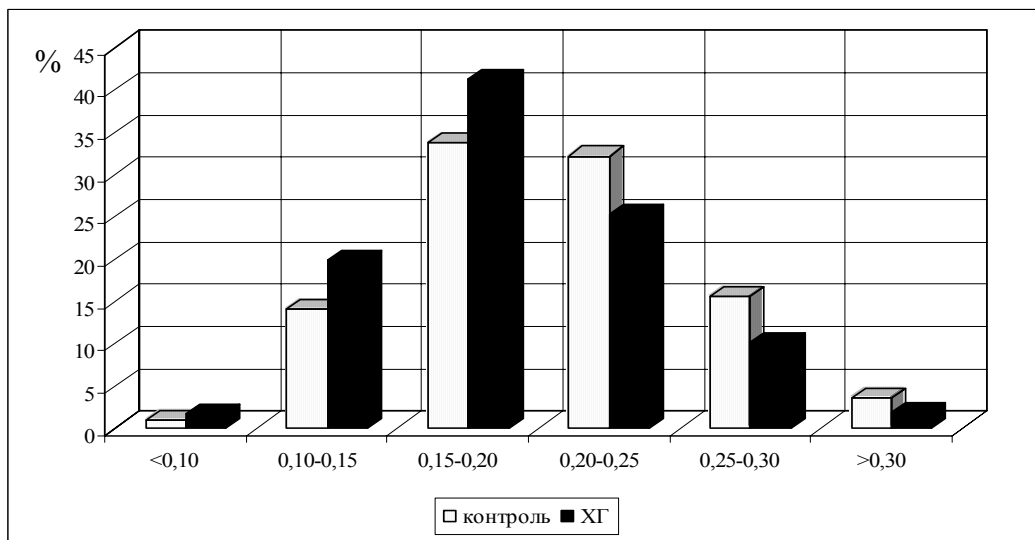


Рис. 4. Розподіл гепатоцитів за показником співвідношення площі клітини до площі ядра.

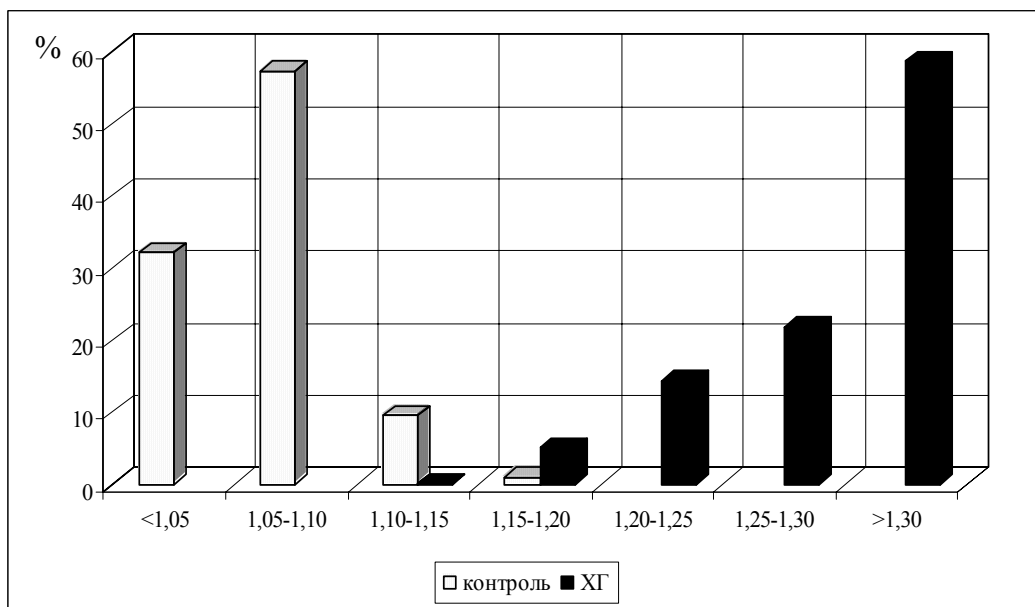


Рис. 5. Розподіл гепатоцитів за показником коефіцієнта форми гепатоцитів.

Морфометричне дослідження показало, що у середньому площа профілів гепатоцитів та їх ядер значно зменшується: відповідно до $123,42 \pm 36,74$ мкм² ($p < 0,05$) і $22,30 \pm 5,47$ мкм² ($p < 0,05$). Співвідношення між площею ядра і цитоплазми досягає $0,19 \pm 0,003$ ($p < 0,05$). Контури гепатоцитів та їх ядер стають менш округлими і характеризуються збільшенням коефіцієнтів форми клітини і ядра відповідно до $1,25 \pm 0,07$ ($p < 0,05$) і $1,18 \pm 0,06$ ($p < 0,05$). Представлені середні показники оцінюють стан гепатоцитів загалом. Розглядаючи зокрема представництво гепатоцитів із площею різних розмірів, ми зауважили, що найбільша кількість з них (77,8%) мають площу від 80,0 до 160,0 мкм², тоді як у нормі – від 100,0 до 250,0 мкм² (85,32%) (рис.2). Приблизно такі самі відношення ми встановили при визначенні площі ядра (рис.3). 85,6% ядер мали площу від 15 до 30 мкм² (у нормі – 78,44% клітин мають ядра з площею від 20,0 до 50,0 мкм²). При гепатиті зміщуються акценти при визначенні співвідношення площі ядра і площі клітини (рис.4). Коливання досягають 0,05-0,30

(77,8%), тоді як за умов норми - 0,1-0,30 (66,6%).

Контури гепатоцитів змінюються у напрямку збільшення кількості деформованих клітин, про що свідчать коливання показника форми клітин від 1,15 до 1,45 (63,4%) (рис.5). При цьому певна кількість клітин деформована у значному ступені і має коефіцієнт форми від 1,45 до 2,0 (17,4%). Таких клітин у нормі не виявляється, а при ХГ їх показник коефіцієнта форми не перебільшує 1,20. Форма ядра також виявляє значну ступінь деформації, що характеризується збільшенням коефіцієнта їх форми до 1,50 (у нормі – не більше 1,20) (рис.6). Ми, як і інші автори, вважаємо, що при проведенні морфометричного дослідження гепатоцитів усувається вплив суб'єктивного фактору при оцінці морфологічних змін (Пименова Е.Л. і соавт., 2002; Щербинина М.Б. і соавт., 2004). Динаміка морфометричних змін площі гепатоцитів та їх ядер у наших дослідженнях співпадає із результатами інших авторів (Никифоров Н.Д. і соавт., 2003), які визначали морфологічну характеристику тривалого холестатичного синдрому у хворих на гепатит А.

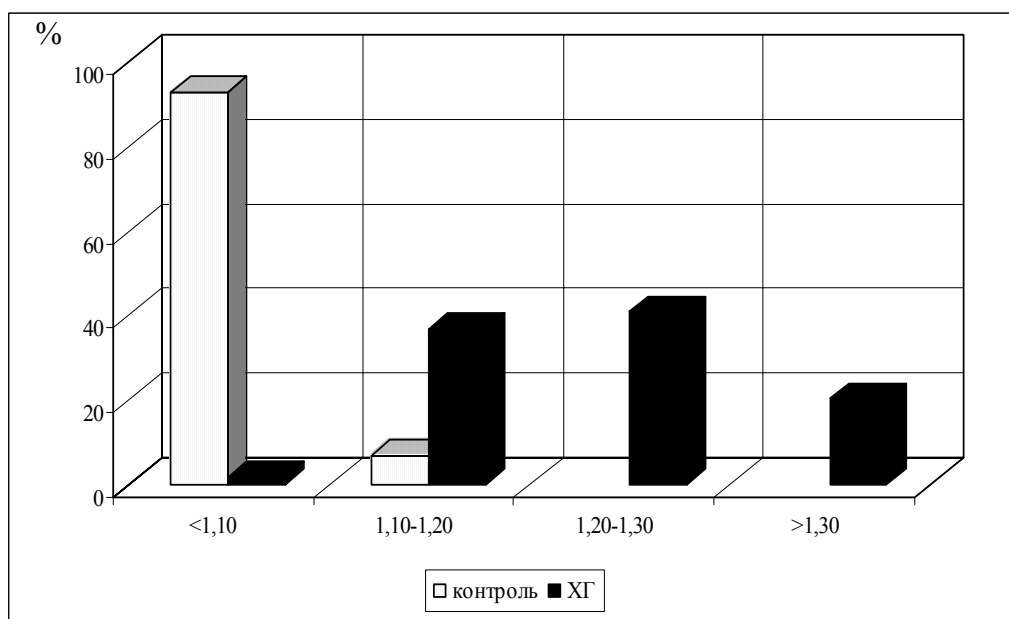


Рис. 6. Розподіл гепатоцитів за показником коефіцієнта форми ядра.

При ХГ площа еритроцитів зменшується до $46,12 \pm 0,62$ мкм² (при хронічному гепатиті без холестази – $47,38 \pm 0,32$ мкм², $p < 0,05$). При цьому прослідковується процентний перерозподіл еритроцитів - переважають клітини площею від 35 до 55 мкм² (при Г виникають подібні співвідношення). Визначаючи периметр еритроцитів, ми встановили, що цей показник зменшився до $24,19 \pm 0,13$ мкм. При цьому більшість еритроцитів мають периметр від 22 до 28 мкм, тоді як у нормі – від 22 до 30 мкм. Найбільшими відхиленнями вирізняється показник коефіцієнта форми еритроцитів. У середньому він значно змінюється від $1,035 \pm 0,04$ у нормі до $1,102 \pm 0,03$ ($p < 0,05$). Вважаючи, що еритроцити у мазку мають вигляд

дискоцита з невеликими відхиленнями від округлої форми, що відображено в цьому показнику, то результати, які ми отримали, свідчать про значні зміни форми еритроцитів. Пік гістограми розподілу еритроцитів за показником форми при ХГ знаходиться у межах 1,10-1,15 (58,01% від усіх еритроцитів) (у нормі – 9,56%). До того ж у нормі достатньо багато еритроцитів мають числовий вираз цього показника від 0,95 до 1,05 (41,4%), а при ХГ – лише 0,93%.

Водночас при визначенні стану процесів ПОЛ та АОС у цих же хворих встановлено, що при ХГ вміст малонового діальдегіду підвищується до $6,35 \pm 0,01$ нмоль/л (контроль $3,87 \pm 0,01$ нмоль/л, $p < 0,05$), при ХГ його рівень становить $5,82 \pm 0,012$

нмоль/л. Вміст каталази у хворих на ХГ також підвищується до $74,79 \pm 3,52$ мг H_2O_2 /л (контроль $68,77 \pm 0,58$ мг H_2O_2 /л, $p < 0,05$), при Г її рівень становить $72,24 \pm 1,78$ мг H_2O_2 /л). Зміни цих двох показників свідчать про порушення процесів ПОЛ у бік підвищеного утворення вільних радикалів і хронічного перебігу захворювання. У хворих на ХГ значно зменшується вміст церулоплазміну і трансферину, відповідно до $10,13 \pm 0,44$ ммоль/л і $0,181 \pm 0,05$ ммоль/л (контроль – $28,91 \pm 0,48$ ммоль/л та $0,199 \pm 0,03$ ммоль/л, $p < 0,05$). При Г ці показники мають менш виражені зміни, відповідно $15,45 \pm 0,31$ ммоль/л і $0,191 \pm 0,02$ ммоль/л. Ці зрушення свідчать про погіршення стану АОС в обох групах хворих, причому більш виражені вони у пацієнтів з ХГ. На думку Маммаєва С.Н. та співавт. (2003), зменшення вмісту трансферину і збільшення кількості заліза та феритину у крові відповідає за вираженість активності запального процесу і фібротизації в печінці, за рахунок їх здатності індукувати процеси ПОЛ і ослаблювати АОС захисту. Такі фактори, у першу чергу, мають системний вплив на мембрани клітин, які втрачають стійкість до дії вільних радикалів і чинять опір окисному стресу. Площа та периметр еритроцитів при цьому зменшуються і вони деформуються. Тобто посилення вільнорадикальних реакцій і ослаблення антиоксидантного захисту та зміни в еритроцитарному спектрі крові пов'язані між собою. Це було показано раніше при вивченні функцій еритроцитів у хворих на виразкову хворобу шлунка з супутнім ураженням гепатобіліарної системи (Федів О.І., 2001) та при цирозах печінки з анемією (Тимофєєв В.В., 1997).

В останні роки при захворюваннях печінки велика увага приділяється апоптозу клітин імунної системи (Galle P.R. et al., 1995). У обстежених нами хворих на ХГ рівень CD95+лімфоцитів був різко збільшений до $7,0 \pm 0,40$, а при Г становив $4,33 \pm 0,88$ (норма $2,18 \pm 0,22$, $p < 0,05$), що свідчить про наявність у таких хворих Fas-залежного апоптозу. Доведено, що механізми, які призводять до гіперекспресії Fas і виникнення підвищеного рівня

апоптозу, пов'язані із розвитком внутрішньоклітинного оксидативного стресу та індукцією монооксигенування у клітинах (Сибіряк С.В., 2003).

Висновки

1. У динаміці розвитку хронічного гепатиту з ознаками холестазу виявляються морфологічні зміни гепатоцитів, які підтверджуються порушенням морфометричних показників. У сукупності ці відхилення можна трактувати як зменшення робочої паренхіми печінки. Зменшення площі гепатоцитів та їх ядер, зморщення останніх (порушення коефіцієнту форми ядра) свідчать про порушення мембран клітин та їх ядер, ймовірно пов'язаних з активацією індукції процесів ПОЛ і пригніченням функціональної здатності АОС, активацією апоптичних проявів.

2. При криптогенному хронічному гепатиті з ознаками холестазу одночасно виявляються морфометричні зміни еритроцитів. Зменшення площі та периметру еритроцитів, їх деформація свідчать про порушення їх мембран, ймовірно пов'язаних з активацією індукції процесів ПОЛ і пригніченням функціональної здатності АОС.

3. Встановлені зміни морфологічного і морфометричного стану гепатоцитів та еритроцитів, різке збільшення рівня CD95+лімфоцитів є доказами системної реакції апоптозу вивчених клітин при хронічних холестатичних гепатитах.

5. Вивчення особливостей перебігу холестатичної форми хронічних гепатитів, запропоновані підходи із застосуванням морфометричних методів у дослідженні гепатоцитів і еритроцитів та визначенням стану процесів ПОЛ та АОС, є об'єктивним і суттєвим доповненням для постановки діагнозу в клініці і призначення патогенетично обгрунтованої терапії.

Перспективним для подальшого вивчення ми вважаємо дослідження динаміки змін співвідношення між площею профілю ядра і площею профілю ендотеліальних клітин у капілярах печінки при хронічних гепатитах.

Літературні джерела

Автандилов Г.Г., Байрамкулов М.Д. Плоидометрическая диагностика функционального состояния гепатоцитов в области воздействия плазменного луча // Клини. персп. гастроэнтерол., гепатол.-2004.- №1.- С.2-6.

Бабак О.Я. Синдром холестаза: что нужно знать каждому врачу // Украин. терапев. журн.-2005.- №3.- С.4-22.

Губергриц Н.Б. Внутривнутрипеченочный холестаз. Этиология, патогенез, клиника, диагностика, лечение // Сучас. гастроентер.- 2003.- №2.- С.12-18.

Использование компьютерного image-анализа для дифференциальной диагностики гепатоцеллюлярной карциномы и гиперплазии гепатоцитов / Пименова Е.Л., Богатырев В.Н., Чистякова О.В. и др. // Клини. и лаб. диагностика.- 2002.- №8.-

С.35-37.

Использование препарата солодкового корня рувимины в лечении хронического фосфорного гепатита / Байдулин С.А., Югай Н.В., Акберди Б.Д., Югай К.В. // Укр. журн. гематол. та трансфуз.- 2002.- №6.- С.26-28.

Клинико-морфологическая характеристика длительного холестатического синдрома у больных гепатитом А на фоне носительства HCV-инфекции / Никифоров Н.Д., Трофимова С.Г., Иванников С.Г. и др. // Арх. пат.- 2003.- №3.- С.29-31.

Кузнецов В.И., Ющук Н.Д., Моррисон В.В. Структурные и функциональные характеристики биомембран у больных острым гепатитом В // РЖГТК.- 2004.- №4.- С.49-52.

Лушников Е.Ф., Абросимов А.Ю. Гибель клетки (апоптоз).- М.: Медицина, 2001.- 192 с.

Показатели метаболизма железа и антиоксидантная активность сыворотки крови у больных хроническим вирусным гепатитом С / Маммаев С.Н., Лукина Е.А., Павлов Ч.С. и др. // РЖГГК.- 2003.- №2.- С.32-37.

Пункционная биопсия печени и возможности неинвазивного мониторинга фиброза при вирусном гепатите С / Ющук Н.Д., Знойко О.О., Сафинуллина Н.Х., Келли Е.И. // Клини. персп. гастроэнтерол., гепатол.- 2002.- №1.- С.9-16.

Сибиряк С.В. Модуляция активационно-индуцированного апоптоза как механизм эндогенной и экзогенной иммунорегуляции // Мед. иммунол.- 2003.- Т.5, №3-4.- С.216.

Тимофеев В.В. Морфофункциональні особливості та катехоламіндепонуюча функція еритро-

цитів у хворих на цирози печінки з анемією // Буковин. мед. вісник.- 1997.- Т.1, №1.- С.64-66.

Федів О.І. Зміни гемокоагуляції, фібринолізу та структурно-функціональних властивостей еритроцитів при виразковій хворобі шлунка і дванадцятипалої кишки із супутнім ураженням гепатобіліарної системи та кровотечею в динаміці відновного лікування // Буковин. мед. вісник.- 2001.- Т.5, №3-4.- С.241-248.

Щербинина М.Б., Баринов И.В., Будзак И.Я. Диагностические возможности и реальное использование в клинике пункционной биопсии печени // Сучас. гастроентерол.- 2004.- №3.- С.27-31.

Galle P., Hofmann W., Walczak H. Involvement of the CD95 (APO-1/Fas) receptor and ligand in liver damage // J. exp. Med.- 1995.- Vol.182, №5.- P.241-249.

Захараш А.Д. Состояние мембран гепатоцитов и эритроцитов у больных на хронический гепатит из холестатическим компонентом.

Резюме. Целью исследования было дать морфологическую и морфометрическую характеристику гепатоцитов и эритроцитов на фоне определения состояния перекисного окисления липидов и антиоксидантной системы защиты при хроническом криптогенном гепатите. Морфологическими и морфометрическими исследованиями гепатоцитов на биопсийном материале, полученном от 5 больных на хронический гепатит с холестазом установлено, что площадь гепатоцитов и их ядер уменьшается, соотношения между площадью гепатоцитов и их ядер изменяется в пользу увеличения цитоплазмы. Гепатоциты и их ядра деформированы (за показателями коэффициента формы). Установлены изменения морфологического и морфометрического состояния гепатоцитов и эритроцитов, резкое увеличение уровня CD95+ лимфоцитов, являющиеся доказательством системной реакции апоптоза изученных клеток при хронических холестатических гепатитах. У этих же больных с хроническим холестатическим гепатитом невирусной этиологии были определены изменения площади, периметра и коэффициента формы эритроцитов на фоне нарушенный свободнорадикального окисления и антиоксидантной системы защиты, требующего патогенетически обоснованного лечения.

Ключевые слова: хронический гепатит, холестаз, антиоксидантная защита, эритроциты, апоптоз.