

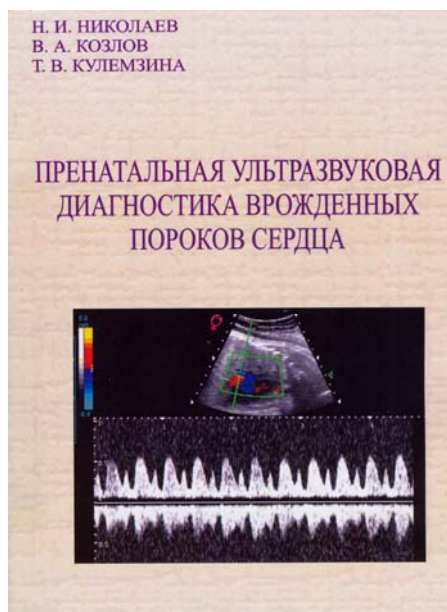
Николаев Н. И., Козлов В. А., Кулемзина Т. В. Пренатальная ультразвуковая диагностика врождённых пороков сердца. Практикум по эхокардиографии плода.- Днепропетровск, 2008.- 148 с.

УДК 616-007:618.29-073
ББК 52.5

Рецензенты:

В.А.Потапов – доктор медицинских наук, профессор, заведующий кафедрой акушерства и гинекологии Днепропетровской государственной медицинской академии;

И.С.Шпонька – доктор медицинских наук, профессор, заведующий кафедрой патологической анатомии и судебной медицины Днепропетровской государственной медицинской академии..



Основные разделы практикума

1. Значение выявления врождённых пороков сердца.
2. Причины, вызывающие врождённые пороки сердца, поражение сердца и сосудов.
3. Эмбриология.
4. Физиология кровообращения плода.
5. Эволюция изменений пороков сердца во внутриутробном периоде.
6. Влияние внесердечных заболеваний на кровообращение плода.
7. Скрининг ультразвукового исследования плода.
8. Допплеровское исследование плода и плаценты.
9. Новые ультразвуковые технологии в диагностике врождённых пороков сердца.
10. Основные врожденные пороки сердца, которые возможно выявить при ультразвуковом исследовании.
11. Современные позиции на терапевтические и хирургические вмешательства при заболевании сердца.
12. Отдаленные результаты развития детей с комплексными пороками развития сердца.

Аннотация

В практикуме приведены данные о развитии сердца и сосудов на ранних этапах эмбриогенеза. Практикум насыщен иллюстративным материалом, содержащим оригинальные схемы, которые позволяют представить и понять сложные пространственные изменения сердца при врожден-

ных пороках. Приведенные схемы могут быть использованы в качестве иллюстративного материала при чтении лекций и проведении семинаров. Настоящий практикум предлагается как студентам медицинских вузов III-IV уровней аккредитации, так и практикующим врачам.

Предисловие рецензента

В настоящее время в перинатологии широко используется ультразвуковое исследование плода, которое позволяет проводить раннюю диагностику врожденных пороков развития, в частности врожденных пороков сердца. В связи с этим особую необходимость приобретает знание ранних этапов пренатального развития плода, особенностей формирования камер и отдельных структур сердца. Предлагаемое авторами руководство по ультразвуковому исследованию плода является своевременным, актуальным и может быть использовано в практической деятельности врачей.

Авторы, используя оригинальные схемы и фотографии, полученные при ультразвуковом исследовании, иллюстрируют и интерпретируют не только факт наличия врожденного порока сердца, но и механизмы его формирования. Сегодня современный методологический подход позволяет диагностировать врожденные пороки сердца

уже на ранних этапах эмбрионального развития. Это способствует проведению психологической подготовки как самой беременной женщины, так и её семьи, и совместно с акушерами-гинекологами дает возможность решить судьбу будущего ребенка, поскольку прерывание беременности на ранних этапах развития в связи с наличием врожденных пороков сердца, не совместимых с жизнью, приносит значительно меньшую психологическую травму, чем смерть ребенка, уже появившегося на свет.

Хотелось бы пожелать авторам дальнейших успехов в создании таких руководств, поскольку среди них Н.И.Николаев – врач, имеющий большой опыт ультразвуковых исследований плода, профессор В.А.Козлов и профессор Т.В.Кулемзина, которые на протяжении многих лет занимаются проблемами кардиогенеза и врожденных пороков сердца.

*Заведующий кафедрой акушерства и гинекологии
Днепропетровской государственной
медицинской академии
профессор В.А.Потапов*