

О.-М.В.Попелюк

Буковинський державний
медичний університет

Ключові слова: гортань,
плід, людина, онтогенез.

Надійшла: 02.10.2008
Прийнята: 19.11.2008

УДК 611.2.013:611.22

АНАТОМІЧНІ ПЕРЕТВОРЕННЯ ГОРТАНІ У ПЛОДОВОМУ ПЕРІОДІ РОЗВИТКУ ЛЮДИНИ

Дослідження проведено у рамках планової комплексної наукової роботи "Статеві-вікові закономірності будови і топографоанатомічних взаємовідношень органів та структур в онтогенезі людини. Особливості вікової та статевої ембріотопографії" (номер державної реєстрації 0105U002927).

Резюме. За допомогою комплексу морфологічних методів вивчено динаміку морфогенезу і синтопії гортані у плодів людини у взаємозв'язку зі становленням суміжних структур. Послідовно досліджено розвиток і зміну топографо-анатомічних взаємовідношень гортані із суміжними утвореннями, визначено становлення її форми, структурної організації, впливу на зазначену ділянку кровоносних судин та нервів упродовж плодового періоду онтогенезу людини. Встановлено, що хрящовий остов гортані набуває дефінітивного стану наприкінці плодового періоду, м'язи ще недостатньо сформовані.

Морфологія. – 2009. – Т. III, № 1. – С. 57-60.
© О.-М.В.Попелюк, 2009

Popelyuk O.-M.V. Topographic-anatomical peculiarities of the larynx in fetal period of embryogenesis.

Summary. The dynamics of morphogenesis and syntopia of human larynx in connection with organization of adjacent structures was studied. The development and changes of topographic-anatomical correlation of larynx with adjacent structures was researched successively, the formation of its shape, structural organization, the influence of blood vessels and nerves on mentioned area was determined during the fetal period of human ontogenesis.

Key words: larynx, fetuse, human, ontogenesis.

Вступ

За даними Всесвітньої організації охорони здоров'я, щорічно зі 140 млн. новонароджених у світі майже 17% дітей народжуються із серйозними аномаліями, тобто є інвалідами (ВООЗ, 1997; 2006). Відомості про синтопічні кореляції в пренатальному періоді, джерела, причини і механізми онтогенетичних процесів сприяють як розумінню механізмів нормального формоутворення органа і становлення його топографії, так і визначенню варіантів його будови та природжених вад (Галаган В.О., 2005; Lisser H., 2005). Адже численні аномалії, що зустрічаються в клінічній практиці, здебільшого можна пояснити лише на основі з'ясування походження і взаємодії органів та структур, які з часом набувають властивої для них форми, вивчивши їх незвичайну топографію та глибоко усвідомивши відповідні ембріональні явища (Baker D., 1996; Deprest J., 2007; Merckenschlager A., 2003). Природженим аномаліям розвитку гортані у загальній структурі оториноларингологічних захворювань належить важливе місце, тому без ґрунтовного дослідження різнобічних чинників, що визначають нормальний і патологічний розвиток плода, неможлива антенатальна охорона здоров'я нащадків (Di Nunno N., 2004; Neville P., 2006).

Мета

Вивчити особливості макро- та мікроскопічної анатомії гортані у плодів людини.

Матеріали та методи

Дослідження виконано на 40 плодах людини за допомогою комплексу морфологічних методів: гістологічного дослідження, графічного та пластичного реконструювання, звичайного та тонкого препарування під контролем біокулярного мікроскопа МБС-10, ін'єкції судин і магнітно-резонансної томографії.

Результати та їх обговорення

Структурні перетворення гортані продовжуються в плодовому періоді онтогенезу людини. Упродовж 3-5 місяців внутрішньоутробного розвитку гортань розташована в передній шийній ділянці на рівні тіл II-III шийних хребців. Топічно вверху вона з'єднана зв'язками з під'язиковою кісткою, внизу – продовжується в трахею, позаду прилягає до гортанної частини глотки. Попереду гортані розташовані ще недостатньо розвинуті підпід'язикові м'язи шиї (груднинно-під'язиковий, груднинно-щитоподібний, щитопід'язиковий), їхні фасції та шкіра. Ззовні знаходиться невеликий гортанний виступ, який утворений пластинками щитоподібного хряща. З боків від гортані розташовані правий і лівий су-

динно-нервові пучки шиї, а також частки щитоподібної залози.

Стінка гортані утворена трьома оболонками: внутрішньою – слизовою, середньою – волокнисто-хрящовою та зовнішньою – сполучнотканиною. Слизова оболонка представлена епітеліальною та власною пластинками. Вона вистелена переважно псевдобагатошаровим циліндричним епітелієм, в якому є велика кількість келихоподібних клітин. Ділянка голосових складок та надгортанний хрящ вкриті багатошаровим плоским епітелієм. Твердий остов гортані представлений щитоподібним, надгортанним, перснеподібним, черпакуватими, ріжкуватими і клиноподібними хрящами.

Волокна персне-щитоподібного м'яза розташовані зовні на передньобічних поверхнях гортані. Чітко визначаються дві частини: пряма і коса. Обидві частини починаються від дуги перснеподібного хряща збоку від серединної лінії, йдуть косо догори і вбік. Голосовий м'яз знаходиться у товщі голосової складки, прилягає збоку до голосової зв'язки і зрощений з нею. Він починається від внутрішньої поверхні кута щитоподібного хряща. М'яз закінчується на голосовому відростку черпакуватого хряща. Задній персне-черпакуватий м'яз починається від задньої поверхні пластинки перснеподібного хряща. Пряме косо догори і вбік, прикріплюється до м'язового відростка черпакуватого хряща. Щитонадгортанний м'яз недостатньо виражений, починається від внутрішньої поверхні кута щитоподібного хряща, пряме дорого і назад, фіксується на передній поверхні надгортанного хряща. Бічний персне-черпакуватий м'яз починається від бічної частини дуги перснеподібного хряща, пряме косо догори і назад, прикріплюється до м'язового відростка черпакуватого хряща. Щиточерпакуватий м'яз починається від задньої поверхні кута щитоподібного хряща, пряме назад поруч з голосовим м'язом, прикріплюється до м'язового відростка черпакуватого хряща. Косий черпакуватий м'яз розташований позаду поперечного черпакуватого м'яза. Він починається від м'язового відростка черпакуватого хряща, пряме косо догори і присередньо, прикріплюється до верхівки протилежного черпакуватого хряща. Черпакувато-надгортанний м'яз є безпосереднім продовженням косого черпакуватого м'яза. Він починається від верхівки черпакуватого хряща, пряме допереду і догори, прикріплюється до бічного краю надгортанника. Слизова оболонка утворює над цим м'язом черпакувато-надгортанну складку. На задній частині складки помітні два горбки: ріжкуватий і клиноподібний. Вони вистелені слизовою оболонкою над одноім'яними хрящами.

Порожнина гортані поступово набуває форми піскового годинника. В середньому відділі вона звужена, а у верхньому і нижньому відділах

– розширена. Верхній розширений відділ починається входом у гортань, який з'єднаний з ротовою частиною глотки. Присінок гортані донизу поступово звужується присінковою складкою. В товщі складки знаходиться присінкова зв'язка. Передня стінка присінка гортані найдовша та становить $3,5 \pm 0,06$ мм ($p \leq 0,05$). Вона утворена надгортанником. Задня стінка, що утворена черпакуватими хрящами, найкоротша.

Середній звужений відділ порожнини гортані представлений голосовим апаратом. Верхньою його межею є права і ліва присінкові складки, а нижньою – голосові складки. У товщі голосової складки знаходяться голосова зв'язка і голосовий м'яз. З кожного боку між присінковою і голосовою складками розташована невелика заглибина – шлуночок гортані. Найглибша і повернута догори частина шлуночка гортані представлена мішечком гортані. Голосова щілина набуває видовженої трикутної форми з вершиною, спрямованою допереду, складається з двох частин – міжперетинкової та міжхрящової. Довжина голосової щілини коливається від 3,5 мм до 7,8 мм. Нижній відділ порожнини гортані поступово розширюється і безпосередньо переходить у порожнину трахеї.

Упродовж 6-7 місяців внутрішньоутробного розвитку гортань знаходиться в передній шийній ділянці на рівні тіл II-III шийних хребців. Зверху вона з'єднана з під'язиковою кісткою, знизу – продовжується в трахею, позаду прилягає до гортанної частини глотки. Її висота змінюється від 8,6 мм до 13,4 мм, ширина – від 6,6 до 9,2 мм, передньо-задній розмір – від 6,5 до 9,2 мм. На томограмі гортань має лійкоподібну форму.

У плодів 8-9 місяців продовжуються формоутворювальні процеси гортані. Вона розташована в передній шийній ділянці на рівні тіл III-V шийних хребців. Угорі гортань тісно з'єднана зв'язками з під'язиковою кісткою, знизу – продовжується в трахею. Дорзально вона межує з гортанною частиною глотки. Попереду гортані розташовані під'язикові м'язи шиї (груднинно-під'язиковий, груднинно-щитоподібний, щитопід'язиковий), їхні фасції та шкіра. З боків від гортані розташовані правий і лівий судинно-нервові пучки шиї, а також частки щитоподібної залози. Добре виражені судинні петлі слизової оболонки. Періоди інтенсивного та сповільненого росту гортані представлені на рисунках 1 та 2.

Кровопостачання гортані забезпечують дві парні артерії: верхня гортанна артерія, що є гілкою верхньої щитоподібної артерії, і нижня гортанна артерія, що відходить від нижньої щитоподібної артерії. В стінці гортані вони поділяються на гілки першого та другого порядків. Іннервацію здійснюють волокна верхнього і нижнього гортанних нервів, що є гілками блукаючого нерва. Волокна верхнього гортанного нерва вступають у персне-щитоподібний м'яз гортані і слизо-

вої оболонки вище рівня голосової щілини. Волокна нижнього гортанного нерва вступають у

всі інші м'язи гортані і слизову оболонку нижче рівня голосової щілини.

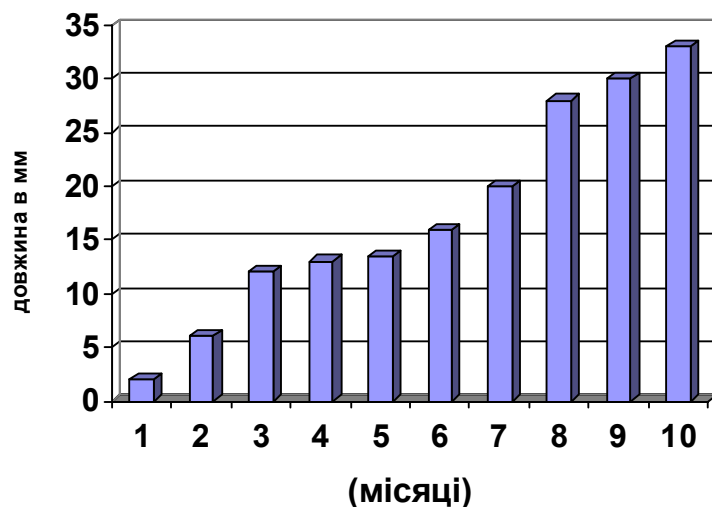


Рис. 1. Зміни передньо-заднього розміру гортані.

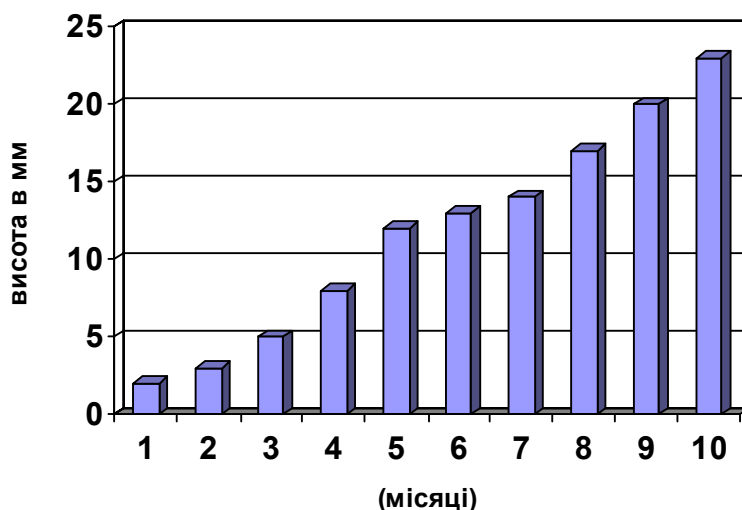


Рис. 2. Зміни висоти гортані.

Підсумок

Впродовж плодового періоду розвитку продовжуються формоутворювальні процеси гортані. Майже закінчується становлення хрящів, м'язи ще недостатньо розвинуті. Добре виражені голосові зв'язки.

Перспективи подальших розробок

Нині є необхідність детального вивчення

анатомічної мінливості в нормальних межах, щоб за наявності індивідуальних морфологічних особливостей структури чи розташування органа у хворого хірурги могли опиратися більше не на інтуїцію, а на науково обгрунтовані дані. Доцільно вивчити будову та топографо-анатомічні взаємовідношення гортані з суміжними утвореннями в інші вікові періоди.

Літературні джерела

Галаган В. О. Ефективність пренатальної діагностики природженої патології серед вагітних Києва / В. О.Галаган, О. І.Тимченко // Педіатрія, акушерство та гінекол. – 2005. – № 4. – С.

21-24.

Отчет о состоянии здоровья в мире, 1997 г. / Женева, ВОЗ, 1997 : Пер. с англ. – М. : Медицина, 1997. – 207 с.

Совместная работа на благо здоров'я // Доклад о состоянии здравоохранения в мире. – ВО-ОЗ, 2006. – С. 1-19.

Anomalies and alterations of the hyoid-larynx complex in forensic radiographic studies / N. Di Nunno, S. Lombardo, F. Costantinides [et al.] // Am. j. forensic med. pathol. – 2004. – Vol. 25, № 1. – P. 14-19.

Baker D. Congenital partial atresia of the larynx / D. Baker, L. Sovetsky // Laryngoscope. – 1996. – Vol. 76. – P. 616-620.

Congenital anomalies of the larynx / J. Deprest, T. Jver, K. Vandenberghe [et al.] // Otolaryngol.

clin. north am. – 2007. - Vol. 40, № 1. – P. 177-191.

Congenital cervical teratomas: diagnostic, management and postoperative variability / P. Neville, S. Chady, I. Gollow [et al.] // Auris nasus larynx. – 2006. – Vol. 33. – P. 107-111.

Lisser H. Studies on the development of the human larynx - from the anatomical laboratory of the Johns Hopkins University / H. Lisser // Journ. of anatomy. – 2005. - Vol. 12, № 1. – P. 27-66.

Merkenschlager A. Laryngotracheale stenosen im Kindesalter / A. Merkschlager, T. Nicolai, K. Mantel // Monatsschrit kinderheilkunde. – 2003. – Vol. 145. – P. 747-762.

Попелюк О.-М.В. Топографо-анатомические особенности гортани в плодном периоде развития.

Резюме. Изучена динамика морфогенеза и синтопии гортани человека в связи со становлением смежных структур. Последовательно изучено развитие и изменения топографо-анатомических взаимоотношений гортани со смежными образованиями, определено становление ее формы, структурной организации, влияние на данный участок кровеносных сосудов и нервов в течение плодового периода онтогенеза человека.

Ключевые слова: гортань, плоды, человек, онтогенез.