

**Шкуропат В.М.**

Дніпропетровська міська багатопрофільна клінічна лікарня №4

**Ключові слова:** ішемія нижньої кінцівки, рева­скуляризація, аутомієло­трансплантація, післяопераційний період, VEGF.

*Надійшла: 08.11.2009*

*Прийнята: 20.12.2009*

УДК 616.36-089.87

## **ВПЛИВ АУТОТРАНСПЛАНТАЦІЇ АСПІРАТА КІСТКОВОГО МОЗКУ НА РІВЕНЬ ЕКСПРЕСІЇ VEGF В ІШЕМІЗОВАНОМУ М'ЯЗІ ТА КОНЦЕНТРАЦІЮ VEGF У КРОВІ ХВОРИХ З ХРОНІЧНОЮ ІШЕМІЄЮ НИЖНЬОЇ КІНЦІВКИ ІІІ СТУПЕНЯ У РІЗНИХ ВІКОВИХ ГРУПАХ**

**Резюме.** Метою дослідження був визначення взаємозв'язку між морфологічними характеристиками аспірата кісткового мозку, рівнем експресії фактора VEGF в ішемізованій м'язовій тканині та концентрацією VEGF у крові після ауто­трансплантації кісткового мозку при проведенні непрямой та композитної рева­скуляризації у хворих з хронічною ішемією нижньої кінцівки ІІІ ступеня. Досліджено біопсійний матеріал від 107 пацієнтів віком від 25 до 84 років. У 57 хворих була виконана ауто­трансплантація аспірата кісткового мозку для стимуляції васкулогенезу в передню групу м'язів гомілки. У 50 хворих була здійснена композитна рева­скуляризація дистальних відділів кінцівки – реконструктивна операція на артеріях гомілки і одночас непрямая рева­скуляризація. Дослідження показали, що проведення аутомієлотрансплантації як самостійного заходу непрямой рева­скуляризації та як компонента композитної рева­скуляризації обумовлює суттєве зростання концентрації фактора VEGF крові через 6 і 12 місяців у хворих всіх вікових груп, за виключенням групи пацієнтів старечого віку. Це супроводжується активацією експресії фактора VEGF у м'язовій тканині ішемізованого сегмента починаючи від 3-го місяця після рева­скуляризації з подальшою стабілізацією синтезу у віддаленому післяопераційному періоді. Лише у пацієнтів віком понад 75 років зміни експресії VEGF не мають позитивного характеру. Інтенсивність стимуляції синтезу фактора VEGF суттєво пов'язана з властивостями аспірата кісткового мозку. Най­більшою мірою стимуляція синтетичної активності відбувається після проведення аутомієлотрансплантації у хворих молодого і зрілого віку, дещо меншою – у пацієнтів похилого віку. У хворих віком понад 75 років ефект від застосування аспірата кісткового мозку для проведення прямої або композитної рева­скуляризації не виявляється.

**Морфологія.** – 2009. – Т. ІІІ, № 4. – С. 93-101.

© В.М.Шкуропат, 2009

**Shkuropat V.M. Influence of autotransplantation of bone marrow aspirate on VEGF expression level in the ischemic muscle and VEGF concentration in blood of patients with chronic lower limb ischemia of the III degree in different age groups.**

**Summary.** The goal of the current research was to find out the correlation of bone marrow aspirate morphological features, VEGF expression level in the ischemic muscular tissue and VEGF concentration in blood after bone marrow autotransplantation during indirect and composite revascularization in patients with chronic lower limb ischemia of the III degree. Tissue samplings of 107 patients aging from 25 to 84 years were studied. Bone marrow autotransplantation into the anterior group of shin muscles was performed on 57 patients to stimulate vasculogenesis. 50 patients had a composite revascularization of the distal portion of the limb – a plastic operation on the arteries of shin and simultaneous indirect revascularization. The data show that carrying out automyelotransplantation as an independent procedure of indirect revascularization and as a component of composite revascularization causes considerable increase of VEGF blood factor concentration in 6 and 12 months in patients of all the age groups except those of an old age. This process is accompanied by activation of VEGF expression in muscular tissue of ischemic portion starting from the 3rd month after revascularization with further stabilization of synthesis in the long-term postoperative period. Only when patients are older than 75 the changes in VEGF expression lack positive character. The intensity of VEGF synthesis stimulation is related essentially to the properties of the bone marrow aspirate. The stimulation of synthetic activity takes place to the utmost when automyelotransplantation is performed on the patients of young and mature age, to a lesser degree when patients are of middle age. In the patients of 75 years and older the effect of using of bone marrow aspirate during the direct or composite revascularization is not revealed.

**Key words:** lower limb ischemia, revascularization, automyelotransplantation, postoperative period, VEGF.

## Вступ

Перше клінічне застосування факторів росту для стимуляції ангиогенезу було проведене у хворих з критичною ішемією нижніх кінцівок більше 10 років тому (Baumgartner I. et al., 1998). Отримані позитивні результати стали новим напрямком у лікуванні критичної ішемії кінцівок (Rivard A. et al., 1998). Фактор росту судинного ендотелію (VEGF) відомий як білок, що індукується гіпоксією та виявляє властивості мітогена ендотеліоцитів, а також сприяє їх виживаності (Ferrara N., 1999). VEGF стимулює мікрогемодинаміку, викликає швидке збільшення та міграцію ендотеліальних клітин (Dvorak H.F. et al., 1995; Gerber H.P. et al., 1998).

Показано, що фактор VEGF відіграє суттєву роль у процесах регенерації скелетних м'язових волокон після ішемічних ушкоджень, в той час як його експресія в інтактній м'язовій тканині залишається незначною (Jennische E. et al., 1993). Зокрема, VEGF і рецептори до нього локалізовані не лише на клітинній мембрані м'язових волокон, але й в саркоплазмі та ядерних оболонках виснажених ішемічною дегенерацією скелетних м'язів (Shen B.Q. et al., 1998; Li W., Keller G., 2000). До того ж, інтерналізація VEGF призводить не лише до фенотипових змін ендотеліоцитів (Li W., Keller G., 2000; Arbiser J.L. et al., 2000): поряд зі стимуляцією ангиогенезу в аутокринному варіанті цей фактор індукуює міогенне диференціювання, а також попереджає розвиток апоптотичних реакцій у процесах ішемічної загибелі м'язових компонентів (Gerber H.P. et al., 1998; Jiang B.H. et al., 1999; 2000). Отже, регенераторна конверсія міобластів у міоцити скелетного м'яза, що відбувається завдяки аутокринній дії VEGF, поєднується з його антиапоптотичним впливом і, можливо, сприяє підвищенню витривалості скелетної м'язової тканини відносно ішемії.

Останнім часом велике значення клітин кісткового мозку у формуванні судинного русла не викликає сумнівів. Finney M.R. зі співавторами (2006) провели порівняльне дослідження щодо васкулогенного потенціалу клітин пуповини та кісткового мозку в умовах ішемії. В ході експериментів були виявлені певні відмінності складу поверхневих маркерів, але не було відзначено суттєвих відмінностей у формуванні судинного русла та його функціонуванні.

Відомо, що кістковий мозок стимулює неоваскулогенез при трансплантації в різні типи тканин, але, як показали Madlambayan G.J. та співавтори (2009), не в усі. Для з'ясування причин цього явища вони провели ряд досліджень, у яких визначили, що для активації васкулогенного потенціалу гемопоетичних клітин необхідна експресія так званого стромального фактора -1 альфа (stromal-derived factor-1alpha, SDF-1alpha). Також в експериментах на мишах було проведе-

но трансплантацію клітин кісткового мозку в рогівку з метою стимуляції васкулогенезу. При цьому виявилось, що більше половини перичитів новоутворених судин також походили з клітин донора (Ozerdem U. et al., 2005).

Тому на значну увагу заслуговує з'ясування питання про взаємозв'язку між морфологічними характеристиками аспірата кісткового мозку, рівнем експресії фактора VEGF в ішемізованій м'язовій тканині та концентрацією VEGF крові після проведення ауто трансплантації.

**Мета дослідження** – визначення взаємозв'язку між морфологічними характеристиками аспірата кісткового мозку, рівнем експресії фактора VEGF в ішемізованій м'язовій тканині та концентрацією VEGF у крові після ауто трансплантації кісткового мозку при проведенні непрямой та комpositної реvascularизації у хворих з хронічною ішемією нижньої кінцівки III ступеня.

## Матеріали та методи

Всього досліджено біопсійний матеріал від 107 пацієнтів з ішемією кінцівки III ступеня внаслідок оклюзійно-стенотичного ураження артерій стегново-підколінно-гомількового сегменту віком від 25 до 84 років. У 57 хворих була виконана непрямая реvascularизація за рахунок ауто трансплантації аспірата кісткового мозку (з крила клубової кістки) для стимуляції васкулогенезу в передню групу м'язів гомілки. У 50 хворих з ураженням стегново-підколінно-гомількового сегменту при оклюзії передньої великогомілкової артерії була здійснена комpositна реvascularизація дистальних відділів кінцівки – реконструктивна операція на артеріях гомілки і непрямая реvascularизація з ауто трансплантацією аспірата кісткового мозку. Реконструктивні операції і аутомієлотрансплантацію виконували одночасно.

Біохімічне дослідження концентрації фактора росту судинного ендотелію (VEGF) у сироватці крові було проведено за допомогою процедури ELISA для людського VEGF («Quantikine», США) відповідно до стандартного протоколу виробника. Використовували розведення матричного розчину фосфатним буфером або сироваткою (150  $\mu$ l до 50  $\mu$ l). Зразкам з невиявленим рівнем VEGF були призначені значення 9 пг/мл, тобто мінімальний рівень виявлення (Shinoda K. et al., 1999). Дослідження проводили перед операцією, а також через 1 місяць, 6 місяців і 1 рік після оперативного втручання.

Морфологічне дослідження аспіратів кісткового мозку проводили з визначенням таких показників: відносної кількості еритробластів з мікроядрами, еритробластних острівців у стані реконструкції, ретикулоцитів у складі еритропоетичних клітин. Також визначали мітогічний індекс еритропоетичних клітин. Еритробластичними острівцями у стані реконструкції вважали такі, що поряд з поліхроматофільними і оксифі-

льними нормобластами, розташованими у центрі, містили проеритробласти, еритробласти і базофільні нормобласти на периферії острівця.

Для морфологічного аналізу м'язової тканини використовували внутрішні ділянки переднього великогомілкового м'яза на межі між верхньою і середньою третинами м'яза. Дані гістологічного дослідження викладені нами у попередній публікації (Шкуропат В.М. та співавт., 2008; 2009). Як контроль використовували матеріал біопсії м'язової тканини, отриманий під час оперативних втручань з приводу травм нижньої кінцівки від 25 пацієнтів відповідних вікових груп без судинної патології. У кожній з клінічних підгруп проводили по 3 паралельних імуногістохімічних дослідження з визначенням експресії VEGF. Для постановки імуногістохімічних реакцій використовували парафінові блоки біопсійного матеріалу. Як первинні моноклональні антитіла використовували такі до фактора росту судинного ендотелія VEGF (LabVision). Проводили інкубацію зрізів з первинними антитілами у вологих камерах при температурі 23-25<sup>0</sup> С на протязі 30 хвилин. Ідентифікацію реакції здійснювали за допомогою системи візуалізації

EnVision (DakoCytomation) за допомогою хромогену DAB та додаткового забарвлення гематоксилином Майєра для відтворення структурної організації тканини.

Морфологічне дослідження здійснювали в ранньому післяопераційному періоді і в терміни до двох років по вікових групах: I – до 34 років; II – 35-59 років; III – 60-74 років; IV – 75 років і більше.

Отримані в дослідженні дані піддавали статистичній обробці. Визначення достовірності відмінностей між вибірками проводили з урахуванням критерію t Стюдента (Лакин Г.Ф., 1990). При проведенні статистичної обробки результатів усі необхідні розрахунки виконували за допомогою IBM PC "Pentium-III" в оболонці електронної таблиці Excel з використанням відповідних формул.

#### Результати та їх обговорення

Вивчення відбитків аспіратів кісткового мозку за провідними морфологічними ознаками цитогенетичного потенціалу кісткового мозку дозволило встановити, що дані показники суттєво залежать від віку пацієнтів (рис. 1).

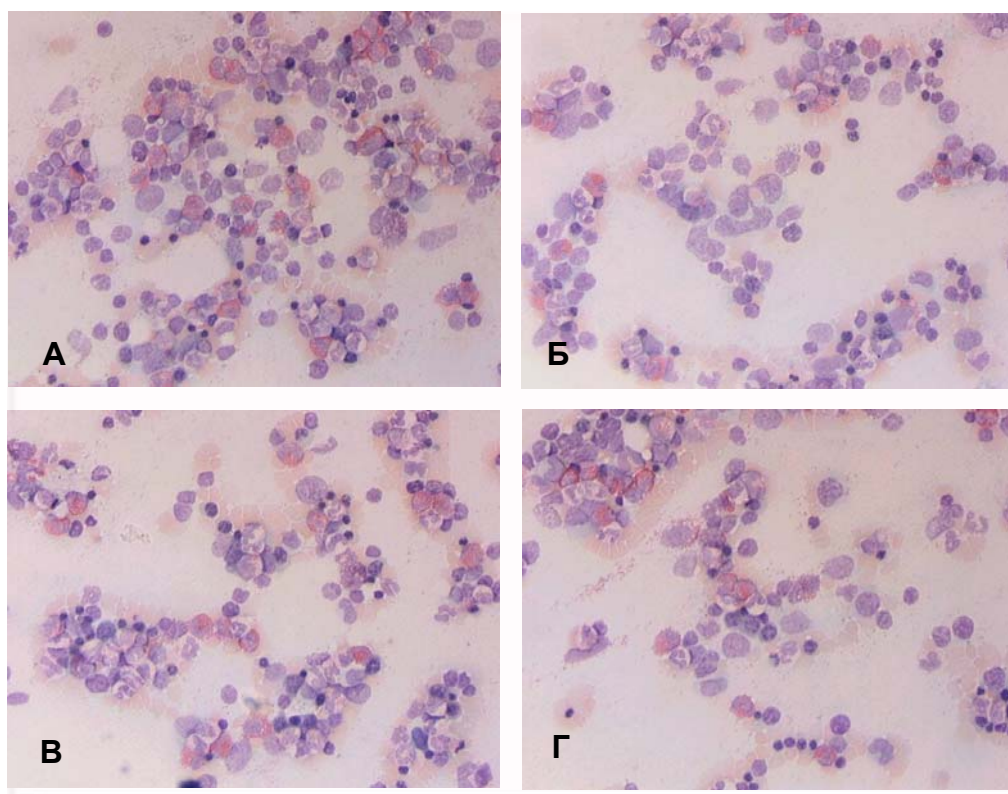


Рис. 1. Морфологія відбитків інтраопераційних аспіратів кісткового мозку хворих з хронічною ішемією III ступеня. А – віком 32 роки; Б – віком 53 роки; В – віком 66 років; Г – віком 78 років. Забарвлення азуром II і еозином.  $\times 400$ .

Зокрема, відносна кількість еритробластів з мікроядрами (ВКЕМ), не відрізняючись суттєво у групах хворих молодого і зрілого віку, суттєво

знижувалась у пацієнтів віком 60-74 роки і майже повністю редукувалась у пацієнтів старечого віку. Визначення мітотичного індексу еритропо-

етичних клітин (МІЕК) та відносної кількості еритробластних острівців у стані реконструкції (ВКЕО) чітко корелювало з віковими особливостями попереднього параметра. Лише відносна

кількість ретикулоцитів (ВКР) у складі еритропоетичних клітин не залежала від віку обстежуваних хворих (табл. 1).

Таблиця 1  
Кількісні параметри відбитків аспірату кісткового мозку хворих з хронічною ішемією III ступеня (M±m)

Вікові групи (роки)	Параметри			
	ВКЕМ, %	МІЕК, %	ВКР, $\times 10^{-2}$ %	ВКЕО, %
До 34	0,142±0,036	8,41±1,02	7,38±0,41	1,71±0,21
35-59	0,153±0,029	8,03±0,96	6,83±0,44	1,46±0,19
60-74	0,094±0,016*	5,32±0,65*	7,84±0,52	1,03±0,14*
75 і більше	0,032±0,008*	3,17±0,44*	5,87±0,50	0,41±0,07*

Примітка: \* – достовірна відмінність від значення у групі хворих віком до 34 років.

#### Непряма

За даними біохімічного дослідження, передопераційний рівень концентрації VEGF у сироватці крові хворих всіх досліджуваних вікових груп перевищував відповідні контрольні значення, проте за рахунок значних індивідуальних коливань виявлені зміни не сягали статистичної значущості. Перед проведенням аутомієлотрансплантації рівень VEGF крові у хворих віком до 34 років складав  $19,8 \pm 7,2$  нг/мл; у пацієнтів 35-59 років –  $15,3 \pm 8,4$  нг/мл; у віковій групі 60-74 роки –  $10,1 \pm 4,7$  нг/мл; у пацієнтів старечого віку –  $6,3 \pm 2,4$  нг/мл. Близькі до наведених значення параметра спостерігалися також у групі пацієнтів перед проведенням композитної реваскуляризації. Отже, концентрація фактора VEGF у крові суттєво залежала від віку пацієнтів.

При визначенні концентрації VEGF у сиро-

ватці крові перед операцією у всіх вікових групах хворих, окрім пацієнтів похилого віку, було встановлено підвищення параметра відносно контрольних значень. На основі аналізу зміни концентрації в післяопераційному періоді було виявлено, що протягом перших 6 місяців після аутомієлотрансплантації у всіх пацієнтів (за виключенням групи старечого віку) відзначалося достовірне зростання досліджуваного показника. Протягом другої половини року в групах молодого та похилого віку було відмічено стрімке падіння концентрації VEGF, але не нижче рівня першого місяця після операції (рис. 2); у той же період у групі хворих віком від 35 до 59 років концентрація продовжувала достовірно зростати, хоча і меншою мірою у порівнянні із попередніми термінами спостережень.

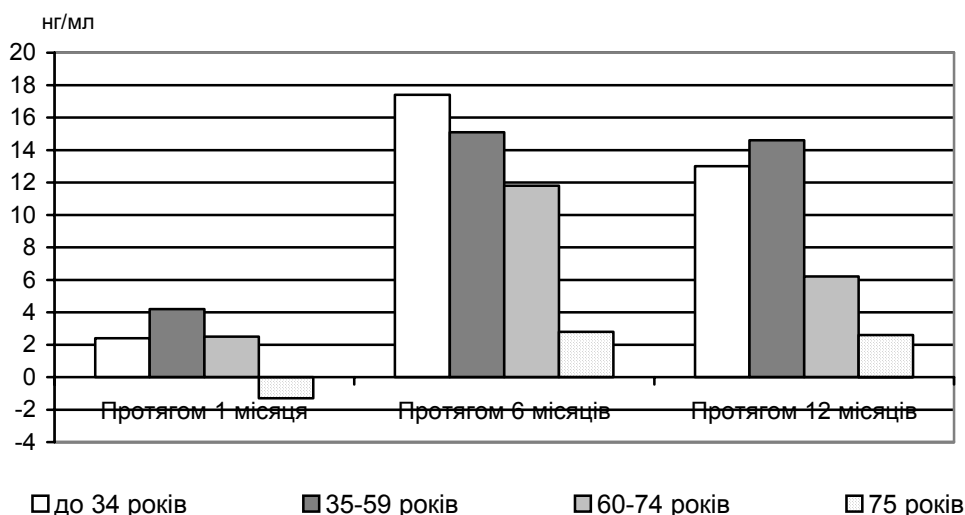


Рис. 2. Напрямок та величина змін концентрації VEGF (нг/мл) у сироватці крові після проведення непрямой реваскуляризації.

Особливістю пацієнтів старечого віку було постійне коливання досліджуваного параметра. Так, протягом першого місяця післяопераційного

періоду було зафіксовано незначне зниження концентрації VEGF, а протягом наступних 5 місяців – стрімке зростання показника із подаль-



шим незначним зниженням до кінця року, але до значень, які достовірно не поступались цифрам першого місяця.

Отже, проведення непрямой ревазуляризації обумовлювало суттєве зростання концентрації фактора VEGF через 6 і 12 місяців у крові хворих всіх вікових груп, за виключенням групи пацієнтів старечого віку, що пов'язано, на наш погляд, з недостатнім васкулогенним потенціалом аспірату кісткового мозку у хворих даної вікової категорії.

Після проведення композитної ревазуляризації протягом першого місяця післяопераційно-

го періоду у пацієнтів зрілого і похилого віку відзначалося помірне зниження концентрації VEGF; у молодих пацієнтів – незначне підвищення. В подальшому відбувалося зростання параметра до кінця першої половини року і зниження (окрім групи віком 35-59 років) впродовж другої половини року, проте до значень, які достовірно перевищували показники передопераційного періоду (рис. 3). В групі ж зрілого віку за друге півріччя спостережень відзначалося подальше зростання концентрації VEGF, яка перевищувала значення, визначені на початку дослідження, а отже і нормативні значення.

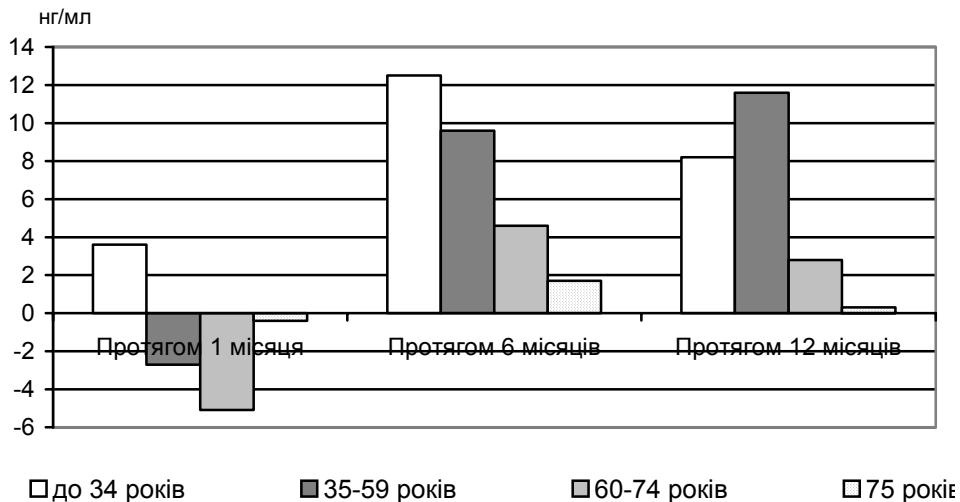


Рис. 3. Напрямок та величина змін концентрації VEGF (нг/мл) у сироватці крові після проведення композитної ревазуляризації.

У групі пацієнтів віком до 34 років достовірно зростання параметра відзначалося вже на першому місяці спостережень із збереженням динаміки до кінця 6-го місяця. Протягом другої половини року було зафіксовано помірне зниження концентрації VEGF, проте не нижче рівня першого місяця.

Отже, через 1 місяць після проведення композитної ревазуляризації спостерігалось помірне зниження концентрації фактора VEGF у крові хворих віком від 35 років, проте через 6 місяців відзначалося активне зростання рівня сироваткового VEGF у всіх хворих за виключенням групи пацієнтів старечого віку. Через 1 рік після втручання у крові визначався рівень VEGF, який суттєво перевищував контрольні значення відповідних вікових груп. Лише у хворих старечого віку впливу від застосування аутотрансплантації аспірату кісткового мозку виявити не вдалося.

Імуногістохімічне дослідження інтраопераційних біоптатів переднього великогомілкового м'яза у хворих усіх досліджуваних вікових груп виявило нерівномірний характер експресії VEGF у м'язовій тканині. Зокрема, даний білок мав дифузну цитоплазматичну локалізацію і помірно

накопичувався лише у тих м'язових волокнах, що розташовувались поблизу ділянок з найбільшим дистрофічно-некротичним ушкодженням. Такі стоншені VEGF-позитивні волокна мали численні ознаки дегенерації різного ступеня. Також джерелом експресії VEGF слугували макрофаги навколо мікросудин зі збереженим або розширеним просвітом. Ті м'язові волокна, що були ушкоджені меншою мірою і зберігали загальні тинкторіальні властивості, майже не експресували даний маркер. Дистрофічні волокна з помірним накопиченням VEGF розташовувались невеликими групами поблизу зон значного інтерстиційного набряку або поодиночі між VEGF-негативними м'язовими волокнами.

В інтактній м'язовій тканині (у групі контрольних спостережень) нам не вдалося візуалізувати експресію VEGF. Виняток склали лише ті тканинні зразки, що були отримані від осіб контрольної групи віком більше 75 років: у цих зразках відзначалася слабка дифузна цитоплазматична експресія VEGF.

Протягом найближчого післяопераційного періоду після проведення аутомелотрансплантації імуногістохімічне дослідження тканинних біоптатів не виявило будь-яких помітних змін

експресії фактора VEGF у цитоплазмі м'язових волокон у порівнянні з передопераційним станом (рис. 3).

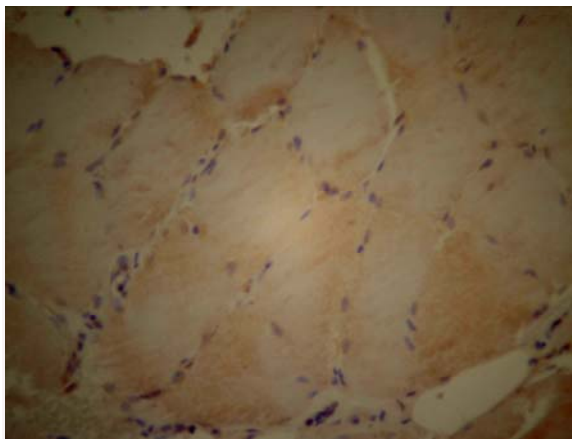


Рис. 3. Розподілення маркеру VEGF у складі внутрішньої ділянки переднього великогомілкового м'яза пацієнта віком 46 років через 1 місяць після проведення непрямой ревазуляризації. Імуногістохімічна реакція. Додаткове забарвлення гематоксилином.  $\times 600$ .

Через 3 місяці після непрямой ревазуляризації поряд з групами дистрофічно змінених VEGF-позитивних м'язових компонентів відзначалася поява численних невеликих за діаметром поодинокі розташованих м'язових волокон з помірно цитоплазматичною експресією маркера VEGF (рис. 4). Такі волокна містили центрально розташовані ядра і супроводжувалися маркер-позитивними міосателітоцитами. Часто поряд з ними візуалізувалися VEGF-позитивні макрофаги навколо гемокapілярів. Необхідно зауважити, що у хворих віком більше 75 років волокна у стані регенерації не виявлялися.

Через 6 місяців після операції у тканині переднього великогомілкового м'яза ми спостерігали лише невелику кількість згрупованих дегенеративних VEGF-позитивних волокон. Навпроти, тканина м'яза була насиченою мілкими волокнами із значним накопиченням фактора VEGF у цитоплазмі, які знаходилися на різних стадіях регенерації. Якщо у цей термін дослідження переважали активовані сателітні міоцити, а більш зрілі диференційовані волокна склали лише незначну частку, то через 1 рік у пацієнтів всіх вікових груп, за виключенням старечої, візуалізувалися зрілі VEGF-позитивні волокна.

Через 2 роки після аутоотрансплантації аспірата кісткового мозку цитоплазматична експресія VEGF була на низькому рівні у більшості м'язових волокон. Незначна кількість волокон з ознаками дистрофії накопичувала VEGF у помірному ступені. Такі осередки підвищеної експресії фактора спостерігалися поблизу некротичних ділянок й зон значного інтерстиційного набряку.

Імуногістохімічна характеристика м'язової тканини по маркеру VEGF через 2 роки після непрямой ревазуляризації свідчала про суттєве підвищення експресії даного ростового фактора у молодих, зрілих та похилих хворих; лише у пацієнтів віком понад 75 років зміни експресії VEGF не мали позитивного характеру.

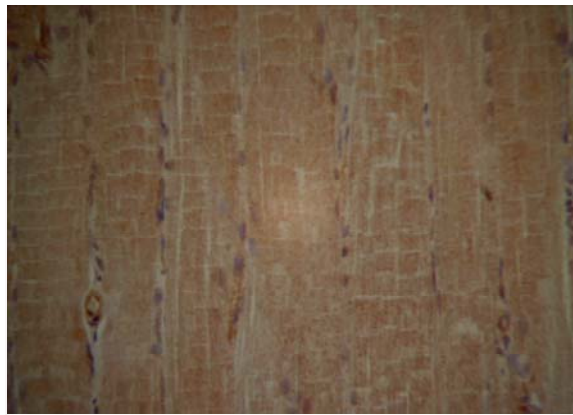


Рис. 4. Розподілення маркеру VEGF у складі внутрішньої ділянки переднього великогомілкового м'яза пацієнта віком 76 років через 3 місяці після проведення непрямой ревазуляризації. Імуногістохімічна реакція. Додаткове забарвлення гематоксилином.  $\times 200$ .

Через 2 і 4 тижні після проведення композитної ревазуляризації показало значне зниження експресії VEGF у цитоплазмі м'язових волокон незалежно від віку хворих. У перикапілярному просторі накопичувалися клітини моноцитарного ряду, які також активно експресували VEGF.

Через 3 місяці після оперативного втручання спостерігалися поодинокі м'язові волокна з активною цитоплазматичною експресією маркера VEGF (рис. 5). Ці волокна були малими за діаметром, містили центрально локалізовані ядра. Міосателітоцити навколо таких волокон також активно синтезували VEGF. У молодих пацієнтів кількість регенеруючих м'язових волокон була значно вищою, ніж у літніх хворих.

Через 6 місяців після операції у тканині переднього великогомілкового м'яза більшості пацієнтів віком до 75 років спостерігалася невелика кількість згрупованих дегенеративних VEGF-позитивних волокон з ознаками дистрофії. Навпроти, тканина м'яза була насиченою мілкими волокнами із значним накопиченням фактора VEGF у цитоплазмі, які знаходилися на різних стадіях регенерації (рис. 6). Окремі диференційовані волокна також містили мітку VEGF у саркоплазмі, причому розподіл мітки був нерівномірним. На поперечних зрізах волокон помірно гістохімічне забарвлення спостерігалася субсарколемально, в той час як центральні частини волокон залишалися вільними від мітки. У хворих старечого віку через 6 місяців після операції у

тканині м'яза спостерігалися групи тонких волокон, які активно накопичували мітку до VEGF, проте не мали ознак регенерації, не виявляли поперечної посмугованості та містили ознаки дистрофії.

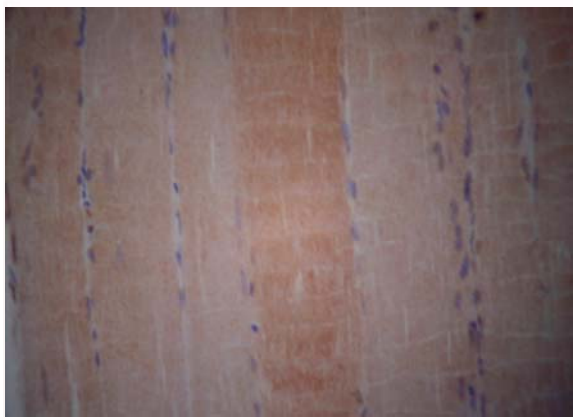


Рис. 5. Розподілення маркера VEGF у складі внутрішньої ділянки переднього великогомілкового м'яза пацієнта віком 31 року через 3 місяці після проведення композитної реваскуляризації. Імуногістохімічна реакція. Додаткове забарвлення гематоксилином.  $\times 600$ .

Наприкінці першого року спостереження кількість VEGF-позитивних волокон з ознаками регенерації та диференціювання залишалася високою. Більшість волокон мали субсарколемальну локалізацію імуногістохімічної мітки. Часто спостерігалися сателітні міоцити, які також синтезували VEGF. Через 2 роки після аутотрансплантації у більшості спостережень лише поодинокі зрілі м'язові волокна без суттєвих патологічних ознак демонстрували помірну цитоплазматичну експресію VEGF. Також зустрічалися невеликі групи VEGF-позитивних м'язових волокон з ознаками дистрофії поблизу поодиноких мілких ділянок з некротично-дистрофічними змінами, а також у зонах виразного інтерстиційного набряку. У літніх пацієнтів кількість VEGF-позитивних дистрофічних волокон значно збільшувалась у порівнянні з попереднім етапом спостереження.

#### Підсумок

Отже, проведення аутомієлотрансплантації як самостійного заходу непрямой реваскуляриза-

ції та як компонента композитної реваскуляризації обумовлює суттєве зростання концентрації фактора VEGF крові через 6 і 12 місяців у крові хворих всіх вікових груп, за виключенням групи пацієнтів старечого віку.

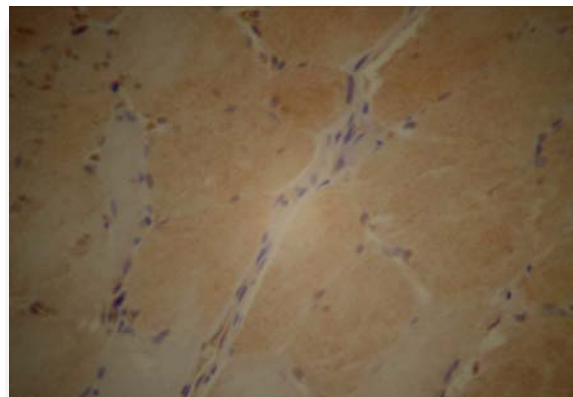


Рис. 6. Розподілення маркера VEGF у складі внутрішньої ділянки переднього великогомілкового м'яза пацієнта віком 63 років через 6 місяців після проведення композитної реваскуляризації. Імуногістохімічна реакція. Додаткове забарвлення гематоксилином.  $\times 600$ .

Це супроводжується активацією експресії фактора VEGF у м'язовій тканині ішемізованого сегмента починаючи від 3-го місяця після реваскуляризації з подальшою стабілізацією синтезу у віддаленому післяопераційному періоді. Лише у пацієнтів віком понад 75 років зміни експресії VEGF не мали позитивного характеру. Інтенсивність стимуляції синтезу фактора VEGF суттєво пов'язана з властивостями аспірата кісткового мозку. Найбільшою мірою стимуляція синтетичної активності відбувається після проведення аутомієлотрансплантації у хворих молодого і зрілого віку, меншою – у пацієнтів похилого віку. У хворих віком понад 75 років ефект від застосування аспірата кісткового мозку для проведення прямої або композитної реваскуляризації не виявляється.

**Перспективи подальших досліджень** пов'язані з дослідженням клінічних особливостей перебігу післяопераційного періоду після проведення непрямой і композитної реваскуляризації з використанням аутотрансплантації аспірата кісткового мозку.

#### Літературні джерела

Автандилов Г. Г. Медицинская морфометрия : [руководство] / Г. Г. Автандилов. - М. : Медицина, 1990. - 384 с.

Лакин Г. Ф. Биометрия : [Учеб. пособие для биол. спец. вузов.- 4-е изд., перераб. и доп.] / Г. Ф. Лакин. - М. : Высшая школа, 1990. - 352 с.

Шкурюпат В. М. Кількісна морфологічна оцінка результатів хірургічного лікування хво-

рих з хронічною ішемією нижньої кінцівки за допомогою прямої, непрямой і композитної реваскуляризації / В. М. Шкурюпат, І. В. Твердохліб, М. Ф. Дрюк. // Морфологія. - 2008. - Т. II, № 4. - С. 60-71.

Шкурюпат В. М. Імуногістохімічна та ультраструктурна характеристика результатів хірургічного лікування хворих з хронічною ішемією

нижньої кінцівки III ступеня / В. М. Шкурпат, І. В. Твердохліб, М. Ф. Дрюк. // Морфологія. – 2008. – Т. III, № 3. – С. 142-153.

Bone marrow stem and progenitor cell contribution to neovasclogenesis is dependent on model system with SDF-1 as a permissive trigger / G. J. Madlambayan, J. M. Butler, K. Hosaka [et al.] // *Blood*. – 2009. – Vol. 114, № 19. – P. 4310-4319.

Constitutive expression of phVEGF165 after intramuscular gene transfer promotes collateral vessel development in patients with critical limb ischemia / I. Baumgartner, A. Pieczek, O. Manor [et al.] // *Circulation*. – 1998. – Vol. 97. – P. 1114-1123.

Contribution of Bone Marrow-Derived Pericyte Precursor Cells to Corneal Vasculogenesis / Ugur Ozerdem, Kari Alitalo, Petri Salven, Andrew Li [et al.] // *Invest. Ophthalmol. Vis. Sci*. – 2005. – Vol. 46. – P. 3502-3506.

Direct comparison of umbilical cord blood versus bone marrow-derived endothelial precursor cells in mediating neovascularization in response to vascular ischemia / M. R. Finney, N. J. Greco, S. E. Haynesworth [et al.] // *Biol. Blood Marrow Transplant*. – 2006. – Vol. 12, № 5. – P. 585-593.

Ferrara N. Molecular and biological properties of vascular endothelial growth factor / N. Ferrara // *J. Mol. Med*. – 1999. – Vol. 77. – P. 527-543.

Homologous up-regulation of KDR/Flk-1 receptor expression by vascular endothelial growth factor in vitro / B. Q. Shen, D. Y. Lee, H. P. Gerber [et al.] // *J. Biol. Chem*. – 1998. – Vol. 273. – P. 29979-29985.

Jennische E. Expression of hepatocyte growth factor in growing and regenerating rat skeletal muscle / E. Jennische, S. Ekberg, G. L. Matejka // *Am. J. Physiol*. – 1993. – Vol. 265. – P. 122-128.

Li W. VEGF nuclear accumulation correlates with phenotypical changes in endothelial cells / W. Li, G. Keller // *J. Cell. Sci*. – 2000. – Vol. 113. – P. 1525-1534.

Myogenic signaling of phosphatidylinositol 3-

kinase requires the serine-threonine kinase Akt/protein kinase B / B. H. Jiang, M. Aoki, J. Z. Zheng [et al.] // *Proc. Natl. Acad. Sci. USA*. – 1999. – Vol. 96. – P. 2077-2081.

Overexpression of VEGF 121 in immortalized endothelial cells causes conversion to slowly growing angiosarcoma and high level expression of the VEGF receptors VEGFR-1 and VEGFR-2 in vivo / J. L. Arbiser, H. Larsson, L. Claesson-Welsh [et al.] // *Am. J. Pathol*. – 2000. – Vol. 156. – P. 1469-1476.

Phosphatidylinositol 3-kinase signaling mediates angiogenesis and expression of vascular endothelial growth factor in endothelial cells / B. H. Jiang, J. Z. Zheng, M. Aoki, P. K. Vogt // *Proc. Natl. Acad. Sci. USA*. – 2000. – Vol. 97. – P. 1749-1753.

Rivard A. Angiogenesis and vasculogenesis in treatment of cardiovascular disease / A. Rivard, J. M. Isner // *Mol. Med*. – 1998. – Vol. 4. – P. 429-440.

Shinoda K. Comparison of the levels of hepatocyte growth factor and vascular endothelial growth factor in aqueous fluid and serum with grades of retinopathy in patients with diabetes mellitus / Kei Shinoda, Susumu Ishida, Shinichi Kawashima [et al.] // *Br. J. Ophthalmol*. – 1999. – Vol. 83. – P. 834-837.

Vascular endothelial growth factor regulates endothelial cell survival through the phosphatidylinositol 3'-kinase/Akt signal transduction pathway. Requirement for Flk-1/KDR activation / H. P. Gerber, A. McMurtrey, J. Kowalski [et al.] // *J. Biol. Chem*. – 1998. – Vol. 273. – P. 30336-30343.

Vascular endothelial growth factor(165) gene transfer augments circulating endothelial progenitor cells in human subjects / C. Kalka, H. Masuda, T. Takahashi [et al.] // *Circ. Res*. – 2000. – Vol. 86. – P. 1198-1202.

Vascular permeability factor/vascular endothelial growth factor, microvascular hyperpermeability, and angiogenesis / H. F. Dvorak, L. F. Brown, M. Detmar, A. M. Dvorak // *Am. J. Pathol*. – 1995. – Vol. 146. – P. 1029-1039.

### **Шкурпат В.Н. Влияние аутотрансплантации аспирата костного мозга на уровень экспрессии VEGF в ишемизированной мышце и концентрацию VEGF в крови больных с хронической ишемией нижней конечности III степени в разных возрастных группах.**

**Резюме.** Цель исследования заключалась в определении взаимосвязи между морфологическими характеристиками аспирата костного мозга, уровнем экспрессии фактора VEGF в ишемизированной мышечной ткани и концентрацией VEGF в крови после аутотрансплантации костного мозга при проведении не прямой и комбинированной реваскуляризации у больных с хронической ишемией нижней конечности III степени. Исследован биопсийный материал от 107 пациентов в возрасте от 25 до 84 лет. У 57 больных была выполнена аутотрансплантация аспирата костного мозга для стимуляции васкулогенеза в переднюю группу мышц голени. У 50 больных была осуществлена комбинированная реваскуляризация дистальных отделов конечности – реконструктивная операция на артериях голени и одновременно не прямой реваскуляризация. Исследования проводили по возрастным группам: I – до 34 лет; II – 35-59 лет; III – 60-74 лет; IV – 75 лет и более. Исследования показали, что проведение аутомиелотрансплантации как самостоятельного мероприятия не прямой реваскуляризации и как компонента комбинированной реваскуляризации обуславливает существенное возрастание концентрации фактора VEGF крови через 6 и 12 месяцев у больных всех возрастных групп, за исключением группы пациентов старческого возраста. Это сопровож-



ждается активацией экспрессии фактора VEGF в мышечной ткани ишемизированного сегмента начиная с 3-го месяца после реваскуляризации с дальнейшей стабилизацией синтеза в отдаленном послеоперационном периоде. Только у пациентов в возрасте старше 75 лет изменения экспрессии VEGF не имеют положительного характера. Интенсивность стимуляции синтеза фактора VEGF существенно связана со свойствами аспирата костного мозга. В наибольшей степени стимуляция синтетической активности происходит после проведения аутомиелотрансплантации у больных молодого и зрелого возраста, в несколько меньшей степени – у пациентов пожилого возраста. У больных в возрасте старше 75 лет эффект от применения аспирата костного мозга для проведения прямой или комбинированной реваскуляризации не выявляется.

**Ключевые слова:** ишемия нижней конечности, реваскуляризация, аутомиелотрансплантация, послеоперационный период, VEGF.