

О.Ю.Потоцька

ДЗ «Дніпропетровська медична академія МОЗ України»

Ключові слова: епікард, коронарні судини, печінка.

Надійшла: 03.11.2011

Прийнята: 17.11.2011

611.11.013.018: 616.132.2.013.018:611.36:616-089.873

ГІСТОГЕНЕЗ ЕПІКАРДА ТА ВІНЦЕВИХ СУДИН КУРЯЧОГО ЕМБРІОНА НА РАННІХ ЕТАПАХ ПРЕНАТАЛЬНОГО ОНТОГЕНЕЗУ В НОРМІ ТА ЗА УМОВ ЕКСПЕРИМЕНТАЛЬНОЇ ЗУПИНКИ РОЗВИТКУ ПЕЧІНКИ

Дослідження виконано в рамках науково-дослідної роботи «Структурні перебудови компонентів серцево-судинної системи в умовах її нормального й аномального гістогенезу у людини й експериментальних тварин» (номер державної реєстрації 0111U006621).

Резюме. Існує тісний взаємозв'язок між ембріональним розвитком епікарда, коронарних судин і печінки, але природа цього зв'язку досі залишається нез'ясованою. З метою встановити роль печінки в розвитку епікарда і коронарних судин ми зупиняли розвиток печінки шляхом ін'єкції в жовтковий мішок аміногуанідин сульфату на 14-й стадії за НН (перша група) - для попередження контакту проепікарда з брунькою печінки; та на 16-й стадії за НН (друга група) - для допущення контакту між проепікардом і печінкою протягом короткого часу. У результаті в першій групі спостерігалась повна відсутність епікарда, дефіцит об'ємів міокарда та ендокардіальних структур. У другій групі формування епікарда починалося, але субепікардіальний простір був позбавлений клітин мезенхіми; дефіцити об'ємів міокарда та ендокардіальних структур також були зафіксовані. Додатковою відмінністю було утворення коронарних судин, хоча їх обсяг був набагато менше, ніж у нормі. Всі ембріони гинули до кінця третьої (перша група) і п'ятої (друга група) діб інкубації.

Морфологія. – 2011. – Т. V, № 4. – С. 50-55.

© О.Ю.Потоцька, 2011

Pototskaya O.Yu. Histogenesis of epicardium and coronary vessels endothelium of chick embryo on early stages of prenatal ontogenesis at normal conditions and during liver bud ablation. Summary. There is a close interrelationship between embryonic development of epicardium, coronary endothelium and liver, but the nature of such interrelations is still unknown. To reveal the role of liver in epicardium and coronary vessels formation we stopped its development by injection of aminoguanidine sulfate into the yolk sack of chick embryos on 14 stage of development by HH (first group) - to prevent contact between proepicardium and liver, and on 16 stage (second group) to allow contact between proepicardium and liver during a short period of time. As a result in first experimental group we observed complete absence of epicardium, deficit of volume of myocardium and endocardial structures. In second experimental group formation of epicardium has begun, but subepicardial space was devoid of mesenchymal cells; deficit of volume of myocardium and endocardial structures also was registered. Another difference was formation of coronary vessels, but their total volume was much smaller then under normal conditions. All embryos died by the end of the third (first group) and fifth (second group) day of incubation.

Key words: epicardium, coronary vessels, liver bud.

Вступ

Ішемічна хвороба серця займає 1-е місце серед причин смерті і складає 12.8% (Інформаційний бюлетень ВООЗ №310, червень 2011 р.). Можливість же регулювати процес утворення коронарних судин в дефінітивному міокарді надасть можливість корекції такої розповсюдженої патології. У серії класичних експериментів було продемонстровано, що розвиток коронарних судин нерозривно пов'язаний з епікардом, зокрема, що епікард виступає донатором таких клітинних

популяцій, як гладком'язові, периваскулярні та інтерстиційні фібробласти, проте походження коронарного ендотелію залишається дискусійним (Sedmera D., Watanabe M., 2006).

Дослідження останніх років направлені на визначення впливу різноманітних лікарських засобів на ембріональний розвиток, в той час як дослідженню взаємного впливу поруч розташованих ембріональних структур присвячено мало робіт. Яскравим прикладом є взаємодія бруньки печінки та серця: відомо, що просторово брунька

печінки тісно пов'язана з проепікардом (попередником міокарда), відомо також, що формування епікарда є життєво важливою подією раннього ембріогенезу, але остаточно взаємний вплив цих структур залишається не з'ясованим (Ishii Y. et al., 2007).

Мета

Дослідити наслідки зупинки розвитку бруньки печінки на формування епікарда та вінцевих судин.

Матеріали та методи

В якості матеріалу були використані курячі ембріони кросу Cobb 500; проводились стандартні гістологічні процедури обробки; зрізи забарвлювали гемалауном та еозином, залізним гематоксилином Гейденгайна та за Стідменом. Зупинка розвитку печінки проводилась шляхом введення в жовток 20 мг аміногуанідин сульфату у 0,2 мл води на 14-й та 16-й стадіях за Гамбургером та Гамільтоном (НН) (Hamburger V., Hamilton H.L., 1951). В ході незалежних досліджень раніше було продемонстровано вибіркового впливу аміногуанідин сульфату на ембріональний розвиток печінки, за рахунок пригнічення NO-синтази – одного з ключових регуляторів цього процесу (Nosal R.A., Watterson R.L., 1959; Sugiyama T. et al., 1980; Sugiyama T. et al., 1985).

Для розрахунку об'ємів ембріональних структур спочатку проводилась їх тривимірна комп'ютерна реконструкція за рекомендаціями Твердохліба І.В. (2007), потім визначались кількісні показники створених моделей, які заносились до таблиць даних MS Excel, де обраховувались стандартні статистичні показники. Перевірка на достовірність відмінностей між стадіями розвитку, а також між різними досліджуваними групами розраховувалась за допомогою t-критерію Стьюдента.

Результати та їх обговорення

Гістогенез епікарда та вінцевих судин у нормі

Після появи ПЕ на правому розі ВС на 14-й стадії за НН протягом наступних трьох стадій відзначалось достовірне збільшення його об'єму. На 17-й стадії відбувався контакт ПЕ з серцем, що знаменувало початок формування епікардального шару. При цьому зовнішній епітелій ПЕ продовжувався в епікардальний, проте між останнім та міокардом лишався простір, позбавлений клітинного компоненту. На рівні з початком утворення зовнішнього шару серця з боку міокарда та епікардальних структур спостерігалось поступове збільшення об'ємів, тобто зберігалась динаміка, характерна для попередніх стадій (рис. 1А).

Поряд із ПЕ в перикардальній порожнині з'являлась інша мезенхімна структура, подібна до ПЕ за клітинним складом (ПЕПС) і в той час, як ПЕ встановлював контакт з дорзальною поверхнею передсердно-шлуночкового каналу

(ПШК), зазначена структура продукувала ряд везикул, які можна було спостерігати як в просторі між нею та серцем, так і на поверхні міокарда шлуночків. Таким чином на даній стадії розвитку курячого ембріона можна спостерігати два джерела епікарда, які в два різні способи давали початок зовнішньому шару серця. При проведенні вимірювань виявилось, що загальна площа поверхні везикул ПЕПС складає лише 0,12% поверхні серця на 17-й стадії розвитку за НН. Проте точно обрахувати внесок ПЕПС у побудову епікарда достатньо складно, оскільки слід враховувати проліферативний потенціал таких клітин в складі епікарда, а також оцінювати кількість таких везикул в динаміці, що вимагає використання додаткових методів прицільного мічення.

У період між 19-ою та 20-ою стадіями за НН з боку міокарда було зареєстровано різке збільшення загального об'єму (в 1,3 рази), в той час як з боку епікардальних структур подібного зростання не відзначалось. Якщо на початку утворення епікарда можна було спостерігати декілька окремих місць контакту ПЕ з серцем, то на 20-й стадії за НН більшість проепікардальних виростів об'єднувались між собою із формуванням вторинного дорзального мезокарда. Подібне явище супроводжувалось появою в субепікардальному просторі клітин мезенхіми, в той час, як загальний об'єм ПЕ зменшувався на $2,18 \times 10^6$ мкм³ (на 46,5%). В деяких роботах також згадується про витрачання об'єму ПЕ на утворення епікарда (Sedmera D., Watanabe M., 2006). Вже на наступній стадії було зафіксовано достовірне зростання об'єму подушок ПШК, в той час як об'єм гребенів випускного тракту залишався незмінним. Такі результати узгоджуються з даними Männer J. та співавторів (2005), які описали дефекти розвитку подушок ПШК у результаті порушення утворення епікарда.

На стадії 23 за НН спостерігалось вторинне зростання об'єму ПЕ, тобто вторинного дорзального мезокарда. Поряд із цим, всередині зазначеної структури вперше з'являлись судини. За допомогою тривимірного моделювання було підтверджено, що подібні судини представляли собою вирости венозного синуса, спрямовані в бік до серця; таким чином перші судини субепікардального простору курячого ембріона утворювались шляхом ангиогенезу. При цьому об'єм таких судин складав більшу частину вторинного дорзального мезокарда (88,8%; рис. 1С), що і пояснює природу вторинного зростання його об'єму.

Якщо до 23-ої стадії розвитку за НН субепікардальна мезенхіма спостерігалась лише довкола ПШК серця, то на подальших етапах її кількість в рівній мірі збільшувалась над усією поверхнею шлуночків, що свідчить про перебіг епітеліо-мезенхімної трансформації (ЕМТ); подібне явище було продемонстровано в роботах по

дослідженню експресії маркера епітелію – цитокератину (Vrancken Peeters M.-P. F. M. et al., 1995).

Кінець існування вторинного дорзального мезокарда полягає у його поступовому скороченні, що супроводжується відповідним падінням об'єму його судинного компоненту (з $2,25 \times 10^6$ мкм³ на 23-й стадії за НН до $1,22 \times 10^6$ мкм³ – на 25-й); при цьому зниження об'єму су-

дин пов'язане з їх інтеграцією у субепікардіальний простір. Наприкінці 25-ої стадії розвитку за НН через наближення венозного синуса впритул до ПШК вторинний дорзальний мезокард як такий переставав розрізнятися. Місце його існування на подальших стадіях розвитку можна було ідентифікувати за місцем впадіння вінцевих судин до вінцевого синуса, на який перетворювався венозний синус.

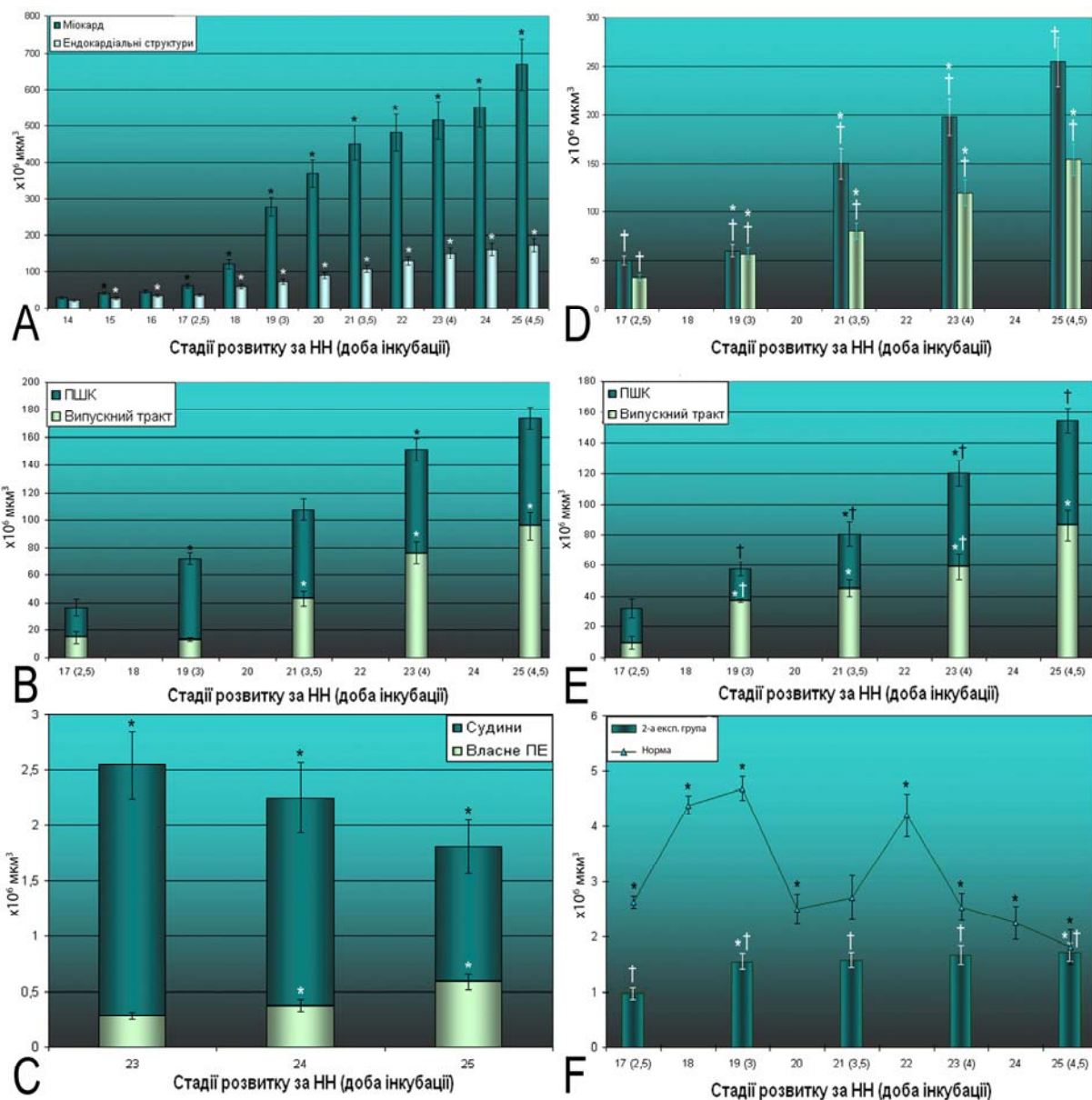


Рис. 1. Динаміка чисельних показників розвитку серця курячого ембріона на етапах пренатального онтогенезу в нормі та при зупинці розвитку печінки на 16-й стадії за НН (друга експериментальна група). А. Динаміка об'ємів міокарда та ендокардіальних структур в нормі, Д - другої експериментальної групи; В. Динаміка об'ємів подушок передсердно-шлуночкового та конусно-стовбурового відділів серця у нормі, Е – другої експериментальної групи; С – динаміка об'ємів складових ПЕ у нормі; Ф. динаміка об'єму ПЕ в нормі та другої експериментальної групи.

* - достовірна відмінність від попередньої стадії розвитку;
† - достовірна відмінність від норми.

Відносно вінцевих судин, то до 31-ї стадії за НН їх кровонаповнення було можливим лише з венозного боку кровообігу. Починаючи ж з 30-ї

стадії за НН у випускному тракті серця, на межі конуса і трункуса спостерігалась зона, в якій клітини міокардіальної манжетки залучались до

процесу апоптозу. В роботах інших дослідницьких колективів було доведено участь fas-опосередкованого механізму апоптозу (Eralp I. et al., 2005). На 31-й стадії в цій зоні вінцеві судини серця встановлюють сполучення з аортою. Лише починаючи з цієї стадії розвитку серед вінцевих судин субепікардіального простору можна було розрізнити вени та артерії, оскільки довкола останніх були помітні гладком'язові клітини.

Гістогенез епікарда за умов зупинки розвитку печінки на 14-й стадії за НН

При гістологічному дослідженні ембріонів, що вижили до третьої доби інкубації та зовні відповідали стадії розвитку 17 за НН, була підтверджена затримка розвитку бруньки печінки, яка була представлена декількома епітеліальними балками, що являли собою вирости передніх кишкових воріт. Відносно взаємного розташування ембріональних структур слід зазначити, що брунька печінки розташовувалась нижче рівня ПЕ, навколо неї була відсутня мезенхіма.

Таблиця 1

Стереологічні параметри ембріонів першої експериментальної групи

Параметр, розмірність	Значення (M±m)
Об'єм ПЕ, ×10 ⁶ мкм ³	1,05±0,09*
Об'єм міокарда, ×10 ⁶ мкм ³	45,20±4,94*
Об'єм ендокардіальних структур серця, ×10 ⁶ мкм ³	33,87±3,01*

Примітка: * - достовірна відмінність від норми.

Окрім затримки розвитку бруньки печінки у експериментальних ембріонів виявлявся також ряд порушень з боку серцево-судинної системи. По-перше, не дивлячись на розташування ПЕ на рівні передсердно-шлуночкового регіону серця, в жодному випадку не було зафіксовано встановлення контакту між ними. Загальний об'єм проепікарда був нижчим від норми на 60,0% (p<0,05), що свідчить про те, що печінка на даному етапі розвитку спричинює позитивний вплив на ріст ПЕ. З боку серця відзначалось недорозвинення подушок передсердно-шлуночкового каналу, що підтверджувалось зниженням загального об'єму ендокардіальних структур на 49,4% (табл. 1) у порівнянні з нормою переважно за рахунок зменшення кількості позаклітинного матриксу. Такі данні підтверджують роль клітин-дериватів епікарда у розвитку подушок ПШК.

Міокард за своїм об'ємом відповідав стадії розвитку 17 за НН у нормі, тобто зростав у порівнянні з початком експерименту, але відставав від належного значення (на 84,7%); свідчення початку септації шлуночка були відсутні. У верхніх відділах передсердя спостерігалися ознаки появи міжпередсердної перегородки, які полягали у формуванні серпоподібного вип'ячування ендокарда, заповненого міжклітинною речовиною. Також були порушені процеси петлеутворення, що виявлялось у зменшенні розмірів або шлуночкового, або передсердного сегментів. З рештою, звертала на себе увагу значна дилатація порожнин серця, особливо примітивного шлуночка. Подібно до серця спостерігалось розширення крупних судин, особливо магістральних вен лівої половини тіла, розриви яких виявлялись найчастіше і, ймовірно, призводили до загибелі ембріонів.

Гістогенез епікарда за умов зупинки розвитку печінки на 16-й стадії за НН

На відміну від першої експериментальної групи у ембріонів другої групи було зафіксовано початок формування епікарда, хоча абсолютний об'єм ПЕ відставав на 63,0% від норми. В той же час, не дивлячись на утворення епікардіального епітелію в субепікардіальному просторі мезенхіма з'являлась лише на дорзальному боці ПШ борозни (за рахунок пересування основної маси мезенхіми ПЕ), що свідчить про порушення процесу ЕМТ, який є джерелом субепікардіальної мезенхіми інших відділів серця (Vancken Peeters M.-P. F. M. et al., 1995).

Об'єм міокарда та ендокардіальних структур хоча і демонстрував тенденцію до зростання після експериментального втручання (у 4,5 та 4,8 рази, відповідно; рис. 1D), на всіх досліджуваних періодах були достовірно нижчими за норму і на 5-й добі інкубації об'єм міокарда на 61,9% був меншим за нормальні значення, об'єм же ендокардіальних структур відставав на 39,5%, переважно за рахунок подушок ПШК (рис. 1E). Подібне відставання об'єму міокарда від нормальних значень додатково підтверджує відсутність ЕМТ епікарда, оскільки клітини, що утворюються в результаті такого процесу стимулюють кардіоміобласти до проліферації (Männer J. et al., 2005).

На початку п'ятої доби інкубації всередині вторинного дорзального мезокарда з'являються судини, які представляють собою вирости ендотелію венозного синуса спрямовані в субепікардіальний простір. Проте регіон розповсюдження таких судин обмежений лише дорзальною поверхнею ПШК, а їх загальний об'єм, не дивлячись на виразну дилатацію, на 82,9% поступався нормі.

Дилатація лівих камер серця разом з магістральними венами свідчила про неспроможність серця забезпечити потреби кровообігу для відповідної стадії розвитку. 100% ембріонів цієї експериментальної групи гинули до кінця п'ятої доби інкубації через серцево-судинну недостатність.

Висновки

1. Епікард курячого ембріона починає формуватись на стадії 17 за НН. Основним його джерелом виступає ПЕ, який приростає відростками до ПШК, його епітелій розповсюджується по поверхні серця, утворюючи основну частину епікардіального епітелію. Субепікардіальна мезенхіма утворюється пересуванням $2,18 \times 10^6$ мкм³ мезенхіми ПЕ на дорзальну поверхню ПШК, в інших регіонах – шляхом ЕМТ епікарда. Додатковим джерелом епікарда виступають подібні до ПЕ вирости поперечної перегородки, що продукують везикули, вкриті епітелієм та заповнені мезенхімою, які прилипають до серця і у такий спосіб дають початок близько 0,12% епікардіального епітелію та поодиноким клітинам субепікарда.

2. Зупинка розвитку печінки на 14-й стадії за НН призводить до порушення утворення епікарда, що станом на третю добу інкубації супроводжується відставанням об'єму ПЕ на 60,0% від норми, об'єму міокарда – на 84,7%, об'єму ендокардіальних структур – на 49,4%, в той час як відносно початку експериментального втручання останні два зазначені показники достовірно зрос-

тають на 45,3% та 52,1%, відповідно, а об'єм ПЕ залишається незмінним. З боку серця відзначається дилатація камер, що разом з розширенням магістральних вен свідчить про серцево-судинну недостатність. 100% ембріонів цієї експериментальної групи гинуть до кінця третьої доби інкубації.

3. Зупинка розвитку печінки на 16-й стадії за НН супроводжується формуванням епікарда, хоча абсолютний об'єм ПЕ відстає на 63,0% від норми. В субепікардіальному просторі мезенхіма з'являється лише на дорзальному боці ПШК борозни, тобто порушується процес ЕМТ. Станом на п'яту добу інкубації об'єм міокарда на 61,9% відстає від норми, в той час як відносно початку експерименту він зростає у 4,5 рази; об'єм ендокардіальних структур в свою чергу достовірно відстає від норми на 39,5%, переважно за рахунок подушок ПШК. Ендотелій ВС дає початок вінцевим судинам, які через вторинний дорзальний мезокард врастають в субепікардіальний простір; регіон розповсюдження таких судин обмежений лише дорзальною поверхнею ПШК, а їх загальний об'єм, не дивлячись на виражену дилатацію, на 82,9% поступається нормі. 100% ембріонів цієї експериментальної групи гинуть до кінця п'ятої доби інкубації через серцево-судинну недостатність.

Перспективи подальших досліджень пов'язані з визначенням механізмів утворення та розвитку вінцевих судин в ембріогенезі людини.

Літературні джерела

Твердохліб І. В. Просторова реконструкція біологічних об'єктів за допомогою комп'ютерного моделювання / І. В. Твердохліб // Морфологія. – 2007. – Т. 1, № 1. – С. 135-139.

Aminoguanidine inhibits cell proliferation by prolongation of the mitotic phase / Takashia Sugiyama, Hideyo Shimada, Masaakib Nomura, Kenich Miyamoto // Toxicology Letters. – 1993. – Vol. 69, № 3. – P. 273-278.

Coronary artery and orifice development is associated with proper timing of epicardial outgrowth and correlated fas ligand associated apoptosis patterns / I. Eralp, H. Lie-Venema, M. C. DeRuiter [et al.] // Circ. Res. – 2005. – Vol. 96. – P. 526-534.

Cytokeratins as a marker for epicardial formation in the quail embryo / M.-P. F. M. Vrancken Peeters, M. M. T. Mentink, R. E. Poelmann, A. C. Gittenberger-de Groot // Anat. Embryol. – 1995. – Vol. 191. – P. 503-508.

Effects of aminoguanidine sulfate on the incorporation of amino acids and bases into chick embryonic liver and body / Takashi Sugiyama, Nobuo Suguro, Akira Hayashida // J. Pharm. Dyn. – 1980. –

Vol. 3. – P. 649-658.

Hamburger V. A series of normal stages in the development of the chick embryo / V. Hamburger, H. L. Hamilton // J. Morphol. – 1951. – Vol. 88. – P. 49-92.

Induction of proepicardial marker gene expression by the liver bud / Y. Ishii, J. D. Langberg, R. Hurtado [et al.] // Development. – 2007. – Vol. 134, № 20. – P. 3627-3637.

Männer J. Experimental analyses of the function of the proepicardium using a new microsurgical procedure to induce loss-of-proepicardial-function in chick embryos / J. Männer, J. Schlueter, T. Brand // Dev. Dyn. – 2005. – Vol. 233. – P. 1454-1463.

Nosal R. A. Partial destruction and recovery of the liver of chick embryos following injection of aminoguanidine sulfate into the yolk / R. A. Nosal, R. L. Watterson // J. Morphol. – 1959. – Vol. 105. – P. 529-567.

Sedmera D. Growing the coronary tree: The quail saga / D. Sedmera, M. Watanabe // Anat. Rec. – 2006. – Vol. 288A. – P. 933-935.

Потоцкая О.Ю. Гистогенез эпикарда и коронарных сосудов куриного эмбриона на ранних этапах пренатального онтогенеза в норме и в условиях экспериментальной остановки развития печени.

Резюме. Существует тесная взаимосвязь между эмбриональным развитием эпикарда, коронарных сосудов и печени, но природа этой связи до сих пор остается не выясненной. С целью установить роль печени в развитии эпикарда и коронарных сосудов мы останавливали развитие печени путем инъекции в желточный мешок амингуанидин сульфата на 14-й стадии по НН (первая группа) – для предупреждения контакта проэпикарда с зачатком печени; и на 16-й стадии по НН (вторая группа) – для допущения контакта между проэпикардом и печенью в течение короткого времени. В результате в первой группе наблюдалось полное отсутствие эпикарда, дефицит объемов миокарда и эндокардиальных структур. Во второй группе формирование эпикарда начиналось, но субэпикардальное пространство было лишено клеток мезенхимы; дефициты объемов миокарда и эндокардиальных структур также были зафиксированы. Дополнительным отличием было образование коронарных сосудов, хотя их объем был намного меньше, чем в норме. Все эмбрионы погибали до конца третьих (первая группа) и пятых (вторая группа) суток инкубации.

Ключевые слова: эпикард, коронарные сосуды, печень.