

В.И.Опрышко¹
К.А.Сквирская¹
В.И.Мамчур¹
И.А.Мазур²
Л.И.Кучеренко¹

¹ ГУ «Днепропетровская медицинская академия МЗ Украины»

² Запорожский государственный медицинский университет

Ключевые слова: хроническая токсичность, антиоксидантная защита, карбамазепин, тиотриазолин, печень, миокард, желудок.

Надійшла: 28.08.2012

Прийнята: 23.09.2012

УДК: 616.8-009.12 [615.212.3:615.065]-053

ХАРАКТЕРИСТИКА МОРФОЛОГИЧЕСКИХ ИЗМЕНЕНИЙ КЛЕТОК ПЕЧЕНИ, МИОКАРДА И ЖЕЛУДКА У КРЫС В УСЛОВИЯХ СОВМЕЩНОГО ПРИМЕНЕНИЯ КАРБАМАЗЕПИНА И ТИОТРИАЗОЛИНА

Исследование выполнено в рамках научно-исследовательской работы «Экспериментально-теоретическое обоснование особенностей обезболивающей и нейропротекторной медикаментозной терапии в условиях моделируемой патологии» (№ госрегистрации 0104U006269).

Резюме. В исследованиях на белых крысах с помощью гистологического анализа изучено действие новых комбинированных таблеток карбамазепина с тиотриазолином при длительном 90-дневном введении на морфофункциональное состояние клеток печени, миокарда желудка. Установлено, что длительное введение животным высоких доз карбамазепина вызывало ряд структурно-функциональных сдвигов со стороны гепато-билиарного аппарата, в элементах проводящей системы сердца наблюдались признаки внутриклеточного отека, обнаружен дозозависимый катаральный гастрит. Тиотриазолин уменьшал или нивелировал кардио-, гастро- и гепатотоксическое действие высоких доз карбамазепина.

Морфология. – 2012. – Т. VI, № 3. – С. 37-42.

© В.И.Опрышко, К.А.Сквирская, В.И.Мамчур, И.А.Мазур, Л.И.Кучеренко, 2012

Opryshko V.I., Skvyrska K.O., Mamchur V.I., Mazur I.A., Kucherenko L.I. Definition of morphological changes of hepar, myocardium and stomach cells in rats after carbamazepin and thyotriazolol administration.

Summary. We investigated the histological changes in rats after new complex drug administration. Seventy male white rats were used for this experiment. During 90 days they received carbamazepin and thyotriazolol compound. Compound were administered orally via gavage. We observed damaging action of high dose carbamazepin on hepar, myocardium and stomach. Our data suggest that thyotriazolol reduce toxic effect of carbamazepin on hepar, myocardium and stomach.

Key words: carbamazepin, thyotriazolol, hepar, myocardium, stomach, histological changes.

Введение

Продуктивным подходом к повышению эффективности и снижению побочного действия антиконвульсантов является их комбинированное использование с антиоксидантами, что обосновывается появившимися в последние годы данными о важной роли свободно-радикальных процессов в патогенезе эпилепсии (Мамчур В.И., 2006; Опришко В.И., 2008). Об этом свидетельствуют клинично-экспериментальные исследования. Так, было показано, что у больных с эпилептическими тонико-клоническими судорогами наблюдались изменения показателей оксидантной системы, проявляющиеся в ее активации: повышение уровня диеновых конъюгатов, малонового диальдегида. В то же время наблюдалось снижение концентрации SH-групп и глутатиона. Уровень каталазы и пероксидазы достоверно превышал норму на 13,16% и 36,84% соответственно.

Напряжение антиоксидантной защиты, очевидно, являлось компенсаторно-приспособительной реакцией. В эксперименте показано, что на пике клонико-тонических судорог отмечено выраженное повышение ТБКРП (продукты перекисного окисления липидов (ПОЛ)) мозга крыс. Выявлено, что содержание NO и вторичных продуктов ПОЛ значительно возрастает в коре мозга крыс при судорожных состояниях различной природы (Вицкова Г.Ю., 1998; Башкатова В.Г., 2003).

В то же время известно, что резкое усиление окислительных процессов при недостаточности сдерживающей роли антиоксидантной защиты обуславливает развитие оксидантного стресса, принимаемого сегодня за универсальный механизм повреждения мозга при различных формах органической патологии – эпилепсии. Его агрессия оборачивается комплексом негативных последствий в виде запуска глутамат-кальциевого

каскада, усиления нейротоксических свойств окиси азота и отдельных внутриклеточных пептидов, активации апоптоза (Крыжановский Г.Н., 2002). Между тем именно мозговые структуры отличает сравнительная, по отношению к другим тканям, слабость антиоксидантной системы, делающая их еще более уязвимыми для оксидантного стресса (Вицкова Г.Ю., 2002).

Рядом исследований было установлено, что антиконвульсанты различной структуры (карбамазепин, фенобарбитал, ламотриджин) способны подавлять усиление генерации NO и повышение интенсивности ПОЛ в коре мозга крыс при судорогах, вызванных воздействием максимального электрошока или введением коразола (Kaminow L., 2003). Наряду с этим, длительный прием антиэпилептических препаратов приводит к снижению дыхательной активности тканей мозга, разобщению дыхания с фосфорилированием, что усугубляет метаболические нарушения, вызванные эпилептическим процессом (Nishimura A., 2008). Именно эти механизмы зачастую определяют внепароксизмальные проявления болезни, которые остаются за пределами терапевтического воздействия. Поэтому целесообразно сочетать антиэпилептические препараты с препаратами, влияющими на окислительно-восстановительные процессы, нормализующими метаболизм ЦНС (Опрышко В.И., 2009). В эксперименте показано, что ресвератрол, полифенольное соединение с выраженными антиоксидантными свойствами, не только подавлял генерализованные клонические судороги, вызванные коразолом, но и усиливал действие вальпроата натрия, а также диазепам в условиях этой судорожной модели (Gamble C.L., 2006). Поэтому изучение безопасности и эффективности совместного применения антиконвульсантов и антиоксидантов является актуальным и значимым заданием для фармаколога.

Цель работы: исследовать степень морфологических изменений клеток печени, миокарда и желудка у крыс после длительного введения таблеток карбамазепина с тиотриазолином (экспериментальный образец производства НПО «Фарматрон», Запорожье).

Материалы и методы

Исследования проводили на 70 белых нелинейных крысах-самцах массой 180-220 г, которых содержали на стандартном рационе вивария (температура воздуха $22 \pm 2^\circ$, светлый/темный цикл 12/12 часов). Целью хронических токсикологических экспериментов является характеристика степени повреждающего действия фармакологического вещества при его длительном введении, выявление наиболее чувствительных органов и систем организма, а также исследование степени обратимости вызываемых им повреждений. Хроническую токсичность комбинированных таблеток изучали в трех дозах: 30

мг/кг (условно терапевтическая доза – минимальная, не вызывающая каких-либо проявлений токсического действия), 300 мг/кг (доза, превышающая условно терапевтическую в 10 раз – средняя) и 1200 мг/кг (максимально переносимая доза); субстанция карбамазепина – 15 мг/кг, 150 мг/кг и 600 мг/кг соответственно. Все препараты разводили в 1%-ной крахмальной слизи.

Кроме исследуемых групп (n=10) была сформирована контрольная группа животных, которым вводилась суспензия 1%-ной крахмальной слизи в аналогичных объемах.

При выборе доз руководствовались результатами, полученными при исследовании острой токсичности карбамазепина, его способностью вызывать кумулятивный эффект, а также максимальными суточными дозами, в которых препарат рекомендован для клинического изучения. Исследуемые препараты вводили внутривенно с помощью зонда ежедневно в течение 90 суток согласно методическим рекомендациям «Доклинические исследования лекарственных средств» (Стефанов О.В., 2002), т.к. продолжительность использования карбамазепина, компонента таблеток, в клинике составляет, как правило, не менее 30 суток. На 90-е сутки животных выводили из эксперимента путем декапитации. Для морфологических исследований у крыс забирали печень, сердце и желудок, которые фиксировали 10%-ным формалином и далее по стандартной схеме помещали в парафиновые блоки, из которых готовили срезы. Окрашивали гистологические срезы гематоксилином и эозином. Далее производили микрофотографирование окрашенных гистологических препаратов. Все экспериментальные процедуры осуществляли согласно «Положению по использованию животных в биомедицинских опытах» и Конвенции Совета Европы по охране позвоночных животных, которые используются в экспериментах и других научных целях.

Результаты и их обсуждение

Анализ проведенных гистологических исследований показал, что часть животных из группы, которым вводили карбамазепин в дозе 15 мг/кг, демонстрирует ряд структурно-функциональных сдвигов со стороны гепатобилиарного аппарата. Наряду с участками с нормальной гистологической структурой наблюдались районы с явлениями холестаза и дистрофическими изменениями со стороны печеночной паренхимы (рис. 1). В интактных участках гепатоциты сохраняли характерную призматическую или многоугольную форму с обычным количеством ядер. В этом случае также определялось нормальное строение печеночных долек с сохранением правильной формы желчных капилляров и синусоидов.

В участках без признаков дистрофии цитоплазма гепатоцитов равномерно окрашивалась.

Патологические изменения после применения высоких доз карбамазепина существенно нарастали, что приводило к исчезновению участков с неизменной печеночной паренхимой. В синусоидах определялось небольшое количество форменных элементов крови. Синусоиды были равномерно заполнены кровью, признаков стаза не наблюдалось, синусоиды имели равномерную ширину на всем протяжении. Печеночные балки были представлены ветвящимися и аностомозирующими тяжами обычной формы. В участках холестаза наблюдалась частичная деструкция печеночных балок.

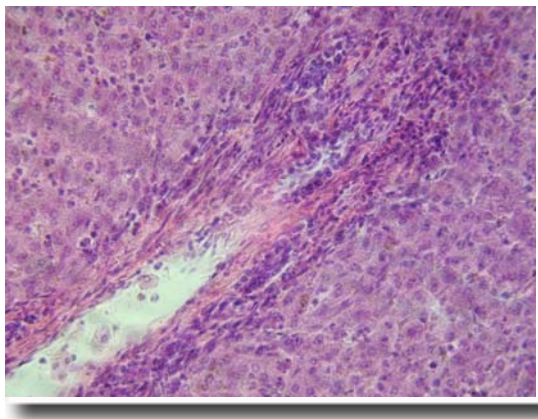


Рис. 1. Состояние паренхимы печени крысы после применения карбамазепина в дозе 15 мг/кг. Окраска гематоксилином и эозином. $\times 400$.

Просвет желчных капилляров в прилегающих участках печеночной паренхимы был расширен. Признаки формирования ложных капилляров отсутствовали. В зонах с патологическими изменениями со стороны паренхимы также наблюдались признаки сосудистых нарушений в виде периартериального отека и отека стенки средних и мелких сосудов. В интерстициальном пространстве пораженных зон определялась незначительная инфильтрация лимфоидными элементами. Участки, прилегающие к зонам холестаза, демонстрировали начальные признаки фиброзных изменений. В некоторых случаях нарушения со стороны паренхимы печени имели вид зернистой или вакуольной дистрофии. Такие изменения носили диффузный или очаговый характер. При 90-дневном введении карбамазепина в дозе 15 мг/кг сосудистые изменения были минимальными и выглядели как незначительный параваскулярный отек, тогда как после введения карбамазепина в дозах 150 мг/кг и 600 мг/кг степень нарушений резко нарастала.

Применение комбинированных таблеток карбамазепина с тиаотриазолином в дозе 1200 мг/кг демонстрирует ряд структурно-функциональных нарушений клеток печени. Наряду с участками с нормальной гистологической структурой наблюдались участки с явлениями

холестаза и дистрофическими изменениями со стороны печеночной паренхимы. В интактных участках гепатоциты сохраняли характерную призматическую или многоугольную форму с обычным количеством ядер. В этом случае также определялось нормальное строение печеночных долек с сохранением правильной формы желчных капилляров и синусоидов. В участках без признаков дистрофии цитоплазма гепатоцитов равномерно окрашивалась. Патологические изменения после применения таблеток в дозах 30 мг/кг и 300 мг/кг на светооптическом уровне отсутствовали (рис. 2). После введения таблеток в дозе 1200 мг/кг в некоторых участках холестаза наблюдалась частичная деструкция печеночных балок. Просвет желчных капилляров в прилегающих участках печеночной паренхимы был несколько расширен. Признаки формирования ложных капилляров отсутствовали. В зонах с патологическими изменениями со стороны паренхимы также наблюдались признаки сосудистых нарушений в виде умеренного периартериального отека и отека стенки средних и мелких сосудов. В интерстициальном пространстве пораженных зон определялась незначительная инфильтрация лимфоидными элементами. Фиброзных изменений в участках, прилегающих к зонам холестаза, не обнаруживалось. В некоторых случаях нарушения со стороны паренхимы печени имели вид зернистой или вакуольной дистрофии. Такие изменения носили диффузный или очаговый характер. При использовании таблеток в дозе 30 мг/кг сосудистые изменения отсутствовали, при введении карбамазепина с тиаотриазолином в дозах 300 мг/кг и 1200 мг/кг они были незначительными и выражались в умеренном периваскулярном отеке.

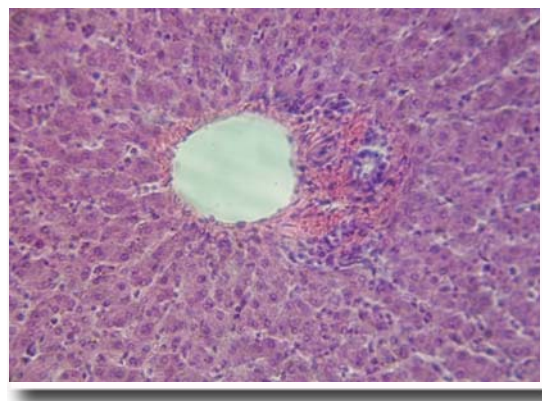


Рис. 2. Состояние паренхимы печени крысы после применения таблеток карбамазепина с тиаотриазолином в дозе 30 мг/кг. Окраска гематоксилином и эозином. $\times 400$.

При анализе строения миокарда желудочков мы не обнаружили существенных изменений со стороны кардиомиоцитов и стромальных компонентов сердца. Гистологическое исследование

показало, что у животных, которым вводили карбамазепин в возрастающих дозах, сердечная мышечная ткань представлена пучками мышечных волокон обычной толщины, внутри которых визуализировались характерные для сердечной ткани вставочные диски. Мы не наблюдали признаков дистрофии кардиомиоцитов или разрушения сократительных компонентов (рис. 3).




Рис. 3. Состояние желудочкового миокарда у крысы после применения карбамазепина в дозе 15 мг/кг. Окраска железным гематоксилином Гейденгайна. $\times 200$.

В миокарде животных этих групп отдельные мышечные волокна окружены тонким слоем коллагеновых волокон без признаков отека или инфильтрации. На продольных срезах между мышечными волокнами определяются кровеносные капилляры, в которых видны форменные элементы крови с обычным расстоянием, т.е. без признаков застоя или сладжа эритроцитов. Количество стромальных соединительнотканых элементов было обычным, т.е. в соединительной ткани между отдельными волокнами и группами мышечных волокон определялись многочисленные фибробласты в обеих группах животных. Перикапиллярное пространство не было расширено. На поперечных срезах вокруг групп мышечных волокон определяются более толстые прослойки соединительной ткани, в которой проходят внутриорганные микрососуды. Гемокapилляры в обеих группах были без признаков патологических изменений, отсутствовал перикапиллярный отек и нарушения целостности сосудистой стенки. В крупных артериальных и венозных сосудах не наблюдалось признаков полнокровия. Без признаков патологических сдвигов сохранялась эндотелиальная выстилка эндокарда. Она была представлена одним слоем эндотелиальных клеток, базальная мембрана не была утолщена. В элементах проводящей системы сердца, которые были расположены субэндокардиально, в том числе в волокнах Пуркинье, у животных после введения карбамазепина в дозах 150 мг/кг и 600 мг/кг наблюдались признаки внутриклеточного отека, в остальных случаях компоненты проводящей системы не имели па-

тологических изменений.

У животных после введения комбинированных таблеток в строении миокарда желудочков мы не обнаружили существенных изменений со стороны кардиомиоцитов и стромальных компонентов сердца. Гистологическое исследование показало, что у животных исследуемых экспериментальных групп сердечная мышечная ткань представлена пучками мышечным волокон обычной толщины, внутри которых визуализировались характерные для сердечной ткани вставочные диски. Поперечная исчерченность миоцитов оставалась равномерной во всех мышечных волокнах и прослеживалась в большинстве клеток на продольных срезах. Цитоплазма в перинуклеарной и субсарколеммальной зоне окрашивалась равномерно. Мы не наблюдали признаков дистрофии кардиомиоцитов или разрушения сократительных компонентов (рис. 4). Гемокapилляры в этих группах были без признаков патологических изменений, отсутствовал перикапиллярный отек и нарушения целостности сосудистой стенки. В крупных артериальных и венозных сосудах не наблюдалось признаков полнокровия. Без признаков патологических сдвигов сохранялась эндотелиальная выстилка эндокарда. Она была представлена одним слоем эндотелиальных клеток, базальная мембрана не была утолщена. В элементах проводящей системы сердца, которые были расположены субэндокардиально, в том числе в волокнах Пуркинье, отсутствовали признаки внутриклеточного отека и другие патологические изменения.

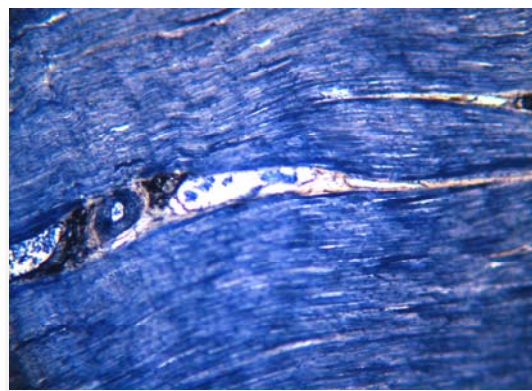


Рис. 4. Состояние желудочкового миокарда у крысы после применения таблеток карбамазепина с тиотропиолином в дозе 30 мг/кг. Окраска железным гематоксилином Гейденгайна. $\times 200$.

В слизистой оболочке желудка после введения карбамазепина во всех исследуемых дозах наблюдались изменения, которые можно отнести к катаральному гастриту, причем степень данных изменений существенно зависела от дозы препарата. Они затронули эпителиальный слой и собственную пластинку слизистой оболочки, где наблюдался умеренно выраженный отек. Собст-

венные железы желудка были незначительно изменены вследствие сужения их просвета, иногда просвет не определялся вследствие отека (рис. 5). В редких случаях на малой и большой кривизне желудка наблюдались изъязвленные участки, размеры которых находились в пределах 40 мкм. Эти зоны в большинстве случаев были окружены воспалительным инфильтратом. Он равномерно распределялся вокруг зоны поражения и был представлен значительным количеством лимфоидных элементов.

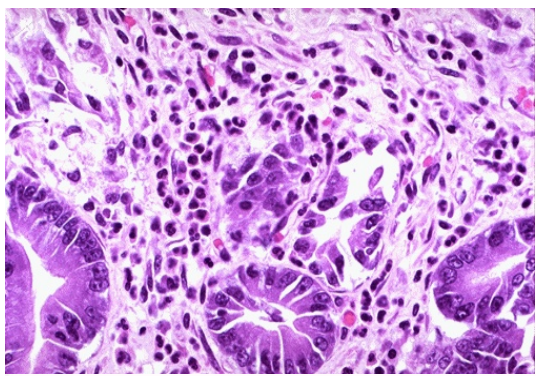


Рис. 5. Состояние стенки желудка крысы после применения карбамазепина в дозе 150 мг/кг. Окраска гематоксилином и эозином. $\times 400$.

Участки изъязвления захватывали зону собственной пластинки слизистой оболочки и не достигали мышечной пластинки слизистой оболочки. Плотность изъязвленных участков была резко повышенной в группе животных с применением карбамазепина в дозе 600 мг/кг. В участках собственной пластинки слизистой оболочки, где сохранялось нормальное строение ткани, лимфоцитарной инфильтрации не наблюдалось. Количество солитарных лимфатических узелков в пилорическом отделе желудка оставалось без изменений. Сосудистые компоненты слизистой оболочки желудочка и мышечной оболочки были представлены артериями и венами мелкого калибра, артериолами и венулами, а также элементами микроциркулярного русла. Сосуды вблизи пораженных участков отличались избыточным кровенаполнением, что свидетельствовало о застойных явлениях, особенно выраженных в группах животных после использования высоких доз препарата. В остальных участках стенки желудка сосуды оставались не измененными. Состояние мышечной оболочки желудка и подсерозной оболочки не отличалось от характеристик контрольной группы.

Через 90 дней введения исследуемых таблеток карбамазепина с тиотриазолином в дозах 300 мг/кг и 1200 мг/кг в слизистой оболочке желудка крыс наблюдались умеренные признаки катарального гастрита. Они затронули эпителиальный слой и собственную пластинку слизистой

оболочки, где наблюдался незначительный отек. Собственные железы желудка оставались без существенных изменений, просвет не суживался. После введения комбинированных таблеток в дозе 1200 мг/кг изредка на большой кривизне желудка наблюдались изъязвленные участки, размеры которых находились в пределах 40 мкм. Эти зоны в большинстве случаев были окружены воспалительным инфильтратом. Он равномерно распределялся вокруг зоны поражения и был представлен умеренным количеством лимфоидных элементов. Участки изъязвления захватывали зону собственной пластинки слизистой оболочки и не достигали мышечной пластинки слизистой оболочки. Плотность изъязвленных участков была незначительной, а при использовании препарата в дозах 30 мг/кг и 300 мг/кг подобные участки не выявлялись (рис. 6).

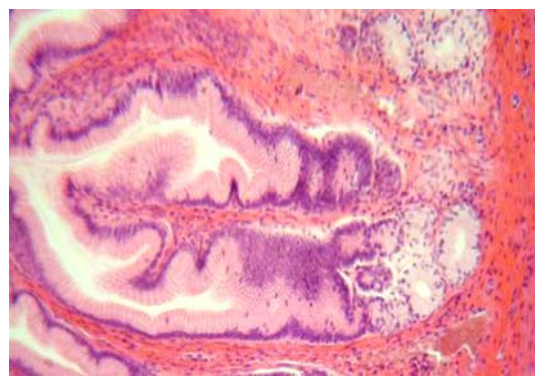


Рис. 6. Состояние стенки желудка крысы после применения таблеток карбамазепина с тиотриазолином в дозе 300 мг/кг. Окраска гематоксилином и эозином. $\times 200$.

В участках собственной пластинки слизистой оболочки, где сохранялось нормальное строение ткани, лимфоцитарной инфильтрации не наблюдалось. Количество солитарных лимфатических узелков в пилорическом отделе желудка оставалось без изменений. Сосудистые компоненты слизистой оболочки желудка и мышечной оболочки были представлены артериями и венами мелкого калибра, артериолами и венулами, а также элементами микроциркулярного русла. Сосуды вблизи пораженных участков отличались избыточным кровенаполнением, что свидетельствовало о застойных явлениях после применения таблеток в дозе 1200 мг/кг. В остальных участках стенки желудка сосуды оставались неизменными. Состояние мышечной оболочки желудка и подсерозной оболочки не отличалось от характеристик контрольной группы.

Заключение

На основании проведенных морфологических исследований можно сделать вывод о существенном дозозависимом органопротекторном эффекте тиотриазолина, который проявлялся в

исчезновении или значительном уменьшении патологических изменений, присущих карбамазепину, при применении фиксированной комбинации карбамазепина с тiotриазолином в виде таблеток.

Тiotриазолин уменьшает или нивелирует кардио-, гастро- и гепатотоксическое действие высоких доз карбамазепина, что подтверждается данными морфологических исследований.

Литературные источники

Влияние карбамазепина на содержание нейромедиаторных аминокислот и продуктов перекисного окисления липидов в структурах мозга крыс с аудиогенной эпилепсией / Г. Ю. Вицкова, Л. А. Маликова, Е. С. Косачева [и др.] // *Нейрохимия*. – 1998. – Т. 15, № 3. – С. 76-78.

Крыжановский Г. Н. Общая теория патофизиологических механизмов неврологических и психопатологических синдромов / Г. Н. Крыжановский // *Журн. неврол. и психиатр.* – 2002. – Т. 102, № 3. – С. 4-8.

Мамчур В. Й. Сучасний погляд на фармакологію протиепілептичних засобів / В. Й. Мамчур, В. І. Опришко, О. О. Нефьодов // *Одеський медичний журнал*. – 2006. – №1 (93). – С. 85-95.

Модельные коразоловые судороги сопровождаются усилением генерации окиси азота и устраняются мексидолом и альфа-токоферолом / В. Г. Башкатова, Г. Ю. Вицкова, В. Б. Наркевич, В. Д. Микоян // *Нейрофармакология* – 2003. – №10. – С. 3-5.

N-нитро-L-аргинин модулирует содержание оксида азота и процессы перекисного окисления липидов при модельных судорогах различной природы / Г. Ю. Вицкова, В. Г. Башкатова, В. Б. Наркевич [и др.] // *Психофармакол. и биол. наркол.* – 2002. – Т. 2, № 1-2. – С. 198-202.

Опришко В. І. Пошук шляхів підвищення ефективності та безпеки протисудомних засобів /

Перспективы дальнейших исследований

Приведенные данные являются частью исследований по созданию нового комбинированного препарата в виде таблеток, который состоит из карбамазепина и тiotриазолина и получил условное название «Карбатрил». Научная новизна подтверждена патентами на изобретение: «Противосудорожное лекарственное средство на основе карбамазепина и тiotриазолина» (патент на изобретение Украины №81739, патент на изобретение России №2361591).

В. І. Опришко, К. О. Кравченко, В. Й. Мамчур // *Вісник Вінницького національного медичного університету*. – 2008. – №12 (2). – С. 332-334.

Перспективный комбинированный противосудорожный препарат с нейропротективными свойствами на основе фиксированной комбинации тiotриазолина и карбамазепина / В. И. Опришко, И. Ф. Беленичев, Л. И. Кучеренко [и др.] // *Запорожский медицинский журнал*. – 2009. – Т. 11, №5. – С. 117-121.

Стефанов О. В. Доклінічні дослідження лікарських засобів: [методичні рекомендації] / О. В. Стефанов. – К. : Авіцена, 2002. – 527 с.

Evaluation of carbamazepine pharmacokinetic profiles in mice with kainic acid - induced acute seizures / A. Nishimura, N. Honda, N. Sugioka N. [et al.] // *Biol. Pharm. Bull.* – 2008. – Vol. 31 (12). – P. 2302-2308.

Gamble C. L. Lamotrigine versus carbamazepine monotherapy for epilepsy / C. L. Gamble, P. R. Williamson, A. G. Marson // *Cochrane Database Syst Rev.* – 2006. – Vol. 25, №1. – P. 744-752.

Lamotrigine monotherapy compared with carbamazepine, phenytoin, or valproate monotherapy in patients with epilepsy / L. Kaminow, J. R. Schimschock, A. E. Hammer [et al.] // *Epilepsy Behav.* – 2003. – Vol4, №6. – P. 659-666.

Опришко В.І., Сквирська К.О., Мамчур В.Й., Мазур І.А., Кучеренко Л.І. Характеристика морфологічних змін клітин печінки, міокарду та шлунку в щурів за умов застосування карбамазепіну й тiotриазоліну.

Резюме. У дослідженнях на білих щурах за допомогою гістологічного аналізу вивчена дія нових комбінованих таблеток карбамазепіну з тiotриазоліном при тривалому 90-денному введенні на морфофункціональний стан клітин печінки, міокарда, шлунка. Встановлено, що тривале введення тваринам високих доз карбамазепіну викликало ряд структурно-функціональних порушень з боку гепато-біліарного апарата, в елементах провідної системи серця, спостерігалися ознаки внутрішньоклітинного набряку, виявлений дозозалежний катаральний гастрит. Тiotриазолін зменшував або нівелював кардіо-, гастро- гепатотоксичну дію високих доз карбамазепіну.

Ключові слова: хронічна токсичність, антиоксидантний захист, карбамазепін, тiotриазолін, печінка, міокард, шлунок.