

И.В.Бобрышева

ГУ «Луганский государственный медицинский университет»

Ключевые слова: крысы, аденогипофиз, тиротропные эндокриноциты, имунофан.

Надійшла: 14.10.2012

Прийнята: 20.11.2012

УДК 577.3:615.275

ОСОБЕННОСТИ СТРУКТУРНОЙ ПЕРЕСТРОЙКИ ТИРОТРОПНЫХ ЭНДОКРИНОЦИТОВ АДЕНОГИПОФИЗА ПОСЛЕ ЭКСПЕРИМЕНТАЛЬНОЙ ИММУНОСТИМУЛЯЦИИ

Исследование проведено в рамках научно-исследовательской работы «Особенности строения органов иммунной и эндокринной систем при иммуностимуляции и иммуносупрессии» (номер государственной регистрации 0112U000096).

Резюме. Целью представленного исследования было установить динамику изменений строения тиротропных эндокриноцитов аденогипофиза белых лабораторных крыс репродуктивного периода после введения имунофана в дозе 0,7 мкг/кг массы тела. В качестве контроля служили животные, которые получали 0,9% раствор натрия хлорида. Крыс выводили из эксперимента на 1, 7, 15, 30, 60 и 90 сутки наблюдения. Проведенное морфологическое и морфометрическое исследование с высокой степенью достоверности показало, что в ответ на введение иммуномодулятора имунофана наблюдается изменение строения, цитологических и кариометрических параметров тиротропных эндокриноцитов аденогипофиза крыс репродуктивного периода, что свидетельствует об их активной реакции на экзогенное воздействие. Динамика изменения площадей ядер, ядерно-цитоплазматического соотношения, а также процентного соотношения тиротропных эндокриноцитов с различным диаметром ядер дистальной части аденогипофиза свидетельствует о появлении признаков повышения функциональной активности данных клеток аденогипофиза: достоверное увеличение показателей экспериментальных групп относительно контрольных данных установлено начиная с 7-х суток после введения препарата.

Морфологія. – 2012. – Т. VI, № 4. – С. 22-28.

© И.В.Бобрышева, 2012

Bobrysheva I.V. Features of structural change of thyrotropic cells of pituitary gland after experimental immunostimulation.

Summary. The purpose of the presented research was to determine the dynamics of changes of structure of thyrotropic cells of pituitary gland of mature white laboratory rats after imunofan application in a dosage 0,7 mg/kg of body weight. Control animals received 0,9% soluble sodium chloride. The pituitary samples were taken on 1st, 7th, 15th, 30th, 60th and 90th day after treatment. The conducted morphological and morphometric research with the high degree of validity showed that in reply to introduction of immunomodulator of imunofan the change of structure, cytological and caryometric parameters of thyrotropic cells of pituitary gland of mature white rats is observed, that testifies to their active reaction on exogenous influence. Dynamics of change of areas of nuclei, nuclear-cytoplasmic ratio, and also percent correlation of thyrotropic cells with the different diameter of their nuclei of pars distalis of pituitary gland testifies to appearance of signs of increase of functional activity of these cells of pituitary gland: the significant increase of indexes of experimental groups in relation to control data is established since 7th days after introduction of preparation.

Key words: rats, pituitary gland, thyrotropic cells, imunofan.

Введение

В настоящее время считается доказанной неспецифическая регуляция иммунологических функций организма с помощью эндокринной системы (Сепиашвили Р. И., 2003).

Клетки иммунной системы обладают рецепторами, передающими трансмембранный сигнал к целому ряду гормонов, включая гормоны гипофиза. Как выяснено работами последних лет,

тиротропные гормоны аденогипофиза способны изменять активность метаболизма и функции различных клеток, в том числе клеток иммунной системы, влияя не только через гормоны соответствующих периферических эндокринных желез, но и непосредственно на эти клетки (Тыртышная Г.В., 2007). В то же время многочисленные исследования позволили установить, что аденогипофиз чрезвычайно чувствителен к воз-

действию различных экзо- и эндогенных факторов (Кухар И.Д., 1998; Рожков И.М., 2005; Каширина Н.К., 2006; Рогозина О.В., 2010).

Исследования, проведенные в последние годы во многих странах мира, позволили разработать и внедрить в клиническую практику новые комплексные подходы в лечении и профилактике различных нозологических форм заболеваний с использованием иммуотропных препаратов направленного действия.

Однако, среди большого количества информации в доступной в литературе мы не нашли достаточного уровня освещенности проблемы строения аденогипофиза после применения современных иммуотропных средств нового поколения, созданных с использованием нанотехнологий.

Цель

Выявление особенностей структурной перестройки тиротропных эндокриноцитов дистальной части аденогипофиза крыс-самцов репродуктивного периода после применения иммуотропного препарата нового поколения, имунофана.

Материалы и методы

Эксперимент выполнен в сертифицированной гистологической лаборатории ГЗ «Луганский государственный медицинский университет». Исследование проведено на 60 половозрелых белых беспородных крысах-самцах репродуктивного периода, полученных из вивария лабораторных животных ГЗ «Луганский государственный медицинский университет». Эксперимент проводили с соблюдением всех действующих этических норм при работе с подопытными животными, изложенными в работе «Этические вопросы использования животных в учебной работе и научных исследованиях» (1998), а также в Законе Украины «О защите животных от жестокого поведения» (2006).

Имунофан является представителем IV поколения производных тимических гормонов, созданным с помощью нанотехнологий (Лебедев В.В., 1999). Препарат вводился по схеме на 1, 3, 5, 7, 9 сутки эксперимента в дозе 0,7 мкг/кг массы тела животного. Контролем служили крысы, получавшие 0,9% раствор натрия хлорида в эквивалентных объемах. Животных выводили из эксперимента через 1, 7, 15, 30, 60 и 90 суток после прекращения введения препарата. Гипофиз измеряли и взвешивали. Материал фиксировали в 10% нейтрального формалина, подвергали стандартной гистологической проводке. Срезы органа толщиной 5 мкм окрашивали гематоксилином-эозином, а также по методу Маллори. Кроме общепринятых гистологических методов изучения препаратов под световым микроскопом проводили морфометрическое исследование: цито- и кариометрию с определением диаметров, площади клеток, их ядер, а также площади цито-

плазмы с последующим вычислением ядерно-цитоплазматического соотношения, определяли процентное соотношение тиротропных эндокриноцитов аденогипофиза с различным диаметром ядер.

Комплекс гистологических и морфометрических исследований проводился с использованием компьютерной программы «Morpholog» (Овчаренко В. В., Маврич В. В., 2004). Статистическую обработку данных проводили с помощью пакета прикладных статистических программ «Statistika 6.0 for Windows». Достоверность отличий средних величин определяли по критерию Стьюдента-Фишера t при $p < 0,05$. Все измерения и исследования осуществлялись на оборудовании, прошедшем метрологическую поверку и экспертизу.

Результаты и их обсуждение

Гипофиз располагается на вентральной поверхности мозга в основании черепа на дне турецкого седла. В соответствии с современной номенклатурой (Чайковский Ю.Б., Луцик О.Д., 2010) в гипофизе различают аденогипофиз и нейрогипофиз. Аденогипофиз имеет на разрезе буро-красный цвет, что обусловлено наличием большого количества кровеносных сосудов. В аденогипофизе крысы различают дистальную часть, лежащую в ямке турецкого седла и небольшую бугорковую часть, лежащую вне ямки турецкого седла. Промежуточная часть аденогипофиза крысы анатомически слабо выражена, она представляет собой узкий участок, граничащий с нейрогипофизом. Нейрогипофиз на разрезе серовато-желтого цвета, что объясняется наличием пигмента.

Дистальная часть аденогипофиза имеет структуру компактного органа с нежной соединительнотканной стромой и паренхимой, состоящей из тяжей эндокриноцитов. Тяжи клеток плотно прилегают друг к другу, без определенного порядка, разделяясь многочисленными синусоидными капиллярами. В просветах капилляров отмечается наличие форменных элементов и плазмы крови.

Эндокриноциты по форме, размерам и характеру цитоплазмы подразделяются на несколько типов: хромофобные, ацидофильные и базофильные.

Один из видов базофильных эндокриноцитов – тиротропные – расположены диффузно по всей железе вблизи капилляров, однако в центральной зоне аденогипофиза они встречаются более часто, что согласуется с результатами исследований И.Н.Рожкова (2004, 2005) и О.В.Рогозиной (2010). Эти клетки контактируют с гонадотропными эндокриноцитами (рис. 1), а также хромофобными и ацидофильными клетками.

Тиротропоциты имеют более крупные размеры по сравнению с другими эндокриноцитами

гипофиза, характеризуются неправильной, угловатой или отростчатой формой, содержат интенсивно окрашенную цитоплазму. Ядро тиротропных эндокриноцитов крупное, овальное, часто расположено эксцентрично. Хроматин равномерно заполняет все ядро, иногда образует скоп-

ления вдоль внутренней мембраны ядерной оболочки. Ядрышки крупные, эксцентрично расположенные, часто прилежат к ядерной мембране, что свидетельствует об активном белковом синтезе в таких клетках. Встречаются тиротропоциты с двумя ядрышками.

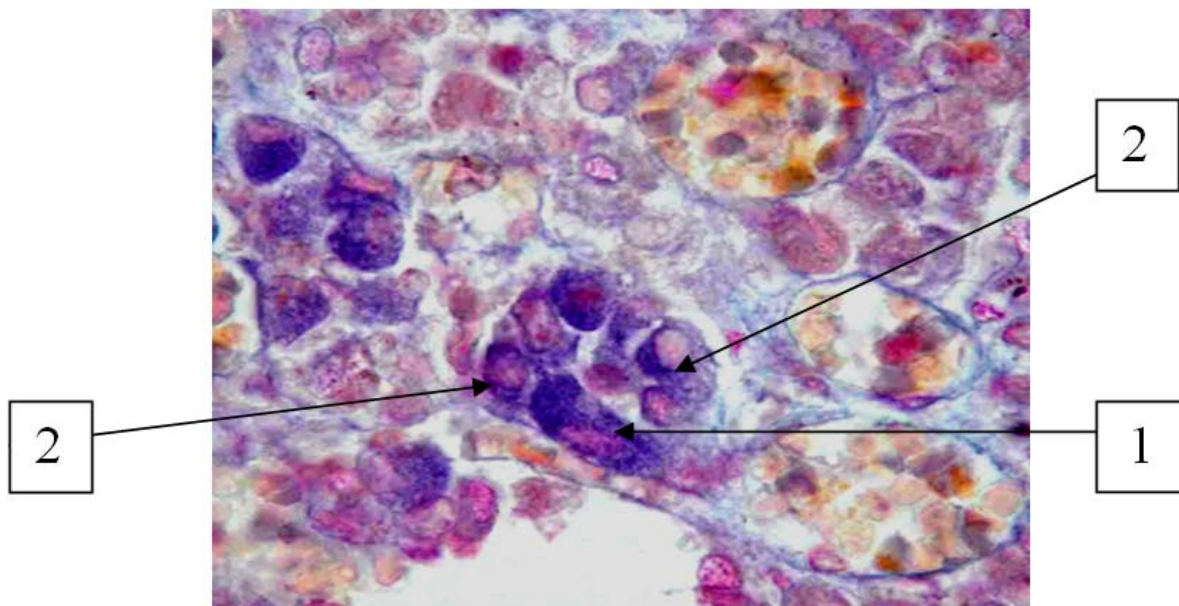


Рис. 1. Аденогипофиз белой крысы-самца репродуктивного периода контрольной группы. 1 – тиротропный эндокриноцит, 2 – гонадотропные эндокриноциты. Окраска по Маллори. $\times 162$. Объектив: Plan CN $\times 60/0,25^\infty/-/FN22$.

Количественные методы исследования позволяют объективно оценить морфофункциональное состояние изучаемых клеток и органов в норме, а также динамику изменения их строения в ответ на различные влияния на организм.

Диаметр и величина площади ядра является общеизвестным критерием интенсивности синтетических процессов в клетке, поскольку увеличение этого показателя происходит в связи с переходом компактного неактивного гетерохроматина в мелкодисперсный эухроматин, с которого идет считывание информации о строении синтезируемого вещества на молекулы РНК. Известно, что в зрелых дифференцированных клетках в условиях нормальной функциональной активности наблюдается определенное соотношение между объемами цитоплазмы и ядра – ядерно-цитоплазматическое соотношение (ЯЦС). Этот показатель в клетках различных тканей характеризуется своими величинами. При изменении функциональной активности показатель ядерно-цитоплазматического соотношения также изменяется. Поэтому определение этого показателя позволяет объективно судить о функциональном состоянии определенных клеток. Сопоставление данного показателя у экспериментальных и контрольных животных дает возможность оценить степень функциональной активности тиротропных эндокриноцитов аденогипофи-

за в условиях введения иммунофана.

Площадь ядер тиротропных эндокриноцитов аденогипофиза животных в контрольной группе в начале наблюдения (1 сутки) составляла $34,38 \pm 1,40$ мкм². В дальнейшем этот показатель увеличивался: через 90 суток он достигал $35,95 \pm 1,67$ мкм². Динамика ядерно-цитоплазматического соотношения имела аналогичную направленность с изменением площади ядер клеток. Динамика изменений площадей ядер и ядерно-цитоплазматического соотношения тиротропных эндокриноцитов в различные сроки после применения иммунофана представлена в таблице 1.

Диаметр ядер тиротропных эндокриноцитов крыс контрольной группы в среднем составляет $3,54 \pm 0,28$ мкм. Процентное соотношение клеток с ядрами различного диаметра животных контрольной и экспериментальных групп показано на рисунках 2-7. У контрольных животных преобладают тиротропные эндокриноциты с диаметрами ядер от 3,0 до 4,0 мкм, предположительно – клетки с умеренным уровнем функциональной активности.

Анализ гистограммы, представленной на рисунке 2 показывает, что у животных, выведенных из эксперимента через 1 сутки после введения иммунофана, преобладают клетки с умеренной степенью функциональной активности.

Таблица 1

Средние значения морфометрических показателей тиротропных эндокриноцитов аденогипофиза крыс-самцов репродуктивного возрастного периода контрольной группы и после введения имунофана в различные сроки эксперимента ($M \pm m$)

Группы	Сроки в сутках	Морфометрические показатели			Ядерно-цитоплазматическое соотношение
		Площадь ядра (мкм ²)	Площадь цитоплазмы (мкм ²)	Площадь клетки (мкм ²)	
Контроль	1	34,38±1,40	80,89±3,62	115,27±6,24	0,425±0,016
	7	35,66±1,76	81,79±3,46	117,45±5,98	0,435±0,014
	30	35,12±1,65	82,03±2,97	117,15±6,31	0,428±0,013
	60	35,72±1,88	82,73±3,72	118,45±6,23	0,431±0,015
	90	35,95±1,67	82,50±3,55	117,83±6,28	0,435±0,015
Введение имунофана	1	33,98±1,39	82,19±3,62	116,17±6,24	0,413±0,012
	7	37,26±1,32*	81,59±3,76*	118,85±5,42*	0,435±0,014*
	30	38,63±1,89*	78,21±3,11*	116,84±6,05*	0,493±0,016*
	60	37,71±1,88*	82,73±3,72*	120,44±6,23*	0,313±0,015*
	90	36,95±1,22*	82,50±3,63*	119,45±6,47*	0,309±0,013*

Примечание: * – отличия достоверны по сравнению с контролем ($P < 0,05$).

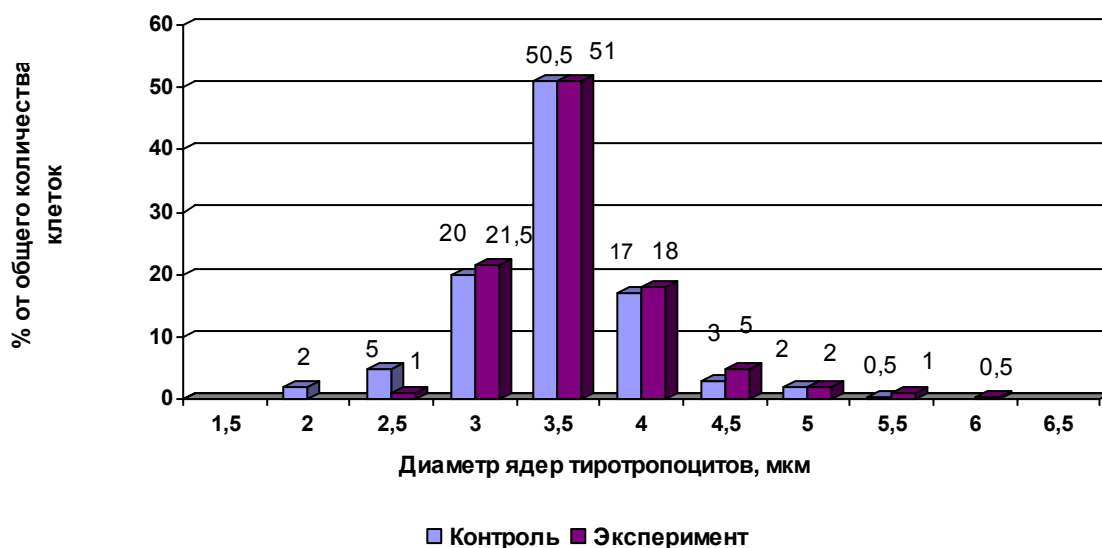


Рис. 2. Процентное соотношение тиротропных эндокриноцитов с различным диаметром ядер контрольных животных и через 1 сутки после введения имунофана.

Как видно на рисунках 3 и 4 у животных, выведенных из эксперимента через 7 и 15 суток после введения имунофана, выявляется увеличение количества клеток с более крупными ядрами – 4,0-4,5 мкм, т.е. клеток с более высоким уровнем функциональной активности.

Анализ гистограммы, представленной на рисунке 5, показывает, что среди тиротропных эндокриноцитов аденогипофиза изучаемой группы довольно большое процентное содержание занимают клетки с крупными ядрами (3,5-4,0 мкм). По сравнению с другими исследуемыми группами экспериментальных животных увеличено число мелких клеток с диаметром ядер 2,5 мкм – вероятно, это клетки, перешедшие в неак-

тивное состояние (стадию покоя секреторного цикла).

Как видно, гистограмма, отражающая процентное соотношение тиротропных эндокриноцитов с различным диаметром ядер белых крыс, выведенных из эксперимента через 60 суток, представленная на рисунке 6, имеет два пика: первый обусловлен наличием в дистальной части аденогипофиза данной экспериментальной группы большого количества клеток с диаметром ядер 2,5 мкм, т.е. тиротропных эндокриноцитов с признаками угнетения функций, второй – наличием значительного количества клеток с крупными ядрами диаметром 4,0-4,5 мкм – тиротропных эндокриноцитов с высоким уровнем функциональной активности.

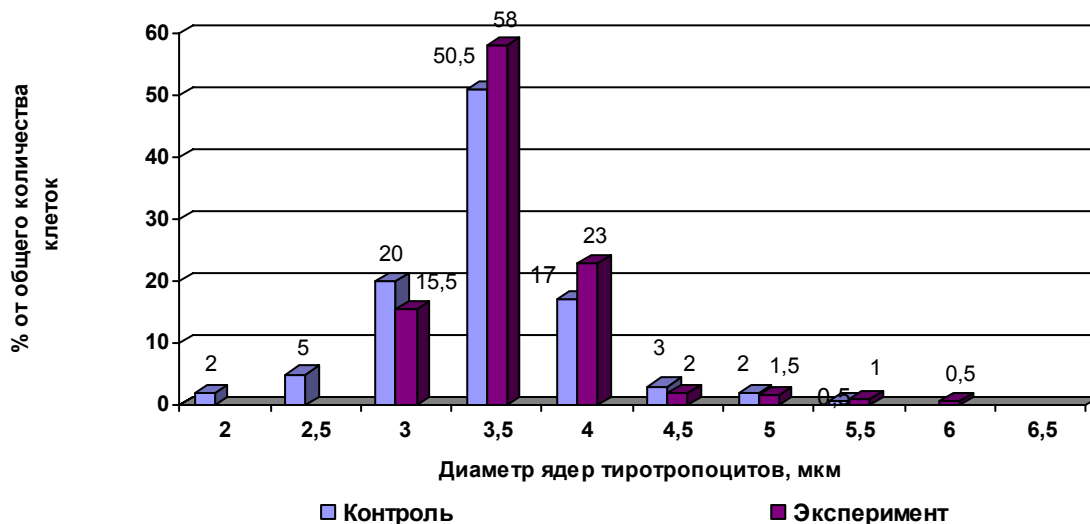


Рис. 3. Процентное соотношение тиротроцитов с различным диаметром ядер контрольных животных и через 7 суток после введения иммунофана.

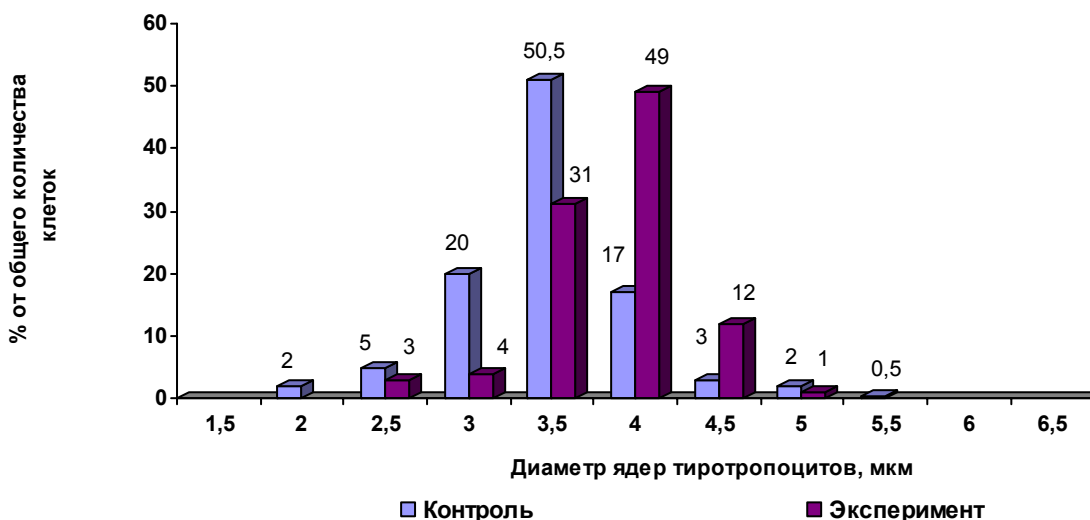


Рис. 4. Процентное соотношение тиротроцитов с различным диаметром ядер контрольных животных и через 15 суток после введения иммунофана.

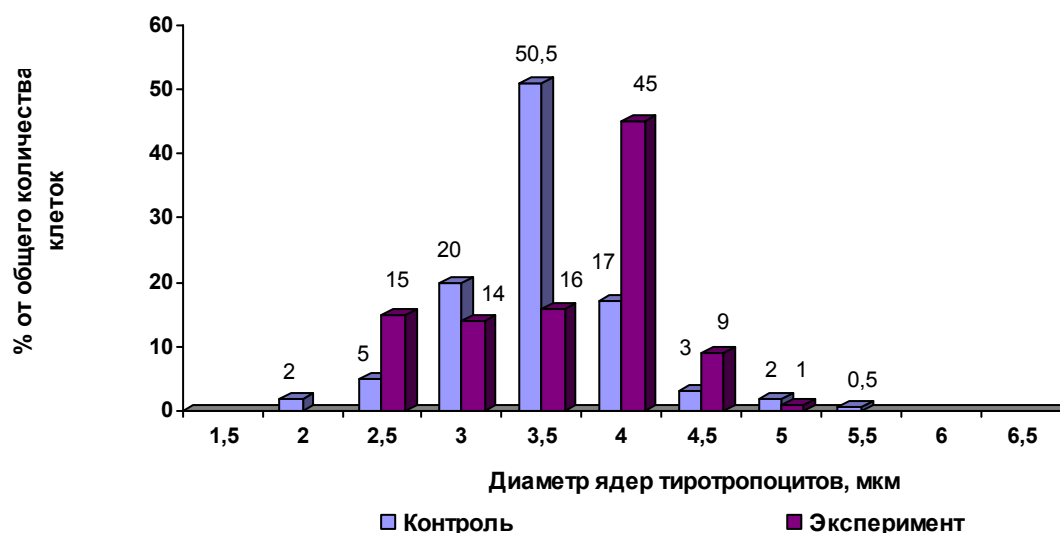


Рис. 5. Процентное соотношение тиротроцитов с различным диаметром ядер контрольных животных и через 30 суток после введения иммунофана.

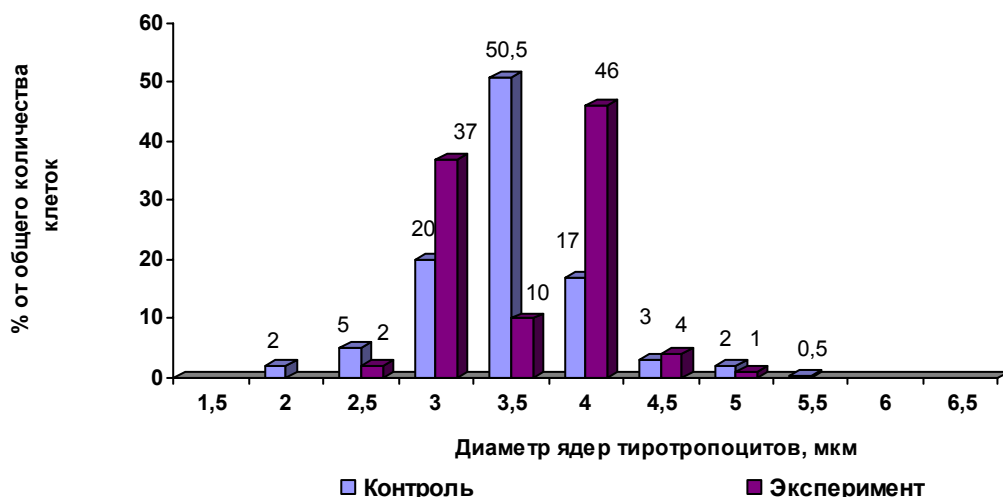


Рис. 6. Процентное соотношение тиротропцитов с различным диаметром ядер контрольных животных и через 60 суток после введения имунофана.

Гистограмма, представленная на рисунке 7, отражает наибольшее процентное содержание клеток с диаметром ядер 3,5-4,0 мкм – тиротроп-

ных эндокриноцитов с высоким уровнем функциональной активности.

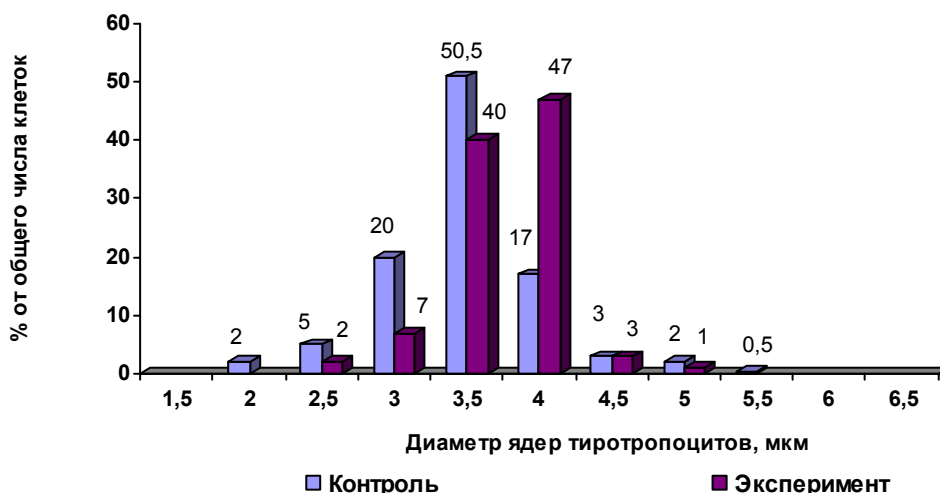


Рис. 7. Процентное соотношение тиротропцитов с различным диаметром ядер контрольных животных и через 90 суток после введения имунофана.

Выводы

1. В ответ на введение имунофана наблюдалось выраженное изменение строения и морфометрических показателей тиротропных эндокриноцитов аденогипофиза крыс репродуктивного периода, что свидетельствовало об их активной реакции на экзогенное воздействие.

2. Динамика изученных морфологических изменений, а также цито- и кариометрических параметров свидетельствовала о появлении признаков функциональной активности тиротропных эндокриноцитов аденогипофиза: достоверное увеличение показателей экспериментальных групп относительно контрольных данных было установлено начиная с 7-х суток после введения

препарата.

3. Полученные данные указывали на активную роль аденогипофиза в адаптации организма к экзогенным воздействиям, вызывая интерес к изучению реакции железы на введение имунофана в неполовозрелом возрасте, а также в периоде выраженных старческих изменений, что планируется осветить в дальнейших публикациях.

Перспективы дальнейших разработок

В дальнейшем планируется изучение морфометрических особенностей структурной организации внутриклеточных органелл эндокриноцитов аденогипофиза крыс контрольной группы и в различные сроки экспериментального воздействия.

Литературные источники

Гістологічна номенклатура. Міжнародні терміни з цитології та гістології людини / [під ред. Ю. Б. Чайковського, О. Д. Луцика]. – К. : Медицина, 2010. – 283 с.

Закон України «Про захист тварин від жорстокого поводження» від 21.02.2006, № 3447.

Каширина Н. К. Морфологический анализ ультраструктуры тиротропоцитов аденогипофиза в обычных условиях окружающей среды и при хронической свинцовой интоксикации / Н. К. Каширина, О. В. Рогозина // Український морфологічний альманах. – 2006. – Т. 4, № 1. – С. 78-81.

Кухар И. Д. Морфологическая реакция аденогипофиза на криодеструкцию кожи белых крыс в отдаленные сроки после воздействия // Вісник морфології. - 1998. - Т. 4, № 2. - С. 198-199.

Лебедев В. В. Имунофан – синтетический пептидный препарат нового поколения / В. В. Лебедев, В. И. Покровский // Вестник РАМН. – 1999. – № 4. – С. 56-61.

Овчаренко В. В. Комп'ютерна програма для морфометричних досліджень «Master of Morphology» / В. В. Овчаренко, В. В. Маврич // Свід. про реєстрацію авт. права на винахід № 9604, дата

реєстрації 19.03.2004.

Рогозина О. В. Ультраструктурные изменения тиротропоцитов при интоксикации свинцом / Рогозина О. В., Большаков С. А., Каширина Н. К. // Вісник морфології. – 2010. - № 1. – С. 73-76.

Рожков І. М. Ультраструктурні зміни тиротропів аденогіпофіза за умов тривалої інтоксикації організму нітратами // Вісник проблем біології і медицини. - 2005. - Т. 1. - С. 75-81.

Рожков І. М. Гістофізіологічний стан тиротропоцитів аденогіпофіза в умовах нітратної інтоксикації в різні періоди онтогенезу // Biomed. Biosoc. Anthropol. - 2004. - № 2. - Р. 207-209.

Сепиашвили Р. И. Функциональная система иммунного гомеостаза // Аллергология и иммунология. - 2003. - № 2. - С. 5-14.

Тыртышная Г. В. Взаимосвязь нарушений иммунной и эндокринной систем при аутоиммунной патологии / Тыртышная Г. В., Парахонский А. П. // Современные наукоемкие технологии. – 2007. – № 2. – С. 80-81.

Этические вопросы использования животных в учебной работе и научных исследованиях / [под ред. С. Д. Денисова]. - Белорусско-британский симпозиум, 16-18 окт. 1997 г. : тезисы докл. - Минск, 1998. – 140 с.

Бобришева І.В. Особливості структурної перебудови тиротропних ендокриноцитів аденогіпофіза після експериментальної імуностимуляції.

Резюме. Метою презентованого дослідження було встановити динаміку змін будови тиротропних ендокриноцитів аденогіпофіза білих лабораторних щурів репродуктивного періоду після введення імунофана в дозі 0,7 мг/кг маси тіла. Контролем служили тварини, які отримували 0,9% розчин натрію хлориду. Щурів виводили з експерименту на 1, 7, 15, 30, 60 і 90 діб спостереження. Проведене морфологічне і морфометричне дослідження з високою мірою вірогідності показало, що у відповідь на введення імуномодулятора імунофана спостерігається зміна будови, цитологічних і каріометричних параметрів тиротропних ендокриноцитів аденогіпофіза щурів репродуктивного періоду, що свідчить про їх активну реакцію на екзогенну дію. Динаміка зміни площ ядер, ядерно-цитоплазматичного співвідношення, а також процентного співвідношення тиротропних ендокриноцитів з різним діаметром ядер дистальної частини аденогіпофіза свідчить про появу ознак підвищення функціональної активності даних клітин аденогіпофіза: достовірне збільшення показників експериментальних груп відносно контрольних даних встановлене починаючи з 7-ї доби після введення препарату.

Ключові слова: щури, аденогіпофіз, тиротропні ендокриноцити, імунофан.