

Ю.А.Калініченко
Т.А.Сіротченко
А.О.Бобришева

ДЗ «Луганський державний
медичний університет»

Ключові слова: щури, м'який рафінований високосахарозний раціон, фундальний відділ шлунку, слизова оболонка шлунку, власні залози, екзокриноцити.

Надійшла: 16.10.2012

Прийнята: 18.11.2012

УДК 591.53:591.433

ВПЛИВ М'ЯКОГО РАФІНОВАНОГО ВИСОКОСАХАРОЗНОГО РАЦІОНУ НА МОРФОГЕНЕЗ СЛИЗОВОЇ ОБОЛОНКИ ШЛУНКУ ЩУРІВ

Дослідження проведено в рамках науково-дослідної роботи «Удосконалення профілактики та лікування стоматологічних захворювань у пацієнтів із захворюваннями шлунково-кишкового тракту та ендокринною патологією» (номер державної реєстрації 01010U000271).

Резюме. Стаття присвячена морфологічним змінам слизової оболонки шлунку щурів при тривалому вживанні високосахарозного рафінованого м'якого раціону. Об'єктом дослідження був фундальний відділ шлунку, ділянки стінки якого брали у щурів у різні періоди онтогенезу: пізній молочний, ювенільний та на початку репродуктивного періоду. Доведено, що відсутність механічної стимуляції за рахунок вживання диспергованої їжі та вплив високосахарозних рафінованих продуктів за досить короткий термін формують морфологічні зміни основних структурних компонентів слизової оболонки шлунку, а саме: скорочення довжини власних залоз, потоншення м'язової пластинки слизової оболонки шлунку, зменшення об'єму ядер і цитоплазми екзокриноцитів (парієтальні, головні та екзокриноцити, що розташовані в ямках, мукоцити) у експериментальних тварин. Постійне вживання високосахарозного рафінованого м'якого раціону може впливати на секрецію за рахунок зменшення кількості ферментативних одиниць та загального зниження функціональної активності слизової оболонки шлунку, бути провідним фактором формування хронічної патології.

Морфологія. – 2012. – Т. VI, № 4. – С. 53-57.

© Ю.А.Калініченко, Т.А.Сіротченко, А.О.Бобришева, 2012

Kalinichenko Yu.A., Sirotchenko T.A., Bobrysheva A.A. The soft refined high-saccharose ration effect on the morphological peculiarities of the gastric mucosa in rats.

Summary. Article presents the soft refined high-saccharose ration effect on the morphological peculiarities of the rat's gastric mucosa. Different areas of fundic part of stomach were materials of the experiment; the animals tagged were at different stages of ontogenesis (late milk period, juvenile and initial reproductive period). Established, that low mechanical stimulation and soft refined high-saccharose ration are formed the morphological peculiarities in rat's gastric mucosa: fundus glands restriction, muscularis mucosa thinning, diminution of exocrinocytes (parietal, basic and fossular, mucocytes) and diminution volumes of nuclei and cytoplasm in experimental animals. Overall the results show the inhibitory effect of the soft refined high-saccharose ration on the gastric secretion with diminution of enzymatic units, decreasing of mucosa functional activity, and forming of chronic diseases.

Key words: rats, soft refined high-saccharose ration, fundic part of stomach, gastric mucosa, fundus glands, exocrinocytes.

Вступ

В наш час світовою проблемою стали зміни в харчуванні дітей та підлітків, які найменшим чином відповідають їх біологічним потребам. В доповіді генерального директора ВООЗ М.Чен (2008) щодо стратегій удосконалення медико-санітарної допомоги визначено, що «...здоров'я є ключовою детермінантою і умовою економічного розвитку...» інвестиції в профілактику здоров'я є запорукою стабільності будь-якої держави. Програми сприяння здоровому режиму харчування та фізичній активності з метою попередження хвороб є найважливішим засобом збереження здоров'я сучасної дитячої популяції...

Неадекватний раціон харчування є одним з провідних факторів ризику формування багатьох хвороб у дорослому віці».

Окрім модифікації способів приготування їжі, сучасна людина змінила якісний і кількісний склад традиційного харчового раціону: зросло споживання рафінованого цукру (в 60-40 разів), солі (в 10 разів), насичених жирів (в 4 рази), продуктів із підвищеним вмістом холестерину (в 2 рази); значно зменшився вміст рослинних волокон, вітамінів і мікроелементів, поліненасичених жирних кислот у раціоні. Сучасні дослідження довели, що раціон будь-якої дитячої популяції в Європі є скомпроментованим за вмістом есенція-

льних макро- та мікроелементів, вітамінів та розбалансованим за співвідношенням протеїнів, жирів та вуглеводів (Anton M., 2006; Schmidt W., 2009).

Експериментально доведено, що тривале вживання механічно подрібнених продуктів негативно відбивається на стані травної системи експериментальних тварин (Санжапова А.Ф., 2008; Сич В.Ф., 2009), порушує засвоєння базових харчових інгредієнтів, сприяє розвитку патологічних процесів в травній системі та зниженню адаптаційно-компенсаторних можливостей організму в цілому (Ренслі Д. та співавт., 2010). Надм'яка консистенція їжі порушує фізіологічний термін перебування хімусу в відділах ШКТ, формує секреторні розлади (Шинкарик О.В., 2009).

В сучасній науковій літературі практично відсутні публікації, які були б присвячені впливу не тільки диспергованих, але й рафінованих високосахарозних продуктів харчування на морфогенез ШКТ, особливо на морфогенез слизової оболонки шлунку.

Метою дослідження було визначення впливу м'якого рафінованого високосахарозного раціону на стан слизової оболонки шлунку шурів в різні періоди онтогенезу.

Матеріали та методи

Експеримент проведений на 40 білих безпородних щурах, які на 21-й день постнатального онтогенезу були вільно розподілені на основну (ОГ – 20 тварин) і контрольну групи (КГ – 20 тварин). Тварини контрольної групи перебували у звичайних умовах на стандартному раціоні віварію. В групі дослідження застосували рафінований високосахарозний раціон (Терьошина Т.М., 2003). Забезпечувався вільний доступ до їжі і води у будь-який час доби, умови перебування тварин контрольної і основної груп були ідентичними.

Об'єктом дослідження був фундальний відділ шлунку, ділянки стінки якого брали у шурів обох груп (Западнюк І.П., 1983) в різні періоди онтогенезу: пізній молочний (21 доба), статево незрілий – ювенільний (60 діб), початок репродуктивного періоду – молодий вік (180 діб). Експериментальні дослідження проводились відповідно до вимог «Європейської конвенції про захист хребетних тварин, які використовуються в дослідницьких і інших наукових цілях» (Strasburg, 1986) та згідно Закону України «Про захист тварин від жорстокого відношення» (2009). Для гістологічного дослідження матеріал фіксували в 10% нейтральному формаліні і заливали в парафін. Поперечні зрізи стінки шлунку товщиною 5 мкм забарвлювали гематоксиліном і еозином. Морфометричне дослідження об'єктів проводили на комп'ютерному комплексі, до складу якого входять: мікроскоп Olympus BX-41, цифровий фотоапарат Olympus C 5050Z з

п'ятимегапксельною матрицею, персональний комп'ютер Athlon XP 2200+ Mh, DDR RAM 512 m, HDD 128 Gb, video: GeForce FX5200 128Mb, обладнаний платою відеозахоплення, з'єднаний з цифровою камерою за допомогою USB інтерфейсу та відеокабелю. Мікрофотографії отримували в декількох режимах збільшення: при об'єктиві Plan 4x ∞/-, Plan 10x x/0.25 та Plan 40x x/0.65 ∞/0.17.; використовували наближення об'єктива фотоапарата – Zoom 162. Для переведення піксельної системи координат у реальну використовували калібрувальний файл, за допомогою якого комп'ютерна програма видає розміри об'єктів у реальних величинах (мкм). Для отримання параметрів об'єктів одержані цифрові зображення завантажували в оригінальну комп'ютерну програму «Morpholog» (Овчаренко В.В., 2004).

У процесі вивчення гістологічних препаратів визначали довжину власних залоз; товщину слизової оболонки шлунку (СОШ) та товщину м'язової пластинки СОШ, щільність розташування власних залоз (ВЗ) на 1 мм², середню кількість епітеліальних клітин (ЕК) в залозі; середню кількість екзокриноцитів в шлунковій ямці (ЕШЯ); залозисто-ямково-клітинний індекс (ЕКІ) власних залоз; епітеліальну формулу власних залоз (частка головних та паріетальних екзокриноцитів і мукоцитів від загальної кількості ЕК); кількість ядер гладких міоцитів м'язової пластинки (ГМ МП) на стандартній площі зрізу (400 мкм²), площу перетину ядер екзокриноцитів; площу перетину ядер ГММП. Отримані морфометричні дані статистично обробляли із визначенням критерію значущості (Т) за Стьюдентом, рівень значущості p<0,05.

Результати та їх обговорення

Відомо, що розвиток і становлення структурно-функціональних одиниць фундальної частини шлунку – залоз та ямок, диференціювання залістистих клітин у шурів відбувається протягом 3 тижнів після народження. З 21-ї доби шури переходять на дефінітивне харчування, структура СОШ фундальної частини та спеціалізованих клітин стають майже ідентичними показниками дорослих тварин.

За результатами проведеного дослідження середня товщина слизової оболонки (СТСО) шлунку у 21-денних шурів складала 279,91±4,67 мкм, товщина м'язової пластинки СОШ – 7,53±0,20 мкм, середня довжина залоз (ДЗ) – 272,38±5,40 мкм.

В період з 21-ї по 60-у добу постнатального онтогенезу показник середньої довжини залоз слизової оболонки фундального відділу шлунку незначно зріс в контрольній і основній групах – до 419,08±8,91 мкм і 411,14±7,90 мкм, відповідно (p>0,05). Крім того, між 60-денними тваринами обох груп були відсутні відмінності між показниками площі перетину та об'єму ядер паріетальних (ПЕ), головних (ГЕ) та екзокриноцитів, що

розташовані в шлунковій ямці (ЯЕ), і мукоцитів (М), між кількістю ЕК та залозисто-ямково-

клітинним індексом (ЕІ) власних залоз (табл. 1).

Таблиця 1
Площа перетину ядер та цитоплазми екзокриноцитів слизової оболонки фундального відділу шлунка в контрольній та основній групах щурів

Структурні елементи СОШ	60-денні щурі, мкм ²		180-денні щурі, мкм ²	
	КГ	ОГ	КГ	ОГ
ЯЕ	18,32±0,49	17,85±0,70	19,43±0,85	14,31±1,31*
	26,84±2,13	25,72±0,85	30,46±0,72	28,54±0,85*
ПЕ	19,72±0,64	19,81±0,72	19,89±0,64	17,90±0,34*
	167,72±2,43	168,91±4,46	167,63±2,98	130,90±1,28*
ГЕ	10,35±0,43	10,44±1,28	10,74±0,64	9,37±1,28*
	50,52±0,85	50,48±0,85	50,91±4,05	41,11±1,50*
Мукоцити	10,27±0,64	10,31±0,64	10,05±0,85	7,28±1,15*
	17,47±1,92	18,49±0,94	18,53±1,07	15,46±0,85

Примітка: * - p<0,01.

Привертає увагу факт, що в період з 21-ї до 60-ї доби постнатального розвитку у тварин обох груп відбулось потовщення м'язової пластинки СОШ, але показники товщини МП СОШ в контрольній групі в 1,67 рази перевищували показники основної групи, p<0,01 (табл. 2).

В основі потовщення м'язової пластинки фундального відділу шлунку у тварин ОГ по відношенню до контрольних тварин була гіпертрофія і гіперплазія гладкої м'язової тканини, особливо циркулярного шару, на що вказують зміни об'єму ядер і цитоплазми, а також ядерно-цитоплазматичного індексу гладких міоцитів. В свою чергу, площа перетину ядер ГМ м'язової пластинки СОШ тварин ОГ була в 1,5 рази менша за аналогічні показники тварин з КГ (7,69±0,30 мкм² та 11,16±0,30 мкм², відповідно;

p<0,01).

Із скороченням довжини залоз СОШ у тварин ОГ також було взаємопов'язано зменшення (p<0,05) площі перетину, а також й відносного об'єму ядер і цитоплазми ПЕ, ГЕ, ЯЕ і мукоцитів (табл. 1). Важливим є те, що нефізіологічний раціон не впливав на показники вмісту клітин різних типів в межах залози та на залозисто-ямково-клітинний індекс власних залоз (p>0,05). Проте, у порівнянні із показниками КГ, у 180-денних щурів ОГ зросла щільність розташування залоз на 1 мм² (p<0,01). Нами визначено потовщення МП СОШ у щурів ОГ, яке було пов'язане із зменшенням (p<0,01) відносного об'єму (площі перетину) ядер і цитоплазми гладких міоцитів (табл. 2, рис. 1).

Таблиця 2
Морфометричні показники слизової оболонки фундального відділу шлунку основної та контрольної груп щурів

Показники	60-денні щурі		180-денні щурі	
	КГ	ОГ	КГ	ОГ
ДЗ, мкм	419,08±8,91	414,11±7,79	451,87±5,85	390,81±10,51*
ЕК, на 1 мм ³	133,5±1,3	136,3±2,3	110,60±1,13	134,0±1,5*
ЕК ВЗ	61,44±3,22	61,63±4,45	74,26±5,21	70,96±4,32
ЯЕ ШЯ	12,01±0,52	10,94±1,15	13,56±1,17	12,06±0,83
Епітеліальна формула	ПЕ – 7,9	ПЕ – 8,0	ПЕ – 8,3	ПЕ – 8,5
ГЗ, %	ГЕ – 15,6	ГЕ – 16,5	ГЕ – 16,3	ГЕ – 16,6
	М – 48,8	М – 49,5	М – 52,5	М – 55,1
ЕІ	5,12	5,65	5,50	5,90
Товщина МП, мкм	11,36±0,64	9,45±0,46	13,41±0,87	8,09±0,58*
Площа перетину ГМ МП, мкм ²	11,16±0,30	7,69±0,34	16,49±0,31	6,92±0,23*
Кількість ядер ГМ МП, 400 мкм ²	4,15±0,35	5,78±0,34	2,83±0,42	6,10±0,25*

Примітка: * - p<0,01

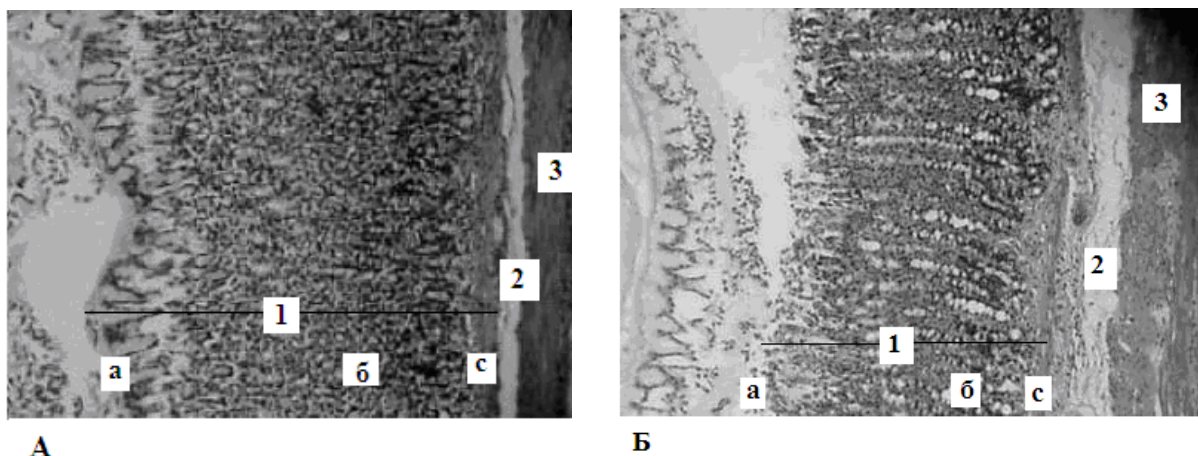


Рис. 1. Слизова оболонка шлунку 180-денних щурів контрольної (А) та основної (Б) груп. 1 – слизова оболонка: а – епітелій, б – власна пластинка слизової оболонки, с – м'язова пластинка слизової оболонки; 2 – підслизова основа; 3 – м'язова оболонка. Забарвлення гематоксиліном-еозином. $\times 100$.

Результати дослідження свідчать про те, що диспергована рафінована високосахарозна їжа вже до 180-ї доби онтогенезу формує помітні зміни розвитку найважливіших структур СОШ. В першу чергу, це відноситься до зменшення розмірів власних залоз шлунку, потоншення м'язової пластинки СОШ та змін її структурних елементів, що обумовлені гіпотрофією та значним зменшенням об'єму ядер і цитоплазми парієтальних, головних та екзокриноцитів, які розташовані в ямках, і мукоцитів.

Підсумок

В різні терміни постнатального періоду взаємовідносини між розмірами структурних елементів фундальних залоз СОШ щурів визначають ступінь адекватності їх системи травлення. Відсутність механічної стимуляції за рахунок вживання диспергової їжі та вплив високосахарозних рафінованих продуктів за досить короткий термін формують морфологічні зміни основних структурних компонентів слизової оболонки шлунку, а саме: скорочення довжини власних

залоз, потоншення м'язової пластинки СОШ, зменшення об'єму ядер і цитоплазми екзокриноцитів у експериментальних тварин.

Екстраполяція отриманих результатів надає нам можливість стверджувати, що одним з важливих факторів формування хронічної патології травного тракту у дітей та підлітків може бути нерациональне харчування. Постійне вживання високосахарозного рафінованого м'якого раціону може впливати на секрецію за рахунок зменшення кількості ферментативних одиниць та загального зниження функціональної активності слизової оболонки шлунку.

У зв'язку з цим є **перспективним** проведення подальших досліджень в напрямку вивчення морфологічних змін пілоричного відділу шлунку, а також інших відділів травного каналу на фоні тривалого вживання високосахарозного рафінованого м'якого раціону, як в період раннього, так і пізнього постнатального онтогенезу у експериментальних тварин.

Літературні джерела

Лабораторные животные. Разведение, содержание, использование в эксперименте / И. П. Западнюк, В. И. Западнюк, Е. А. Захария, Б. В. Западнюк. – К.: Вища школа, 1983. – 380 с.

Ренсли Д. Пища и пищевые добавки. Роль в профилактике заболеваний / Д. Ренсли, Дж. Доннелли, Н. Ри : [пер. с англ. М. О. Ильинова]. – М.: Мир, 2010. – 312 с.

Санжапова А. Ф. О развитии мышечных слоев стенки желудка белых крыс в постнатальном онтогенезе при питании исключительно диспергированной пищей / А. Ф. Санжапова, С. М. Напалкова // Морфологические ведомости. – 2008. – № 3. – С. 68-71.

Сыч В. Ф. Особенности морфологии стенки ободочной кишки белых крыс при потреблении диспергированной пищи / В. Ф. Сыч, Е. П. Дрожжина, Л. Д. Калачева // Морфологические ведомости. – 2009. – № 3,4. – С. 94-96.

Терьшина Т. П. Экспериментальное исследование токсичной дії та специфічної ефективності засобів для догляду за порожниною рота : [метод. рекомендації] / Т. П. Терьшина, А. П. Левицький. – К.: ДФЦ МОЗ України, 2003. – 123 с.

Хроніка ВООЗ і ЄРБ ВООЗ : новини, події, документи. Доповідь Генерального директора ВООЗ М. Чен // Східноєвропейський журнал громадського здоров'я. – 2008. – № 3. – С. 5-9.

Шинкарик О. В. Клинико-морфологические особенности хронических гастродуоденитов у детей и совершенствование методов лечения : автореф. дис. на соискание уч. степени канд. мед. наук : спец. 14.00.09 «Педиатрия» / О.В. Шинкарик. - Пермь, 2009. - 20 с.

Anton M. Chronic ingestion of a potential food contaminant induces gastrointestinal inflammation

in rats: role of nitric oxide and mast cells / M. Anton, V. Theodorou // Dig. Dis. Sci. – 2006. – Vol. 45, № 9. – P. 42-43.

Schmidt W. Cellular localization of cholecystokinin receptors as the molecular basis of the peripheral regulation of acid secretion / W. Schmidt, F. Schmitz // Pharmacol. Toxicol. – 2009. – Vol. 91, № 6. – P. 51-52.

Калиниченко Ю.А., Сиротченко Т.А., Бобрышева А.А. Влияние мягкого рафинированного высокосахарозного рациона на морфогенез слизистой оболочки желудка крыс.

Резюме. Статья посвящена морфологическим изменениям слизистой оболочки желудка крыс при длительном употреблении высокосахарозного рафинированного мягкого рациона. Объектом исследования был фундальный отдел желудка, участки стенки которого брали у крыс в разные периоды онтогенеза: поздний молочный, ювенильный и в начале репродуктивного периода. Доказано, что отсутствие механической стимуляции за счет употребления диспергированной пищи и влияние высокосахарозных рафинированных продуктов за достаточно короткий срок формируют морфологические изменения основных структурных компонентов слизистой оболочки желудка, а именно: сокращение длины собственных желез, истончение мышечной пластинки слизистой оболочки желудка, уменьшение объема ядер и цитоплазмы экзокриноцитов (париетальных, основных и экзокриноцитов, которые расположены в ямках, мукоцитов) у экспериментальных животных. Постоянное употребление высокосахарозного рафинированного мягкого рациона может влиять на желудочную секрецию за счет уменьшения количества ферментативных единиц и общего снижения функциональной активности слизистой оболочки желудка, быть ведущим фактором формирования хронической патологии.

Ключевые слова: крысы, мягкий рафинированный высокосахарозный рацион, фундальный отдел желудка, слизистая оболочка желудка, собственные железы, экзокриноциты.