

**Х.І.Струс**  
**А.М.Ященко**

Львівський національний медичний університет імені Данила Галицького

**Ключові слова:** гіпотироз, шкіра, волосся, сальні залози, лектин SNA, лектин WGA.

Надійшла: 14.10.2012  
Прийнята: 24.11.2012

УДК:611.773/.78-018:547.96]:616.441-008.64.]-019-08

## **СІАЛОГЛІКАНИ ПОХІДНИХ ШКІРИ ПОТОМСТВА ЩУРІВ НА 10-Й ДЕНЬ ПОСТНАТАЛЬНОГО РОЗВИТКУ НА ТЛІ ЕКСПЕРИМЕНТАЛЬНОГО ГІПОТИРОЗУ МАТЕРИНСЬКОГО ОРГАНІЗМУ, ІНДУКОВАНОГО МЕРКАЗОЛІЛОМ**

*Дослідження проведено у рамках науково-дослідних робіт «Лектинові маркери та цитоплазматичні сигнальні молекули у процесі клітинної диференціації і проліферації» (номер державної реєстрації 0700U00106), «Пошук нових препаратів лектинів із сировини Карпатського регіону та можливості їх застосування у біології та медицині» (номер державної реєстрації 0107U001048).*

**Резюме.** З використанням сіалоспецифічних лектинів WGA та SNA дослідити роль сіалогліканів в процесі диференціації структурних компонентів похідних шкіри на 10-й день постнатального розвитку у потомства контрольних та гіпотирозних самок. Експериментальний гіпотироз викликали введенням з їжею мерказолілу з розрахунку 5 мг/кг маси тіла. Кусочки шкіри з ділянки спини у потомства контрольних та дослідних самок фіксували у 4% нейтральному формаліні та заливали у парафін. Оглядові препарати товщиною 5-7 мкм фарбували гематоксилином та еозином. Для ідентифікації вуглеводних детермінант були використані кон'югати лектинів з пероксидазою хрому. Візуалізацію рецепторів лектинів здійснювали у системі 3'3'-діамінобензидину-Н<sub>2</sub>О<sub>2</sub>. Показано, що зниження інтенсивності метаболічних процесів на тлі гіпофункції щитоподібної залози материнського організму, супроводжується сповільненням морфогенезу та незначним зниженням експресії сіалогліканів, що відіграють роль сигнальних молекул і впливають на процеси росту та диференціацію структурних компонентів похідних шкіри.

**Морфологія.** – 2012. – Т. VI, № 4. – С. 83-89.  
© Х.І.Струс, А.М.Ященко, 2012

**Strus Kh.I., Yashchenko A.M. Sialoglycans of skin derivatives of rat offspring on the 10<sup>th</sup> postnatal day of development at the background of experimental mercazolil-induced hypothyrosis of maternal organism.**

**Summary.** With the use of sialo-specific lectins WGA and SNA, to investigate the role of sialoglycans in differentiation of structural components of skin derivatives in the offspring of control and hypothyrotic rats on the 10<sup>th</sup> postnatal day of development. Hypothyrosis was modeled by introduced with food mercazolil (5 mg/kg of body weight). Sliced skin taken from the back of offspring of control and hypothyrotic females were fixed in 4% neutral formalin and embedded in paraffin. Preparations 5-7 μm thick were stained with hematoxylin and eosin to study their general morphology. Lectin conjugates with horseradish peroxidase were used to identify carbohydrate determinants. Lectin receptors were visualized in the system 3'3'-diaminobenzidin-H<sub>2</sub>O<sub>2</sub>. Reduced activity of metabolic processes at the background of thyroid hypofunction in the maternal organism was noticed to be associated with reduced morphogenesis as well as slight decrease of the expression of sialoglycans that act as signal molecules and influencing growth processes and differentiation of structural components of skin derivatives.

**Key words:** hypothyroidism, skin, hair, sebaceous gland, lectin SNA, lectin WGA.

### **Вступ**

Лектини, завдяки селективному (вибірковому) зв'язуванню з вуглеводними залишками, визнано найбільш інформативними молекулярними зондами, що дозволяють проводити ідентифікацію глікокон'югатів та вивчати динаміку їх експресії на клітинних мембранах (Волошин НА., Пащенко

С.Н., 2004; Sharon N., 2007; Бернік Н.В. та співавт., 2010; Roth J., 2011). Принцип лектин-рецепторної взаємодії ґрунтується на комплементарності активного центру лектину і доступного для зв'язування з ним (як правило, термінального) моно- чи дисахаридного залишку глікокон'югата: афінність, або ступінь спорідненості,

визначається кількістю місць взаємного прикріплення вуглеводної детермінанти до активного центру лектину (Луцик О.Д., Бенкстон П.В., 1997). Вуглеводні детермінанти, які входять до складу гліколіпідів та глікопротеїнів клітин людини і тварин, відіграють ключову роль у процесах морфогенезу, забезпечуючи міжклітинні та клітинно-матриксні взаємодії. Зміна вуглеводного репертуару клітинної мембрани може призвести до незворотних наслідків в ембріогенезі, до розвитку лізосомальних хвороб чи малігнізації у постнатальному періоді (Sharon N., 2007; Бернік Н.В. та співавт., 2010; Roth J., 2011). Визначення експресії вуглеводних детермінант на клітинних мембранах дозволяє робити висновок про інтенсивність процесів морфогенезу (Varki A., 2007; Табачнюк Н.В. та співавт., 2010).

За даними S.A. Brooks та A. Harris (2006) сіалові кислоти в основному, локалізуються у термінальній позиції олігосахаридів на поверхні клітин, виконують важливі біохімічні функції і задіяні в клітинній адгезії, русі та імуногенетиці. У доступній для нас науковій літературі не вдалося віднайти даних про вплив гіпотирозу материнського організму на процеси морфогенезу похідних шкіри потомства та роль вуглеводних детермінант, в тому числі сіалових кислот, у процесах диференціації дериватів шкіри і тому нами запропоноване дане дослідження.

#### **Мета**

Дослідити роль сіалогліканів в процесі диференціації структурних компонентів похідних шкіри у потомства контрольних та гіпотирозних самок на 10-й день постнатального розвитку з використанням лектинів.

#### **Матеріали та методи**

Досліди проводили на 20 самках лінії Вістар, які були розділені на дві групи: перша – контрольна (10), друга – дослідна (10), масою 180-200 г, від яких отримали потомство у кількості 25 та 30 відповідно. Тварини утримувались у стандартних умовах віварію з дотриманням санітарно-гігієнічних норм та раціону харчування. Експериментальний гіпотироз викликали згодуюванням з їжею мерказолілу (Здоров'я, Харків) з розрахунку 5 мг/кг маси тіла. Після другого тижня експерименту самок підсаджували до самців. Кусочки шкіри з ділянки спини у потомства контрольних та дослідних самок на 10-й день постнатального розвитку фіксували у 4%-му нейтральному формаліні та зливали у парафін. Контроль функції щитоподібної залози самок здійснювали шляхом вивчення морфології щитоподібних залоз після забарвлення препаратів гематоксиліном та еозином та визначенням гормонів Т<sub>3</sub> та Т<sub>4</sub> у сироватці крові радіологічним методом з допомогою стандартних наборів у радіоізотопній лабораторії обласної клінічної лікарні. Методом лектин-пероксидазної техніки з використанням двох сіалоспецифічних лектинів, ви-

готовлених у лабораторії «Лектинотест» Львівського національного медичного університету імені Данила Галицького (Антонюк В.О., 2005): лектин зародків пшениці (*Triticum vulgare*-WGA), специфічний до  $\alpha$ NAcDGlсNAN та лектин бузини чорної (*Sambucus nigra*-SNA), специфічний до Neu 5Ac( $\alpha$ 2-6)Gal/NacGal вивчали сіалоглікани похідних шкіри щурів на 10-й день постнатального розвитку в нормі та на тлі гіпотирозу материнського організму. Візуалізацію рецепторів лектинів проводили у системі 3'3'-діамінобензидину тетрагідрохлориду в присутності H<sub>2</sub>O<sub>2</sub> (Луцик А.Д. і соавт., 1989). Для контролю специфічності гістохімічних реакцій було використано: 1) виключення лектин-пероксидазних кон'югатів з протоколу зафарбування; 2) перед нанесенням розчину лектину, з метою окислення вуглеводних детермінант глікополімерів, проводили преінкубацію гістологічних зрізів 60 хв у 1 % НІО<sub>4</sub> (Reanal, Budapest, Hungary). У першому випадку результати гістохімічної реакції були цілковито негативними, у другому – істотно редуковані. Окрім вищезначеного, в якості своєрідного контролю специфічності реакції служило негативне забарвлення окремих клітинних компартментів на тлі лектино-реактивних структур. На зрізах товщиною 5-7 мкм зафарбованих гематоксиліном та еозином вивчали загальну морфологію похідних шкіри. Перегляд гістологічних препаратів здійснювали з використанням мікроскопа ZEISS 470600-9901.

#### **Результати та їх обговорення**

У самок щурів дослідної групи макроскопічно щитоподібні залози збільшувалися у 2-3 рази в порівнянні з контрольної групою, мікроскопічно – тиріодні фолікули набували неправильної складчастої форми, не містили колоїду або ж він був присутній у малих кількостях, кубічний тиріодний епітелій контрольної групи (рис. 1А) набував циліндричної форми у досліді (рис. 1Б), виявлялися гіперплазія тироцитів та різка гіперемія органа. Аналогічні результати морфології щитоподібної залози в нормі та при експериментальному гіпотирозі індукованого введенням мерказолілу (5мг/кг) спостерігали (Луцик С.О., Яценко А.М., 2012). У попередніх дослідженнях проведених нами (Прейма Х.І., Яценко А.М., 2009) показано, що гіпотироз також супроводжувався зміною рівня тиріодних гормонів у сироватці крові дослідних самок (Т<sub>3</sub> від 1,16±0,11 нмоль/л до 1,04±0,13 нмоль/л, p<0,01; та Т<sub>4</sub> від 50,0±3,39 нмоль/л до 40,67±3,6 нмоль/л, p<0,01).

У потомства щурів контрольної групи на межі сосочкового та сітчастого шару дерми шкіри на 10-й день постнатального розвитку виявляються сальні залози, протоки яких відкриваються у волосяну лійку, кінцеві яких секреторні відділи утворені себоцитами овально-округлої форми з оксифільною цитоплазмою. Ядра себоцитів з ексцентричною локалізацією, витягнутої форми,

зафарбовані інтенсивно базофільно (рис. 2В).

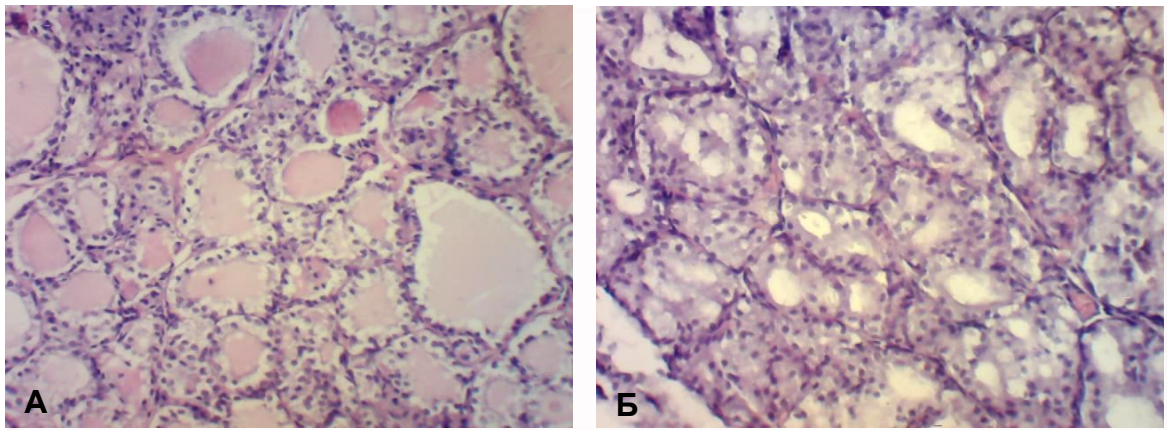


Рис. 1. Щитоподібна залоза. Забарвлення гематоксиліном та еозином. А – контрольна група.  $\times 150$ . Б – дослідна група (після згодування мерказолілу).  $\times 150$ .

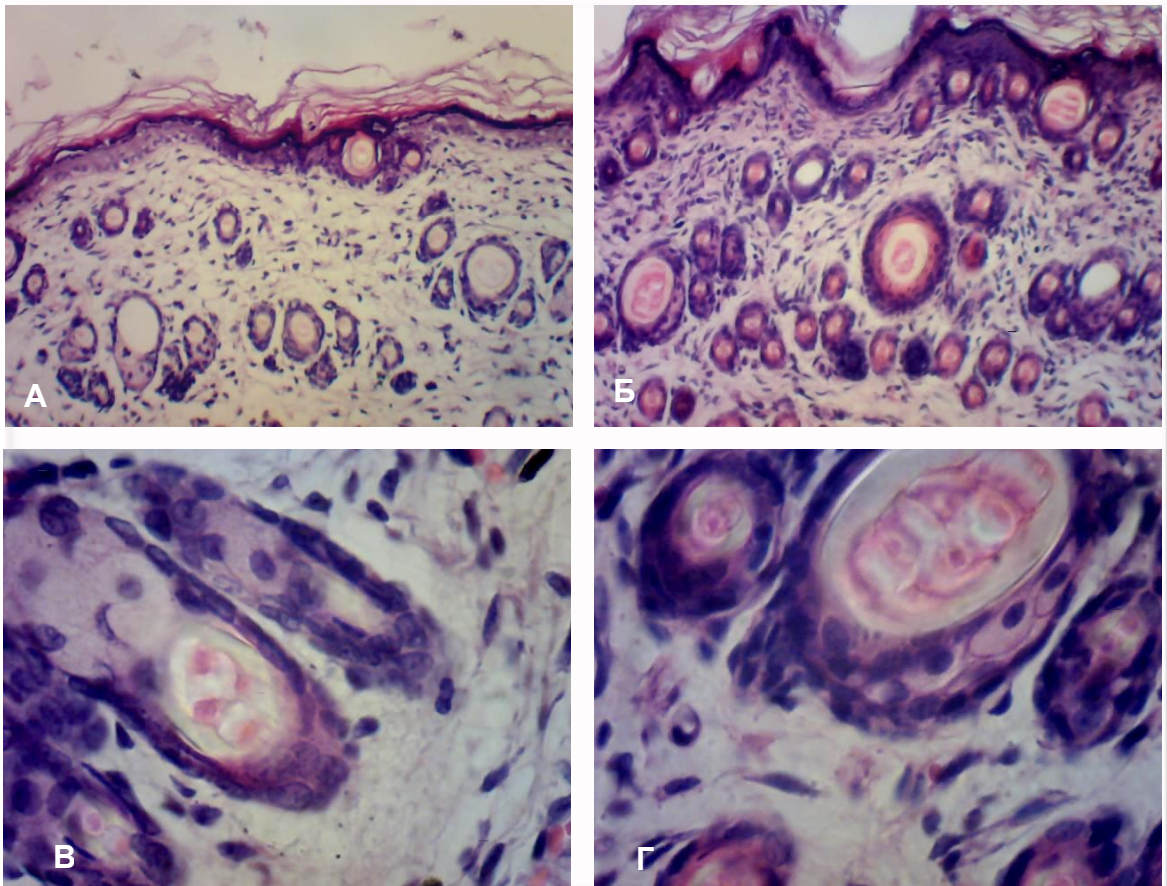


Рис. 2. Шкіра щура на 10-й день постнатального розвитку. Забарвлення гематоксиліном та еозином. А – волосяні фолікули потомства щурів контрольної групи.  $\times 300$ . Б – волосяні фолікули потомства гіпотирозних самок.  $\times 300$ . В – волосяний фолікул та сальна залоза потомства контрольних тварин.  $\times 600$ . Г – волосяний фолікул та сальна залоза потомства дослідних тварин.  $\times 600$ .

Між гіподермою та сітчастим шаром дерми зосереджена велика кількість волосяних фолікулів, які мають різний діаметр (рис. 2А). Відомо, що волосся щурів диференціюється на два типи – покривне «guard hair» та пушкове «underhair»

(Krinke G., 2010 ). Корінь покривного волосся «guard hair» на даний період розвитку побудований з мозкової, кіркової речовини та кутикули (рис. 2А, В). Мозкова речовина фарбується оксифільно, розташована в центрі, складається з

двох-трьох рядів частково зроговілих клітин полігональної форми з витягнутими ущільненими ядрами, з гранулами трихогіаліну. Кіркова речовина, у вигляді плоских рогових лусочок з наявністю у цитоплазмі гранул твердого кератину та пухирців повітря (рис. 2В). За даними В.Forslind та R.Albano (2003) твердий кератин фарбується оксифільно, на відміну від м'якого кератину, зерна якого розташовуються у зернистому шарі епідермісу, для яких характерна базофілія. Кутикула – один шар незафарбованих клітин. Прав-

доподібно, на 10-й день волосся щура має типову будову, як у статевозрілих шурів.

У потомства щурів дослідної групи у дермі відмітили більшу кількість волоссяних фолікулів меншого діаметру, в яких не диференціювалася мозкова речовина (рис. 2Б). Корінь волосся великого діаметру має подібну будову, як у контрольних тварин, і утворений мозковою, кірковою речовиною та кутикулою (рис. 2Г).

Результати лектиногістохімічних досліджень представлені у таблиці 1.

Таблиця 1  
Експонування рецепторів лектинів WGA та SNA у похідних шкіри потомства контрольних та дослідних самок щурів на 10-й день постнатального розвитку

Лектин	Похідні шкіри			
	Сальні залози		Волосся	
	WGA $\beta$ -D-GlcNAc, NANA	SNA Neu 5Ac( $\alpha$ 2-6) Gal/NacGal	WGA $\beta$ -D-GlcNAc, NANA	SNA Neu 5Ac( $\alpha$ 2-6) Gal/NacGal
10 день контроль	+++	+	ЗП +++ ВП + МР +++	ЗП +++ МР ++
10 день дослід	++	+	ЗП ++ ВП + МР +++	ЗП ++ МР +

Скорочення: ЗП – зовнішня епітеліальна піхва; ВП – внутрішня епітеліальна піхва; МР – мозкова речовина волоса.

**Лектин SNA.** У сальних залозах шкіри щурів контрольної групи на 10-й день постнатального розвитку відмічено експонування рецепторів лектину SNA в основому на поверхні себоцитів (рис. 3Д). У волоссі термінальні олігосахариди у вигляді Neu 5Ac( $\alpha$ 2-6)Gal/NacGal ідентифікували у складі мозкової речовини і зовнішньої епітеліальної піхви (рис. 3А, В, Д). Менш інтенсивну експресію цього лектину у вищезгаданих структурних компонентах похідних шкіри виявили у тварин дослідної групи (рис. 3Б, Г, Е). Враховуючи те, що пухлинний ріст та злаякісна трансформація часто супроводжується змінами у ступені сIALізації та типах зв'язку сіалових кислот на поверхні пухлинних клітин (Brooks S.A., Harris A., 2006), знижене експонування рецепторів сіалоспецифічного лектину SNA ідентифікується із порушенням метаболічних процесів обумовлених гіпотирозом материнського організму і сповільнює інтенсивність процесів диференціації.

**Лектин WGA.** Вуглеводні детермінанти  $\beta$ -D-GlcNAc, NANA асоційовані з базальною мембраною кінцевих секреторних відділів сальних залоз і поверхнею себоцитів у тварин контрольної групи (рис. 4В) на тлі дещо зниженої інтенсивності зв'язування рецепторів цього лектину з аналогічними компонентами залоз у тварин дослідної групи (рис. 4Г). У волоссяних фолікулах

різного діаметру, на різних рівнях ідентифікувалися рецептори лектину WGA з деякою відмінністю. У корені волосся меншого діаметру мозкова речовина відсутня. WGA-позитивними були також клітини зовнішньої волоссяної піхви, тоді як у волосках більшого діаметру чітко ідентифікували кіркову та мозкову речовину і компоненти волоссяного фолікула. У тварин контрольної групи в покривному волоссі відмічена експресія рецепторів WGA у мозковій речовині, кутикулі, зовнішній епідермальній піхві (рис. 4А). Натомість у досліді кутикула диференціювалася нечітко, з ледь помітною експресією рецепторів цього лектину (рис. 4Б).

Згідно А.В. Brooks та А. Harris (2006) сіалові кислоти, в основному, локалізуються у термінальній позиції олігосахаридів на поверхні клітин і виконують важливі біохімічні функції та задіяні в клітинній адгезії, русі та імуногенетиці. Виявлена нами нижча експресія лектину SNA у структурних компонентах похідних шкіри в нормі, ніж WGA, може розцінюватися, як маскування сіалових кислот NAcGlc.

Модифікація експресії сіалогліканів, які виступають у ролі сигнальних молекул у процесі міжклітинної взаємодії, задіяні у русі та виконують важливі біохімічні функції, свідчить про зниження диференціації та сповільнення процесів росту.

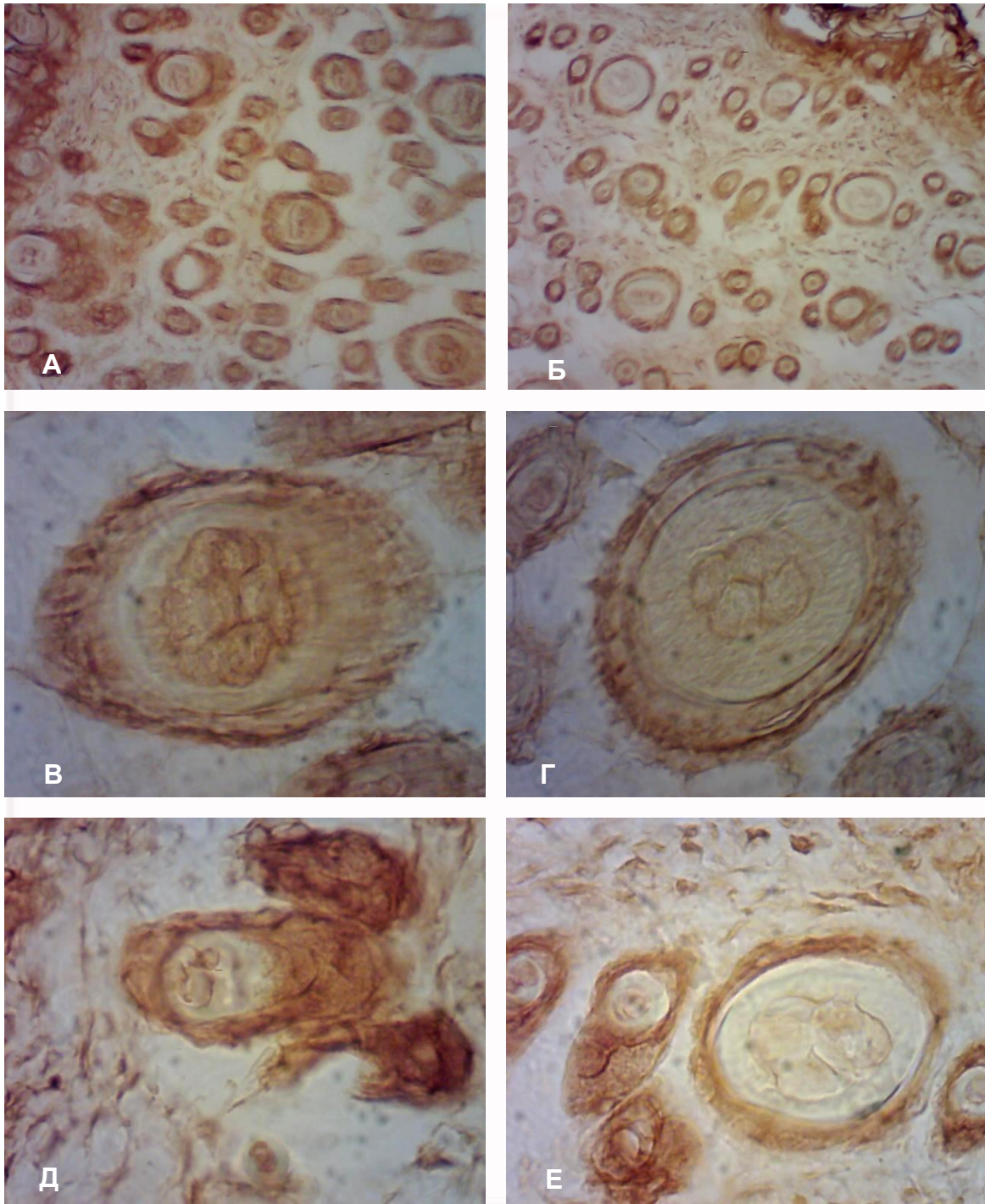


Рис. 3. Експресія рецепторів лектину SNA у похідних шкіри на 10-й день постнатального розвитку. А – волосяні фолікули потомства щурів контрольної групи.  $\times 300$ . Б – волосяні фолікули потомства гіпотирозних самок.  $\times 300$ . В – рецептори лектину SNA у зовнішній епітеліальній піхві та мозковій речовині кореня волоса у потомства щурів контрольної групи.  $\times 600$ . Г – зниження експресії рецепторів лектину SNA у мозковій речовині кореня волоса потомства гіпотирозних самок.  $\times 600$ . Д – зв'язування рецепторів лектину SNA з поверхнею себоцитів сальних залоз потомства щурів контрольної групи.  $\times 600$ . Е – незначне зниження експресії рецепторів лектину SNA з поверхнею себоцитів сальних залоз потомства гіпотирозних самок.  $\times 600$ .

У щурів із зниженою функцією щитоподібної залози (тиреоїдектомія) виявляється сповільнення росту та прорідження волосся через 12 тижнів після операції (Tsujiо M. et al., 2008). Багато волосяних фолікулів знаходилися у фазі

телогена: цибулини і сосочки піддавалися інволюції. Такі зміни, як зниження активності проліферації клітин у волосяних фолікулах щурів ці автори пов'язують з нестачею гормонів щитоподібної залози.

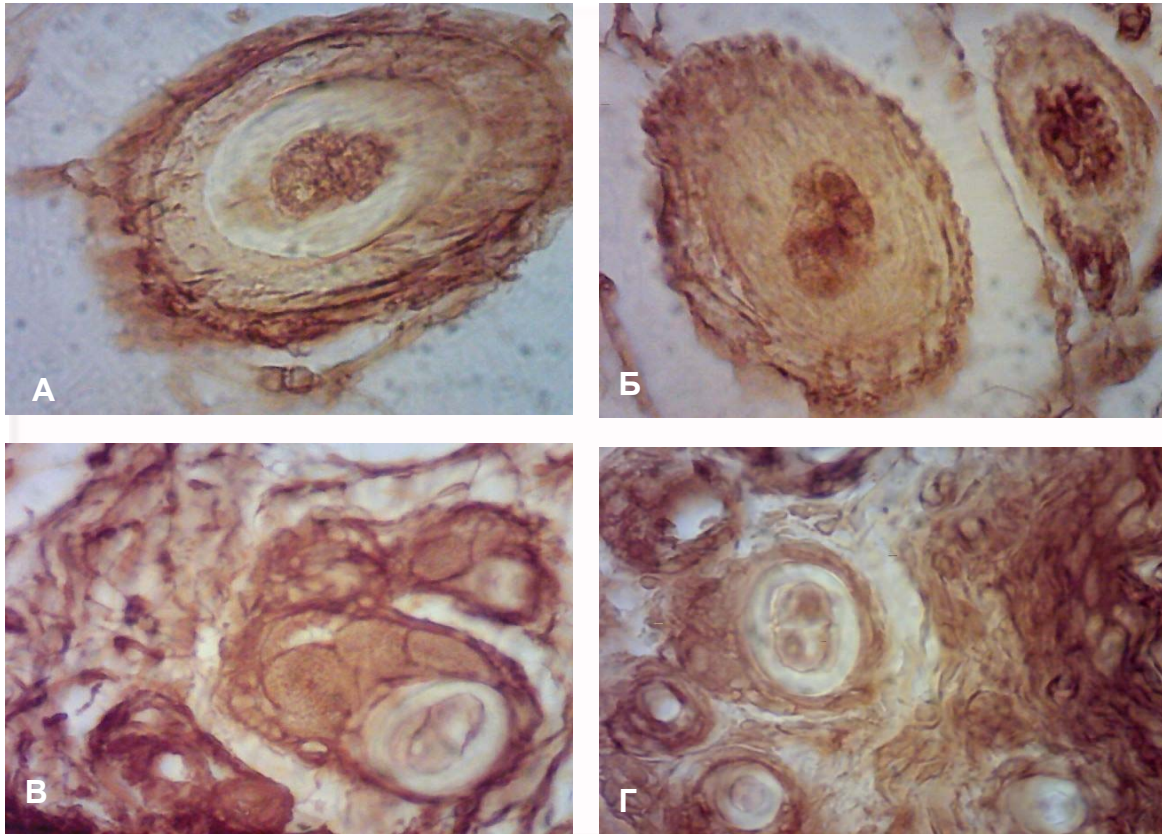


Рис. 4. Експресія рецепторів лектину WGA у похідних шкіри на 10-й день постнатального розвитку. А – експресія рецепторів лектину WGA у мозковій речовині кореня волоса щурів контрольної групи. ×600. Б – слабка експресія рецепторів лектину WGA у кутикулі кореня волоса дослідних тварин. ×600. В – рецептори лектину WGA на поверхні себоцитів та у базальній мембрані кінцевих секреторних відділів сальних залоз потомства щурів контрольної групи. ×600. Г – зменшення інтенсивності зв'язування у себоцитах сальних залоз тварин дослідної групи. ×600.

М. Ishii із колегами (2001) виявив, що волосяні фолікули інших ссавців (котів) містять значну кількість складних вуглеводів з різними залишками сахаридів (альфа-D-маннози, бета-D-глюкози, альфа-L-фукози, бета-N-ацетил-D-глюкозаміну). За змінами у розподілі залишків сіалогліканів ці дослідники встановили, що процеси диференціації клітин припиняються, в першу чергу, у шарах Гекслі та Генле, а потім у мозковій речовині волоса. Наші результати досліджень дещо подібні на вищеписані дослідження. Таким чином, на тлі гіпотирозу материнського організму ми констатували зниження експресії сіалогліканів у структурних компонентах похідних шкіри, що може бути одним з патогенетичних механізмів виникнення захворювань шкіри та її похідних.

#### Підсумок

Зниження інтенсивності метаболічних процесів на тлі гіпофункції щитоподібної залози материнського організму супроводжується сповільненням морфогенезу та незначним зниженням експресії сіалогліканів, що відіграють роль сигнальних молекул і впливають на процеси росту та диференціацію структурних компонентів похідних шкіри.

#### Перспективи подальших розробок

У перспективі планується морфометричне дослідження волосяних фолікулів та застосування більш широкої панелі лектинів для дослідження компонентів шкіри на різних стадіях онтогенезу в нормі та на тлі експериментального гіпотирозу материнського організму.

#### Літературні джерела

Антонюк В. О. Лектини та їх сировинні джерела / В. О. Антонюк. – Львів : Кварт, 2005. – 554 с.

Бернік Н. В. Морфологія людини і лектино-

гістохімія / Н. В. Бернік, І. Ю. Олійник, Л. П. Лаврів // Клінічна та експериментальна патологія. - 2010. – Т. 9, № 3. – С. 138-143.

Волошин Н. А. Роль лектинов в діагностиці и лече-

нии злокачественных новообразований / Н. А. Волошин, С. Н. Пашенко // Запорожский медицинский журнал. – 2004. – № 3. – С. 93-96.

Луцик А. Д. Лектины в гистохимии / А. Д. Луцик, Е. С. Детюк, М. Д. Луцик : [под ред. Е. Н. Панасюка]. – Львов : Вища школа, 1989. – 144 с.

Луцик О. Д. Гетерогенність деяких клітинних популяцій щура, виявлена методами лектиногістохімії / О. Д. Луцик, П. В. Бенкстон // Acta Med. Leopold. – 1997. – Т. 3, № 1-2. – С. 70-79.

Луцик С. О. Експериментальний гіпотирозидизм обумовлює посилене експонування вуглеводних детермінант  $\alpha$ LFuc,  $\beta$ DGal та DGalNAc у надниркових залозах щурів / С. О. Луцик, А. М. Яценко // Світ медицини та біології. – 2012. – № 2. – С. 123 – 127.

Прейма Х. І. Роль глікокон'югатів у процесах морфогенезу шкіри потомства на тлі гіпотирозу материнського організму / Х. І. Прейма, А. М. Яценко // Буковинський медичний вісник. – 2009. – № 4. – С. 232-236.

Табачнюк Н. В. Лектиногістохімічні дослідження та ембріогенез / Н. В. Табачнюк, І. Ю. Олійник, Л. П. Лаврів // Клінічна анатомія та оперативна хірургія. – 2010. – Т. 9, № 3. – С. 95-

100.

Brooks S. A. Breast cancer research protocols (methods in molecular medicine) / A. B. Susan, A. Harris. – NJ : Humana Press, 2006. – 517 p.

Forslind B. Skin, hair, and nails / B. Forslind, R. Albano. – CRC Press, 2003. – 469 p.

Ishii M. Lectin histochemistry of glycoconjugates in the hair follicle and hair / M. Ishii, A. Tsukise, W. Meyer // Ann. Anat. – 2001. – Vol. 183, № 5. – P. 449-458.

Krinke G. The laboratory rat / Georg Krinke. – London : Academic Press, 2000. – 756 p.

Roth J. Lectins for histochemical demonstration of glycans / J. Roth // Histochem. Cell. Biol. – 2011. – Vol. 136. – P. 117-130.

Sharon N. Lectins : carbohydrate-specific reagents and biological recognition molecules / N. Sharon // J. Biol. Chem. – 2007. – Vol. 282. – P. 2753-2764.

Skin morphology of thyroidectomized rats / M. Tsujio, K. Yoshioka, M. Satoh [et al.] // Vet. Pathol. – 2008. – Vol. 45, № 4. – P. 505-511.

Varki A. Glycan-based interactions involving vertebrate sialic-acid-recognizing proteins / A. Varki // Nature. – 2007. – Vol. 446. – P. 1023-1029.

**Струс Х.И., Яценко А.М. Сиалогликаны производных кожи потомства крыс на 10-й день постнатального развития на фоне экспериментального гипотироза материнского организма, индуцированного мерказолилом.**

**Резюме.** С использованием сиалоспецифических лектинов WGA и SNA исследовать роль сиалогликанов в процессе дифференциации структурных компонентов производных кожи на 10-й день постнатального развития у потомства контрольных и гипотирозных самок. Экспериментальный гипотироз индуцировали введением с пищей мерказолила из расчета 5 мг/кг массы тела. Кусочки кожи с области спины у потомства контрольных и опытных самок фиксировали в 4% нейтральном формалине и заливали в парафин. Обзорные препараты толщиной 5-7 мкм окрашивали гематоксилином и эозином. Для идентификации углеводных детерминант были использованы конъюгаты лектинов с пероксидазой хрена. Визуализацию рецепторов лектинов осуществляли в системе 3'3-диаминобензидину- $H_2O_2$ . Показано, что снижение интенсивности метаболических процессов на фоне гипофункции щитовидной железы материнского организма сопровождается замедлением морфогенеза и незначительным снижением экспрессии сиалогликанов, которые играют роль сигнальных молекул и влияют на процессы роста и дифференциации структурных компонентов производных кожи.

**Ключевые слова:** гипотироз, кожа, волосы, сальные железы, лектин SNA, лектин WGA.