

І.Я.Дзюбановський
Т.В.Романюк
А.Я.Господарський
О.І.Слободянюк
А.Є.Бурак

ДВНЗ «Тернопільський державний медичний університет імені І.Я.Горбачевського», Тернопіль

Ключові слова: синдром портальної гіпертензії, діагностичні критерії, фібротест, актітест, протеїн L-FABP.

Надійшла: 16.09.2013
Прийнята: 18.10.2013

УДК: 616.36 – 018 – 06:616.149 – 008.341.1

ДОСЛІДЖЕННЯ ГІСТОЛОГІЧНОЇ ТА НЕКРОЗАПАЛЬНОЇ АКТИВНОСТІ ПЕЧІНКИ У ФОРМУВАННІ СИНДРОМУ ПОРТАЛЬНОЇ ГІПЕРТЕНЗІЇ

Реферат. Цироз печінки є найбільш частою причиною розвитку синдрому портальної гіпертензії, хоча структурні та морфологічні перебудови печінки зазвичай починаються ще на стадії хронічного гепатиту. Морфологічні закономірності розвитку синдрому портальної гіпертензії на доклінічній стадії все ще недостатньо досліджені. Мета - визначення гістологічної та некрозапальної активності печінки у хворих з синдромом портальної гіпертензії. Використано інтегральну оцінку визначення гістологічної, некрозапальної активності печінки за допомогою наборів лабораторних тестів (методика “FibroTest-ActiTest”; імуноферментний аналіз рівня L-FABP). Встановлено, що у хворих на доклінічній стадії синдрому портальної гіпертензії має місце портальний і перипортальний фіброз з поодинокими септами, у хворих з клінічною формою портальної гіпертензії – портальний і перипортальний цироз з множинними септами, а у хворих з ускладненою портальною гіпертензією – цироз печінки. Зі зростанням ступеня некрозапальної активності прямо пропорційно зростає тиск у системі портальної вени. Про останнє свідчить наростання концентрації протеїну L-FABP у плазмі крові у групах пацієнтів поряд зі зростанням показників актітесту. Діагностична методика “FibroTest-ActiTest” та рівень L-FABP у плазмі є сучасними моделями визначення гістологічної та некрозапальної активності хронічних захворювань печінки.

Morphologia. – 2013. – Т. VII, № 3. – С. 33-36.

© І.Я.Дзюбановський, Т.В.Романюк, А.Я.Господарський, О.І.Слободянюк, А.Є.Бурак, 2013

✉ anatomia.med.08@gmail.com

Dzyubanovsky I.Ya., Romaniuk T.V., Hospodarsky A.J., Slobodyanyuk O.I., Burak A.Ye. The role of the liver histological and necroinflammatory activity in the development of portal hypertension syndrome.

ABSTRACT. Background. Liver cirrhosis is the most often cause of the portal hypertension syndrome development, though structural and morphological liver remodeling usually begins on the stage of chronic hepatitis. Morphologic patterns of the development of portal hypertension syndrome on the pre-clinical stage are still poorly investigated. **Objective.** To determine the histological and necroinflammatory activity of the liver in patients with portal hypertension. **Methods.** Patients were divided into four groups: I group (n=38) – chronic hepatitis without clinical signs of portal hypertension; II group (n=42) - chronic hepatitis transforming to cirrhosis with clinical signs of portal hypertension (varicose veins of the esophagus and/or the cardia, splenomegaly, ascitis); III group (n=34) – complicated portal hypertension on the background of liver cirrhosis (bleeding from the varices of the esophagus and/or the cardia, hypersplenism); control group (n=30) - physically healthy individuals aged 23-37 years. An integrated evaluation of the liver histological and necroinflammatory activity through the set of laboratory tests was performed (the method of “FibroTest-ActiTest”; immunofermental analysis of L-FABP concentration). **Results.** It is found that the patients with pre-clinical stage of portal hypertension syndrome show portal and periportal fibrosis with single septa, and the patients with clinical stages of portal hypertension show portal and periportal cirrhosis with multiple septa. Patients with the complications of portal hypertension show cirrhosis of the liver. With the increase of the necroinflammatory activity the portal pressure increases directly. This fact was confirmed with the increase of L-FABP protein level in the plasma, along with the increase of the actitest results. **Conclusion.** The diagnostic methodic of “FibroTest-ActiTest” and the plasma level of L-FABP are the modern models for chronic liver disease histological and necroinflammatory activity evaluation, though there is still the need to determine the correlation with the direct histological picture of liver biopsy.

Key words: portal hypertension syndrome, diagnostic criteria, fibrotest, actitest, protein L-FABP.

Citation:

Dzyubanovsky IYa, Romaniuk TV, Hospodarsky AJ, Slobodyanyuk OI, Burak AYe. [The role of the liver histological and necroinflammatory activity in the development of portal hypertension syndrome]. *Morphologia*. 2013; 7(3):33-6. Ukrainian.

Вступ

За останні десятиліття у всіх країнах світу відзначається тенденція до наростання кількості хворих з хронічними дифузними захворюваннями печінки [1]. Епідеміологічна ситуація хронічних дифузних захворювань печінки тісно зв'язана з поширеністю вірусного гепатиту. За даними ВООЗ, вірусними гепатитом інфіковано більше одного мільярда людей [2], з яких у 5-10 % згодом розвиваються хронічні форми з трансформацією в цироз печінки. Так, прогнозується збільшення числа хворих на цироз печінки більш ніж на 60 % в наступні 10-20 років [3].

Саме цироз печінки в більшості випадків є головною причиною розвитку синдрому портальної гіпертензії, хоч структурно-морфологічна перебудова печінки, що створює умови для розвитку портальної гіпертензії розпочинається ще на стадії хронічного гепатиту, частіше вірусного генезу [4; 5; 6]. На сьогодні до кінця не вивчені морфологічні закономірності розвитку синдрому портальної гіпертензії, особливо на доклінічній її стадії.

Мета роботи – визначити гістологічну та некрозапальну активність печінки у хворих з синдромом портальної гіпертензії.

Матеріали та методи

Гістологічну та некрозапальну активність досліджено за допомогою алгоритму математичної моделі розрахунку біохімічних показників крові, даних анамнезу захворювання та конституційних параметрів ("FibroTest-ActiTest"). Додатково некрозапальну активність досліджено за динамікою у плазмі крові протеїну L-FABP методом імуноферментного аналізу. Протеїн L-FABP є точним індикатором альтерації гепатоцитів.

Визначення гістологічної та некрозапальної активності проводилось у групах пацієнтів: I група (n=38) – хворі з діагнозом: хронічний гепатит – без клінічних проявів синдрому портальної гіпертензії, II група (n=42) – хворі з хронічним гепатитом в трансформацію в цироз з клінічними проявами синдрому портальної гіпертензії (варикозне розширення вен стравоходу і/чи кардії, спленомегалія, асцит), III група (n=34) – хворі з ускладненою портальною гіпертензією на основі цирозу печінки (кровотеча з варикозно-розширених вен стравоходу і/чи кардії, гіперспленізм). Контрольна група (n=30) – фізично здорові особи віком 23-37 років.

Результати та їх обговорення

Досліджено гістологічну структуру печінки у хворих на різних етапах формування синдрому портальної гіпертензії. Отримані результати узагальнювали по-групно (рис. 1).

Згідно отриманих даних дослідження у хворих на визначення гістологічної активності печінки встановлено, що у хворих I групи середні значення індексу фібротесту знаходились в ме-

жах $0,51 \pm 0,07$. Це відповідає класу F2 стадії формування фіброзу печінки шкали METAVIR, що характеризується наявністю портального і перипортального фіброзу з поодинокими септами.

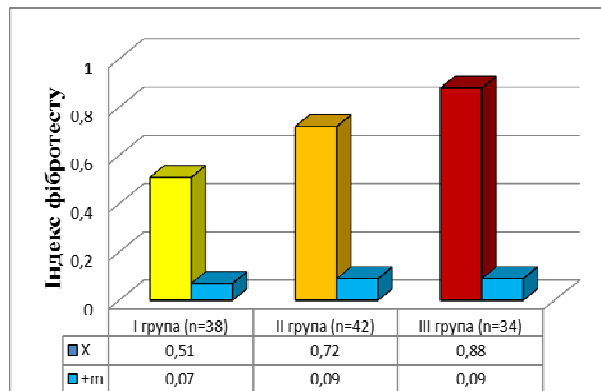


Рис. 1. Діаграма динаміки „Фібротесту” у групах хворих з синдромом портальної гіпертензії.

У хворих II групи індекс фібротесту уже становив $0,72 \pm 0,09$. Такі значення індексу відповідають класу F3 стадій фіброзу печінки шкали METAVIR. Для цього класу характерні уже поширений портальний і перипортальний фіброз з множинними септами.

Найвищі значення індексу фібротесту були саме у III групи хворих і відповідали класу F4 шкали METAVIR. Саме цей клас характеризував у пацієнтів крайню форму фіброзу печінки – цироз.

Поряд з визначенням гістологічної активності за допомогою діагностичної програми "Фібротест", проведено дослідження некрозапальної активності печінки метаболічного генезу – "Актітест" (рис. 2).

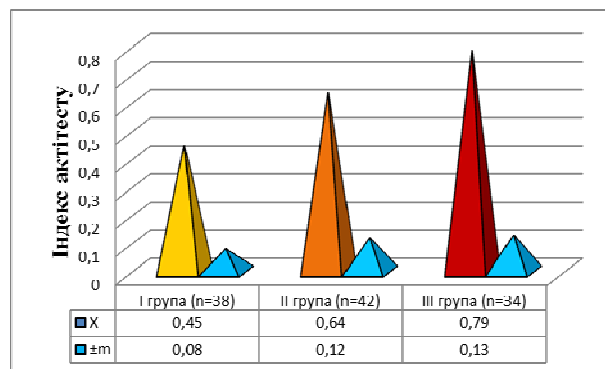


Рис. 3.2. Діаграма динаміки „Актітесту” у групах хворих з синдромом портальної гіпертензії.

При аналізі результатів дослідження встановлено, що у хворих I групи була найнижча некрозапальна активність – $0,45 \pm 0,08$, і характеризувалась, як помірна.

У хворих II групи при прогресуванні синдрому портальної гіпертензії некрозапальна акти-

вність зростає на 42,22 %.

Проте найвищих значень некрозапальна активність досягає саме у хворих III групи – $0,79 \pm 0,13$. Зростання індексу до таких значень відповідає вираженій некрозапальній активності.

Перевірку достовірності отриманих даних некрозапальної активності доповнено визначенням протеїну L-FABP (табл. 1).

Таблиця 1
Концентрація L-FABP у плазмі крові обстежуваних груп пацієнтів

Група	Концентрація L-FABP
Загально прийнята норма	0–16 нг/мл
Контроль (n=30)	$12,53 \pm 4,43$
I група (n=38)	$356,75 \pm 89,25$
II група (n=42)	$1489,83 \pm 244,23$
III група (n=34)	$3854,21 \pm 562,89$

Отриманні результати інтерпретувались по динаміці зростання протеїну L-FABP в плазмі крові.

Уже на ранніх стадіях захворювання у хворих відмічено значне зростання маркера пошкодження печінки, що свідчило про активність некрозапальних процесів печінки. Отже, проведенні дослідження у пацієнтів I групи давали підстави встановлювати у них діагноз гепатиту.

У хворих II групи по даним визначення протеїну L-FABP спостерігали його багатократне зростання у плазмі крові (більш ніж у 10 разів). Це дає підставу говорити про значну активність некрозапального процесу у печінці, його визначальну роль у прогресуванні синдрому портальної гіпертензії. Ймовірно перипортальний набряк тканин, як прояв запального процесу у печінці сприяє зростанню печінкового судинного опору і підвищенню тиску портальної крові.

Найвищі значення протеїну L-FABP відзначали у хворих з ускладненою портальною гіпертензією. При цьому значення протеїну L-FABP у цих хворих були майже удвічі вищими ніж у хворих II групи, та більш ніж у 10 разів вищими ніж у пацієнтів I групи. Такі зміни характеризують виражений некрозапальний процес у печінці, що у комплексі з попереднім дослідженням дозволяв встановлювати діагноз цирозу печінки.

Варто відзначити, що ускладнення портальної гіпертензії у вигляді кровотечі з варикозно-розширених вен стравоходу і/чи кардії є проявом портального гіпертонічного кризи.

Відповідно пік росту концентрації протеїну L-FABP, як прояв загострення запального процесу при хронічному гепатиті чи важкий перебіг гострого гепатиту, зростання індексу “Актітесту” можуть слугувати предикторами появи грізних ускладнень синдрому портальної гіпертензії.

Висновки

Методом аналізу лабораторних показників оцінено гістологічну активність печінки у хворих з синдромом портальної гіпертензії. Встановлено, що у хворих на доклінічній стадії синдрому портальної гіпертензії має місце портальний і перипортальний фіброзу з поодинокими септами, у стадії розгорнутої клінічної картини – портальний і перипортальний фіброз з множиними септами, а у стадії ускладнень цироз печінки.

Доведено прямопропорційний кореляційний зв'язок між стадією портальної гіпертензії і вираженістю некрозапальної активності печінки.

Перспективи подальших розробок

В подальшому передбачається вивчити кореляційний зв'язок значень діагностичної методики “FibroTest-ActiTest”, як сучасної математичної моделі гістологічної, некрозапальної активності, рівня L-FABP у плазмі крові з безпосередньою гістологічною картиною біоптатів печінки.

Літературні джерела References

1. Горбашко А. И. Диагностика и лечение острых пищеводных кровотечений при циррозе печени и портальной гипертензии / А. И. Горбашко, Р. К. Рахманов // Спорные вопросы хирургического лечения портальной гипертензии у больных циррозом печени. – Ташкент, 1988. – С. 44-46.

Gorbashko AI, Rakhmanov RK. [Diagnosis and treatment of acute esophageal bleeding in cirrhosis and portal hypertension]. In: [Controversial issues of portal hypertension surgical treatment in patients with liver cirrhosis. 6th Soviet Symposium; 1988; Tashkent]. Tashkent; 1988. p. 44-6. Russian.

2. Buster E. H. Treatment of chronic hepatitis B virus infection – Dutch national guidelines / E. H. Buster, K. J. van Erpecum, S. W. Schalm et al. //

Neth. J. Med. 2008. – Vol. 66, № 7. – P. 292–306.

Buster EH, van Erpecum KJ, Schalm SW, Zaaijer HL, Brouwer JT, Gelderblom HC, de Knegt RJ, Minke Bakker C, Reesink HW, Janssen HL; Netherlands Association of Gastroenterologists and Hepatologists. Treatment of chronic hepatitis B virus infection - Dutch national guidelines. Neth J Med. 2008 Jul-Aug;66(7):292-306. Cited in: PubMed; PMID: 18663260.

3. Гарбузенко Д. В. Кровотечения из варикозно расширенных вен пищевода и желудка у больных циррозом печени: патогенез, профилактика, лечение / Д. В. Гарбузенко. – Челябинск: Издательский дом «Восточные Ворота», 2004. – 63 с.

Garbuzenko DV. [Hemorrhage from varicose veins of the esophagus and the stomach in patients with liver cirrhosis: pathogenesis, prevention and treatment]. Chelyabinsk:

Publishing House 'Vostochnyye vorota'; 2004. 63 p. Russian.

4. Апросина З. Г. Хронический активный гепатит как системное заболевание / З. Г. Апросина. – М.: Медицина, 1981. – 248 с.

Aprosina ZG. Khronicheskiy aktivnyy gepatit kak sistemnoye zabolevaniye [Chronic active hepatitis as systemic disease]. Moscow: Meditsina; 1981. 248 p. Russian.

5. Ивашкин В. Т. Лечение кровотечений, обусловленных портальной гипертензией / В. Т. Ивашкин, М. Ю. Надинская // Consilium medicum. 2001. – Т. 3, № 11. – С. 1–9.

Ivashkin VT, Nadinskaya My. [Treatment of bleeding

due to portal hypertension]. Consilium medicum. 2001; 3 (11): 1-9. Russian.

6. Bernthal P. Cerebral CT scan abnormalities in cholestatic and hepatocellular disease and their relationship to neuro-psychologic test performance / P. Bernades, A. Hays, R. E. Tarter et al. // Hepatology. 1987. – Vol. 7. – P. 107 - 114.

Bernthal P, Hays A, Tarter RE, Van Thiel D, Lecky J, Hegedus A. Cerebral CT scan abnormalities in cholestatic and hepatocellular disease and their relationship to neuropsychologic test performance. Hepatology. 1987 Jan-Feb;7(1):107-14. Cited in: PubMed; PMID: 3804189.

Дзюбановский И.Я., Романюк Т.В., Господарский А.Я., Слободянюк О.И., Бурак А.С. Исследования гистологической и некрвоспалительной активности печени при формировании синдрома портальной гипертензии.

Реферат. Цирроз печени является наиболее частой причиной развития синдрома портальной гипертензии, хотя структурные и морфологические перестройки печени обычно начинаются еще на стадии хронического гепатита. Морфологические закономерности развития синдрома портальной гипертензии на доклинической стадии все еще недостаточно исследованы. Цель – определение гистологической и некрвоспалительной активности печени у больных с синдромом портальной гипертензии. Пациентов разделили на четыре группы: I группа (n=38) - хронический гепатит без клинических проявлений синдрома портальной гипертензии; II группа (n=42) - хронический гепатит с трансформацией в цирроз с клиническими проявлениями синдрома портальной гипертензии (варикозное расширение вен пищевода и/или кардии, спленомегалия, асцит); III группа (n=34) - осложненная портальная гипертензия на основе цирроза печени (кровотечение из варикозно расширенных вен пищевода и/или кардии, гиперспленизм); контрольная группа (n=30) - физически здоровые лица возрасте 23-37 лет. Использована интегральная оценка определения гистологической, некрвоспалительной активности печени с помощью наборов лабораторных тестов (методика «FibroTest-ActiTest»; иммуноферментный анализ уровня L-FABP). Установлено, что у больных на доклинической стадии синдрома портальной гипертензии имеет место портальный и перипортальный фиброз с единичными септами, у больных с клинической формой портальной гипертензии - портальный и перипортальный цирроз с множественными септами, а у больных с осложненной портальной гипертензией - цирроз печени. С ростом степени некрвоспалительной активности прямо пропорционально растет давление в системе портальной вены. О последнем свидетельствует нарастание концентрации протеина L - FABP в плазме крови в группах пациентов наряду с ростом показателей активитеста. Диагностическая методика «FibroTest-ActiTest» и уровень L-FABP в плазме являются современными моделями определения гистологической и некрвоспалительной активности хронических заболеваний печени, хотя до сих пор сохраняется необходимость в установлении корреляции с непосредственной гистологической картиной биопсии печени.

Ключевые слова: синдром портальной гипертензии, диагностические критерии, фибротест, активитест, протеин L-FABP.