

И.В.Бобрышева

ГЗ «Луганский государственный медицинский университет»

Ключевые слова: тимус, крысы, иммуностимуляция.

Надійшла: 16.10.2013
Прийнята: 12.11.2013

УДК 591.443:615.37

МОРФОФУНКЦИОНАЛЬНЫЕ ОСОБЕННОСТИ ТИМУСА КРЫС РАЗЛИЧНЫХ ВОЗРАСТНЫХ ПЕРИОДОВ В НОРМЕ И ПОСЛЕ ЭКСПЕРИМЕНТАЛЬНОЙ ИМУНОСТИМУЛЯЦИИ

Исследование выполнено в рамках научно-исследовательской работы «Особенности строения органов иммунной и эндокринной систем при иммуностимуляции и иммуносупрессии» (номер государственной регистрации 0112U000096).

Реферат. Изучены морфофункциональные особенности тимуса белых крыс-самцов трех возрастных периодов: полового созревания, репродуктивного и периода выраженных старческих изменений, которым вводили иммуномодулятор имунофан. Введение имунофана вызывает однонаправленные позитивные изменения морфометрических показателей тимуса у крыс всех возрастных периодов на 7-60 сутки наблюдения. У животных репродуктивного периода, а также периода выраженных старческих изменений инъекции иммуномодулятора вызывают снижение интенсивности течения инволютивных процессов в тимусе.

Morphologia. – 2013. – Т. 7, № 4. – С. 11-17.

© И.В.Бобрышева, 2013

✉ inessa_lug@mail.ru

Bobrysheva I.V. Morphological and functional features of the thymus of rats of different age periods in health and at experimental immunostimulation.

ABSTRACT. Background. Data on the structure of the thymus of white rats with experimental immunostimulation in age aspect presented only in a few publications. **Objective.** Morphofunctional features of the thymus of white male rats of three age periods: pubertal, reproductive and of expressed age-related changes, administered immunomodulator imunofan were studied. **Methods.** Features of the histological structure of the thymus were studied using an image analyzer based on microscope Olympus CX-41. Areas of subcapsular zone, the cortex and medulla, the total number of cells, lymphocytes and epithelioreticular cells conditional on a standard area ($10^4 \mu\text{m}^2$) were determined; limphoepithelial index was calculated. **Results.** The thymus has specific morphological features of the structure in each age group of animals. The thymus of rats of pubertal period has the highest morphometric parameters which somewhat decreased in animals of reproductive period. Animals with expressed age-related changes have signs of age involution of the thymus (replacing of parenchyme of the organ by adipose and connective tissue, a sharp decline in morphometric parameters of morphofunctional zones). **Conclusion.** Application of imunofan causes unidirectional positive changes of morphometric parameters of the thymus in the rats of all age periods on 7-60 day of observation. In animals of the reproductive period and the period of expressed age-related changes injections of immunomodulator cause a decrease in the intensity of the involutive processes in the thymus.

Key words: thymus, rats, immunostimulation.

Citation:

Bobrysheva IV. [Morphological and functional features of the thymus of rats of different age periods in health and at experimental immunostimulation]. *Morphologia*. 2013;7(4):11-7. Russian.

Введение

Тимус, как первичный орган иммунной системы, во многом определяет не только состояние периферических органов иммуногенеза, но и выраженность защитных реакций всего организма. Вместе с тем, тимус активно реагирует на экзогенные и эндогенные воздействия, что проявляется изменениями в его строении и функциях [1; 2; 3; 4; 5].

В настоящее время не вызывает сомнений тот факт, что большинство заболеваний вызыва-

ется или сопровождается нарушениями деятельности иммунной системы, для коррекции которых используют большое количество синтетических иммуномодулирующих препаратов, являющихся чужеродными для живого организма и обуславливающих побочные реакции. Альтернативой таким препаратам служат средства, созданные на основе эндогенных пептидов, обладающие иммуномодулирующей активностью. Имунофан – это гексапептид, полученный путем химической модификации структуры ак-

тивного центра молекулы тимопоэтина [6].

Несмотря на то, что исследования ряда авторов посвящены изучению строения органов иммунной системы при действии различных иммуностимуляторов [3; 7; 8], данные о строении тимуса при экспериментальной иммуностимуляции в возрастном аспекте представлены лишь в единичных публикациях [9].

Цель – изучение морфофункциональных особенностей тимуса белых беспородных крыс-самцов различных возрастных периодов в условиях экспериментальной иммуностимуляции.

Материалы и методы

В эксперименте использованы белые беспородные крысы-самцы, органы иммунной системы которых по строению принципиально не отличаются от аналогичных органов человека [10]. Материалом для исследования послужили 180 животных трех возрастных периодов: полового созревания, репродуктивного и периода выраженных старческих изменений, полученные из вивария лабораторных животных.

Имунофан вводили по схеме – на 1, 3, 5, 7, 9 сутки эксперимента в дозе 0,7 мкг/кг массы тела животного. Контролем служили крысы, получавшие 0,9% раствор натрия хлорида в эквивалентных объемах. Животных выводили из эксперимента путем декапитации под эфирным наркозом через 1, 7, 15, 30 и 60 суток после прекращения введения препарата. Содержание и манипуляции над животными проводили с соблюдением норм национального и международного законодательства в соответствии с положением «Общие этические принципы экспериментов на животных» (Киев, 2001), требованиями Европейской конвенции о защите позвоночных животных, которые используются для экспериментальных и других научных целей (Страсбург, 1986) и принципами Хельсинкской декларации о гуманном отношении к животным.

Забор, фиксацию материала и изготовление парафиновых блоков выполняли согласно общепринятым методикам работы с лимфоидными органами [11]. Для изучения структурных компонентов тимуса парафиновые срезы толщиной 4-6 мкм окрашивали гематоксилин-эозином, для идентификации клеток использовали окраску азуром II-эозином [11].

Детали гистологического строения изучали с помощью анализатора изображений на базе микроскопа Olympus CX-41 с использованием компьютерной программы «Morpholog». Определяли относительную площадь (в %), занимаемую субкапсулярной зоной, собственно корковым и мозговым веществом; общее количество клеток, лимфоцитов и эпителиоретикулоцитов на условной стандартной площади (10^4 мкм²) каждой морфофункциональной зоны; вычисляли лимфоэпителиальный индекс, представляющий собой отношение количества лимфоцитов к

количеству эпителиоретикулоцитов на единице площади. Производили подсчет гистоструктур на шести полях зрения каждого среза, анализировались шесть срезов с каждого объекта. Проводили статистическую обработку цифрового материала. Достоверными считали данные с погрешностью меньше 5% ($p < 0,05$).

Результаты и их обсуждение

Тимус белых крыс периода полового созревания состоит из двух долей, покрытых снаружи тонкой соединительнотканной капсулой. От капсулы отходят перегородки, разделяющие паренхиму тимуса на дольки разного размера и формы. В паренхиме дольки различаются более темное корковое и центрально расположенное светлое мозговое вещество, содержащее тельца Гассала. В коре различаются две зоны: субкапсулярная и внутренняя кортикальная, или собственно корковое вещество. Четкая дифференцировка структурных компонентов тимической паренхимы определяется различной плотностью распределения лимфоцитов на единице площади гистологического среза.

После применения имунофана в течение всего периода наблюдения тимус сохраняет основные морфологические особенности. При этом относительные площади субкапсулярной зоны и собственно коркового вещества увеличиваются от 6,05% до 19,12% и до 13,84% соответственно на 7-60 сутки наблюдения по сравнению с контрольными показателями. Площадь мозгового вещества снижается (табл. 1). Максимальные изменения цифровых параметров наблюдаются на 7 и 15 сутки, что подтверждается данными литературы о механизме действия препарата [6].

Результаты проведенного исследования свидетельствуют, что изменения плотности расположения клеток во всех морфофункциональных зонах также носят статистически значимый характер на 7-60 сутки наблюдения. Так, общее количество клеток на единице площади коркового вещества превышает контрольные показатели на 5,73%, 13,82%, 23,22% и 28,25% соответственно указанным срокам наблюдения. При этом количество лимфоцитов увеличивается от 5,61% до 30,61% (рис. 1), эпителиоретикулоцитов – на 7,37% на 7 сутки наблюдения и 3,72% на 30 сутки. Лимфо-эпителиальное отношение снижено относительно контрольных показателей на 1 и 7 сутки, в более поздние сроки его значение увеличивается. Статистически значимые отличия показателя от контрольных данных на 15 суток наблюдения составляют 13,78%, через 30 суток – 20,43% и на 60 суток – 28,74% (рис. 2).

Динамика общего количества клеток, лимфоцитов и эпителиоретикулоцитов на единице площади субкапсулярной зоны и мозгового вещества тимуса имеет ту же тенденцию.

Площади (%) морфофункциональных зон тимуса крыс периода полового созревания контрольной и экспериментальной групп ($M \pm m$, $n=6$)

Группа	Сроки в сутках	Морфофункциональные зоны тимуса		
		Субкапсулярная зона	Корковое вещество	Мозговое вещество
Контроль	1	6,25±0,22	71,91±2,88	21,84±2,11
	7	6,14±0,34	71,81±2,22	22,05±1,85
	15	6,17±0,13	71,53±2,78	22,30±1,84
	30	6,08±0,54	71,34±3,02	22,58±2,01
	60	5,95±0,65	71,11±2,91	22,94±2,06
Имунофан	1	6,33±1,76	72,02±2,13	21,65±2,45
	7	7,29±0,34*	76,66±2,91*	16,05±1,85*
	15	7,35±0,43*	81,43±2,76*	11,22±1,84*
	30	6,55±0,54*	80,19±3,02*	13,26±1,01*
	60	6,31±0,65*	78,58±2,78*	15,11±1,06*

Примечание: * – $p < 0,05$ относительно контроля.

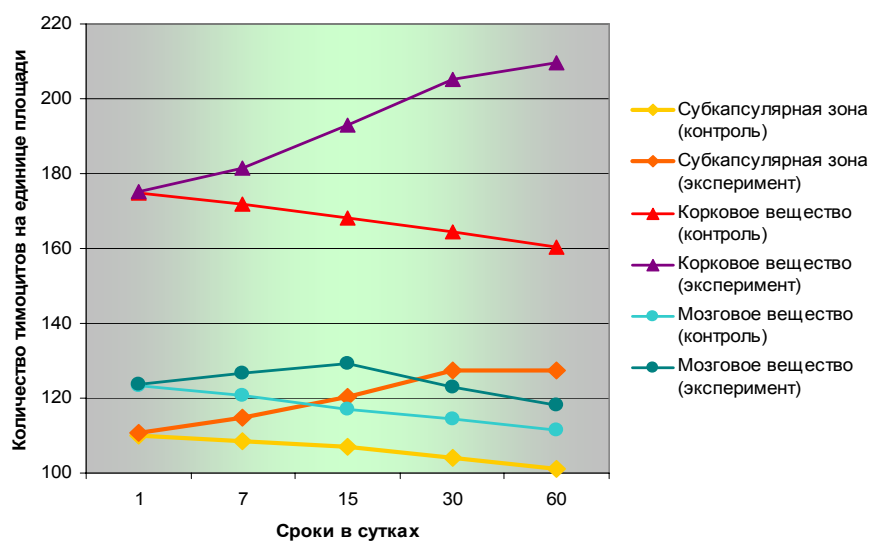


Рис. 1. Динамика изменения количества тимоцитов в морфофункциональных зонах тимической паренхимы крыс периода полового созревания в контроле и после введения имунофана в разные сроки наблюдения ($M \pm m$, $n=6$).

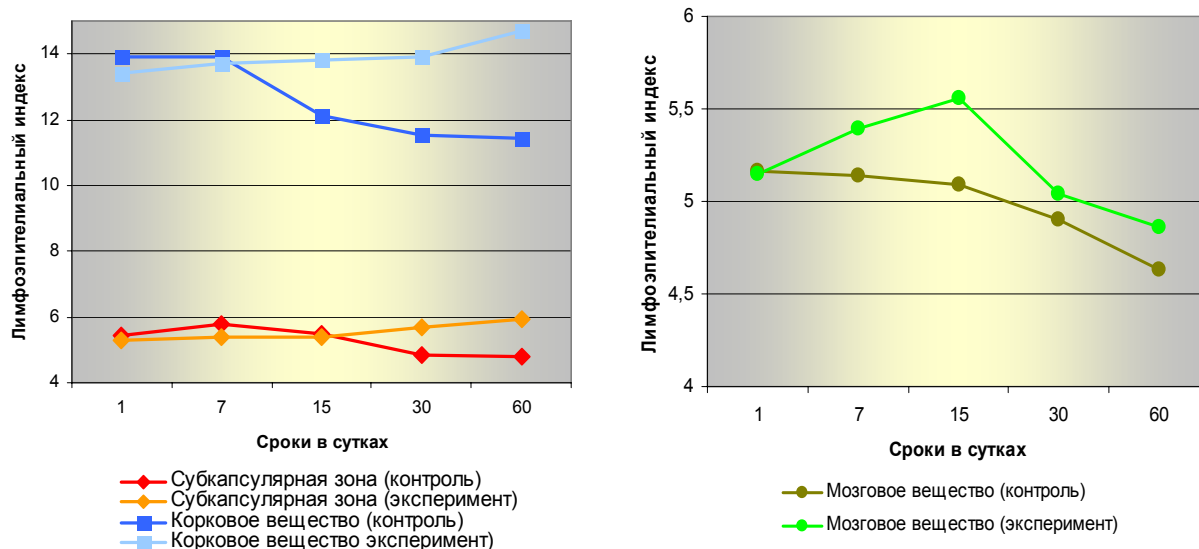


Рис. 2. Динамика изменения лимфо-эпителиального индекса в морфофункциональных зонах тимической паренхимы крыс периода полового созревания в контроле и после введения имунофана в разные сроки наблюдения ($M \pm m$, $n=6$).

Площади (%) морфофункциональных зон тимуса крыс репродуктивного периода контрольной и экспериментальной групп ($M \pm m$, $n=6$)

Группа	Сроки в сутках	Морфофункциональные зоны тимуса		
		Субкапсулярная зона	Корковое вещество	Мозговое вещество
Контроль	1	6,00±0,44#	67,95±2,54#	26,05±2,44#
	7	5,81±0,62#	67,64±2,59#	26,55±2,61#
	15	5,70±0,49#	67,05±2,39#	27,25±2,68#
	30	5,61±0,01#	66,91±2,47#	27,48±2,30#
	60	5,47±0,34#	66,31±2,48#	28,22±2,59#
Имунофан	1	6,20±0,52	70,60±2,42	23,20±2,41
	7	6,26±0,60*	70,72±2,39*	23,02±2,62
	15	6,88±0,87*	76,60±2,54*	16,52±2,32*
	30	6,50±0,12*	75,30±2,23*	18,20±2,53*
	60	6,15±0,54	73,55±2,61*	20,30±2,71*

Примечание: * – $p < 0,05$ относительно контроля; # – $p < 0,05$ относительно показателей животных предыдущего возрастного периода.

Тимус животных репродуктивного периода сохраняет типичные морфологические черты строения. При морфометрическом исследовании выявляются начальные признаки возрастной инволюции органа, о чем свидетельствует уменьшение площадей субкортикальной зоны и коркового вещества с одновременным расширением площади мозгового вещества (табл. 1, 2). Отмечается также некоторое снижение количества клеток на единицу площади в субкортикальной зоне (в интервале от 4,5% до 6,61%), корковом веществе (0,99-3,24%) и мозговом веществе (0,79-4,71%) в разные сроки наблюдения относительно аналогичных показателей более молодых животных.

После введения имунофана морфологическое строение тимуса крыс репродуктивного периода претерпевает существенные изменения.

Так, отмечается статистически значимое увеличение показателей относительных площадей субкапсулярной зоны и коркового вещества на 7-60 сутки наблюдения (табл. 2). Показатели количества клеток, тимоцитов и эпителиоретикулоцитов на единицу площади также превышают показатели животных группы контроля. В субкапсулярной зоне достоверные отличия между показателями общего количества клеток на 7 сутки наблюдения составляют 2,91%, на 15 – 6,89%, на 30 – 8,9%, а через 60 суток – 11,24% (рис. 3). Различия между показателями количества тимоцитов составляют от 4,1% на 7 сутки наблюдения до 14,95 % на 60 суток. Лимфоэпителиальный индекс увеличивается на 7-60 сутки на 8,12%, 7,71%, 14,61% и 24,51% соответственно (рис. 4).

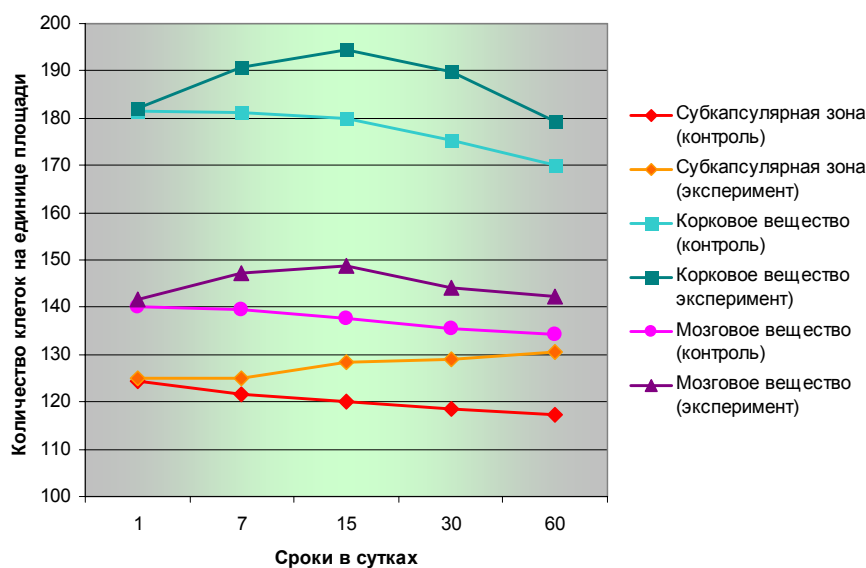


Рис. 3. Динамика изменения общего количества клеток на единицу площади в морфофункциональных зонах тимуса крыс репродуктивного периода в контроле и после введения имунофана в разные сроки наблюдения ($M \pm m$, $n=6$).

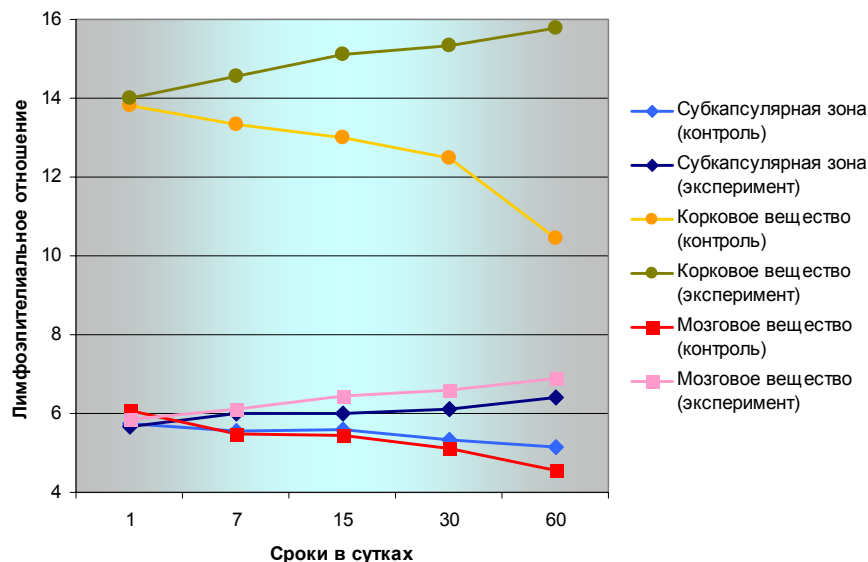


Рис. 4. Динамика изменения лимфо-эпителиального индекса в морфофункциональных зонах тимуса крыс репродуктивного периода в контроле и после введения иммунофана в разные сроки наблюдения ($M \pm m$, $n=6$).

В корковом и мозговом веществе тимической паренхимы наблюдается аналогичная тенденция изменения количества клеток. Так, этот показатель во всех зонах выше контрольных данных на 7-90 сутки, достигая максимального значения на 15 и 30 сутки. При этом, количество тимоцитов в корковом веществе увеличивается на 5,87%, 8,47%, 9,14% и 5,33% на 7-60 сутки наблюдения. Лимфо-эпителиальный индекс превышает контрольные значения в те же сроки наблюдения на 9,31%, 6,69%, 12,16% и 51,05% соответственно (рис. 4).

Мозговое вещество тимуса экспериментальных животных также отвечает на введение иммунофана повышением количества тимоцитов на единице площади. Лимфо-эпителиальный индекс в мозговом веществе увеличивается на 7-60 сутки на 11,29%, 18,53%, 29,61% и 51,76% соответственно (рис. 4).

Гистологическое исследование тимуса жи-

вотных периода выраженных старческих изменений контрольных групп выявило признаки возрастных инволютивных процессов. Орган состоит из долек, в которых определяется корковое и мозговое вещество. Размеры тимических долек визуально меньше, чем у более молодых животных. Дольки разделяются перегородками, образованными толстыми прослойками соединительной ткани. Отмечается сглаженность корково-мозговой границы. В мозговом веществе определяются небольшие тельца Гассалья. Наблюдается замещение паренхимы долек жировой тканью, при этом процесс замещения идет с периферических отделов. Морфометрическое исследование тимуса подтвердило данные, полученные с помощью световой микроскопии. Площади субкортикальной зоны и коркового вещества уменьшены по сравнению с показателями животных репродуктивного периода. Резко возрастает площадь мозгового вещества (табл. 2, 3).

Таблица 3

Площади (%) морфофункциональных зон тимуса крыс периода выраженных старческих изменений контрольной и экспериментальной групп ($M \pm m$, $n=6$)

Группа	Сроки в сутках	Морфофункциональные зоны тимуса		
		Субкапсулярная зона	Корковое вещество	Мозговое вещество
Контроль	1	4,03±0,55#	50,41±2,45#	45,56±2,32#
	7	3,63±0,21#	50,02±2,45	46,35±2,32#
	15	3,61±0,28#	49,63±2,45#	46,76±2,32#
	30	3,19±0,51#	49,59±2,45	47,22±2,32#
	60	3,16±0,31#	49,30±2,45	47,54±2,32#
Имунофан	1	3,89±0,33	51,80±2,97	44,31±2,38
	7	4,27±0,65*	53,03±2,91*	42,70±2,77
	15	4,40±0,56*	52,68±2,89*	42,92±2,71*
	30	3,74±0,32*	51,70±2,38*	44,56±2,41*
	60	3,31±0,55	49,77±2,39	46,92±2,12

Примечание: * – $p < 0,05$ относительно контроля; # – $p < 0,05$ относительно показателей животных предыдущего возрастного периода.

Клеточность тимической паренхимы снижена, как за счет уменьшения количества лимфоцитов, так и эпителиоретикулоцитов на единице площади.

У подопытных животных после применения иммунофана площади субкапсулярной зоны и коркового вещества на 7-30 сутки превышают аналогичные показатели контрольных групп жи-

вотных. Вместе с этим регистрируется возрастание общего количества клеток и тимоцитов (рис. 5) на единице площади в субкортикальной зоне и корковом веществе, а также лимфо-эпителиального индекса (рис. 6). На 60 сутки наблюдения показатели контрольных и подопытных животных существенно не отличаются.

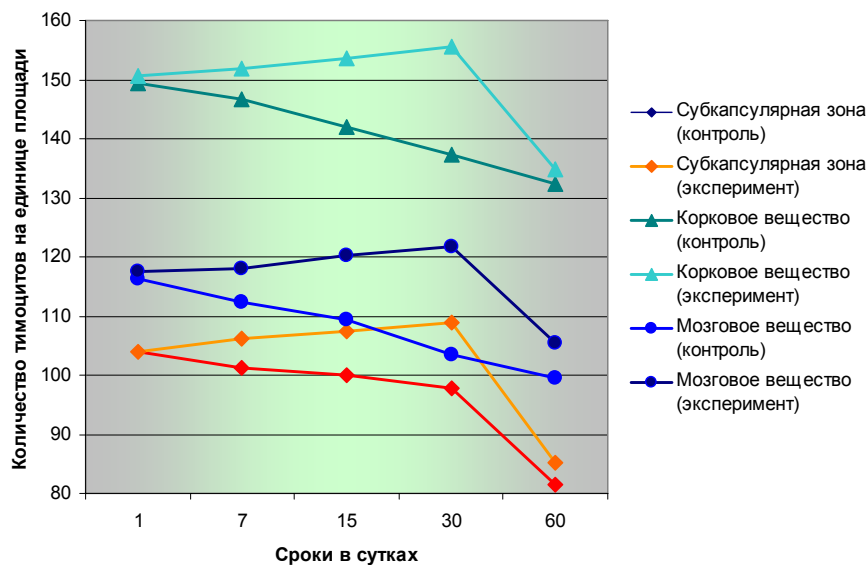


Рис. 5. Динамика изменения количества тимоцитов в морфофункциональных зонах тимической паренхимы крыс периода выраженных старческих изменений в контроле и после введения иммунофана в разные сроки наблюдения ($M \pm m$, $n=6$).

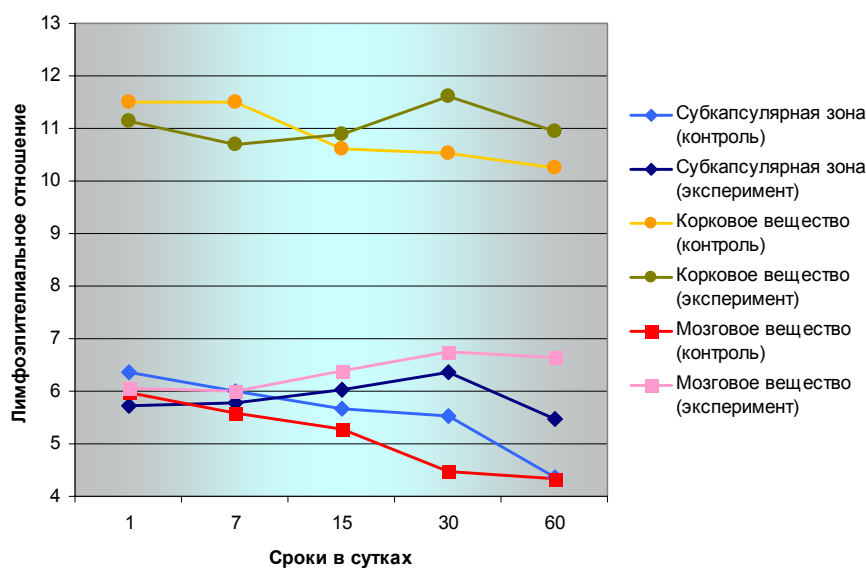


Рис. 6. Динамика изменения лимфо-эпителиального индекса в морфофункциональных зонах тимической паренхимы крыс периода выраженных старческих изменений в контроле и после введения иммунофана в разные сроки наблюдения ($M \pm m$, $n=6$).

Выводы

1. Для тимуса крыс характерна высокая степень реактивности в ответ на введение иммунофана, проявляющаяся значительным изменением морфометрических параметров морфофункциональных зон тимической паренхимы.

2. Статистически значимые позитивные из-

менения строения тимуса после применения иммунофана наблюдаются на 7-60 сутки наблюдения.

3. Введение иммунофана животным репродуктивного периода, а также периода выраженных старческих изменений снижает интенсивность течения инволютивных процессов в тиму-

се, что проявляется положительной динамикой изменений морфометрических параметров.

Перспективы дальнейших разработок

В дальнейшем планируется изучить особен-

ности цитоархитектоники морфофункциональных зон паренхимы тимуса крыс различных возрастных периодов после экспериментальной иммуностимуляции.

Литературные источники References

1. Мельник Н. О. Реактивні зміни органів імунного захисту за умов демієлінізації та ремієлінізації / Н. О. Мельник, Ю. Б. Чайковський // Морфологія. – 2007. – Т. 1, № 1. – С. 89-93.
Melnik NO, Chaykovsky YuB. [Reactive changes of the immune system in conditions of demyelination and remyelination]. Morphologia. 2007;1(1):89-93. Ukrainian.
2. Boehm T. Thymus development and function / T. Boehm // Cur. Opin. Immun. – 2008. – Vol. 20, № 2. – P. 178-184.
Boehm T. Thymus development and function. Curr. Opin. Immunol. 2008;20(2):178-84.
3. Кащенко С. А. Органометрические особенности строения тимуса белых крыс после иммуностимуляции и иммуносупрессии / С. А. Кащенко, А. А. Захаров // Укр. жур. клін. та лаб. мед. – 2009. – Т. 4, № 3. – С. 50-52.
Kashchenko SA, Zakharov AA. [Organometric structural features of the white rat thymus after immunostimulation and immunosuppression]. Ukrainsky journal klinichnoi i laboratornoi medicyny. 2009;4(3):50-2. Russian.
4. Волошин В. М. Вивчення інгаляційного впливу епіхлоргідрину на органометричні показники тимуса в експерименті / В. М. Волошин // Клінічна анатомія та оперативна хірургія. – 2012. – Т. 11, № 1. – С. 35-38.
Voloshin VM. [The study of inhalation exposure to epichlorohydrin orhanometric performance of the thymus in the experiment]. Klinichna anatomiya ta operativna hirurgiya. 2012;11(1):35-8. Ukrainian.
5. Морфологические изменения тимуса после применения полиоксидония / Г. Ю. Стручко, Л. М. Меркулова, Е. В. Москвичев [и др.] // Фундам. иссл. – 2012. – № 5, Ч. 1. – С. 197-202.
Struchko GYu, Merkulova LM, Moskvichev EV. [Morphological changes in the thymus after applying of polyoxidonium]. Fundamentalniye issledovzniya. 2012;5(1):197-202. Russian.
6. Лебедев В. В. Имунофан – синтетический пептидный препарат нового поколения / В. В. Лебедев, В. И. Покровский // Вестник РАМН. - 1999. - № 4. - С. 56-61.
Lebedev VV, Pokrovsky VI. [Imunofan – synthetic peptide drug of the new generation]. Vestnik RAMN. 1999;4:56-61. Russian.
7. Шаршембиев Ж. А. Особенности строения тимуса при воздействии полиоксидония / Ж. А. Шаршембиев // Морфологія. – 2004. – Т. 125, № 2. – С. 59–60.
Sharshembiev JA. [Features of the structure of the thymus under the influence of polyoxidonium]. Morfologiya. 2004;125(2):59-60. Russian.
8. Effect of intrauterine exposure of murino fetus to cyclophosphamide on development of thymus / G. V. Prakash, S. M. Singh, M. P. Singh [et al.] // Immunoph. Immunotox. – 2007. – Vol. 29, № 1. – P. 17-30.
Prakash GV, Singh SM, Singh MP et al. Effect of intrauterine exposure of murino fetus to cyclophosphamide on development of thymus. Immunopharmacology and Immunotoxicology. 2007;29(1):17-30.
9. Кащенко С. А. Морфологическая реактивность тимуса белых крыс при иммуностимуляции / С. А. Кащенко // Укр. мед. альм. – 2004. – Т. 2, № 1. – С. 15–19.
Kashchenko SA. [Morphological reactivity of thymus on white rats under immunostimulation]. Ukrainskiy medichniy almanah. 2004;2(1):15-9. Russian.
10. Каулен Д. Р. Антигенные маркеры и субпопуляции лимфоидных клеток крыс / Д. Р. Каулен, А. В. Пронин, В. В. Хоробрых // Иммунология. - 1981. - № 3. - С. 5-12.
Kulen DR, Pronin AV, Khorobrikh VV. [Antigenic markers and lymphoid cell subpopulations in rats]. Immunologiya. 1981;3:5-12. Russian.
11. Волошин М. А. Основи імунології та імуноморфології / М. А. Волошин, Ю. Б. Чайковський, О. Г. Куц. – Запоріжжя, Київ, 2010. - 170 с.
Voloshin MA, Chaykovsky YuB, Kush OG. authors; Osnovy imunologiyi ta imunomorfologiyi [Bases of immunology and immunomorphology]. Zaporizhzhya-Kyiv; 2010.170 p. Ukrainian.

Бобришева І.В. Морфофункціональні особливості тимуса щурів різних вікових періодів у нормі та після експериментальної імуностимуляції.

Резюме. Вивчено морфофункціональні особливості тимуса білих щурів-самців трьох вікових періодів: статевого дозрівання, репродуктивного та періоду виражених старечих змін, яким вводили імуномодулятор імунофан. Введення імунофана викликає односпрямовані позитивні зміни морфометричних показників тимуса у щурів всіх вікових періодів на 7-60 добу спостереження. У тварин репродуктивного періоду, а також періоду виражених старечих змін ін'єкції імуномодулятора викликають зниження інтенсивності перебігу інволютивних процесів.

Ключові слова: тимус, щури, імуностимуляція.