

Е.О.Дмитрієва

ДЗ «Дніпропетровська
медична академія МОЗ
України»

Ключові слова: генера-
лізований пародонтит,
кістковий дефект, кіст-
кова регенерація,
EasyGraft, трикальцій-
фосфат, якість життя.

Надійшла: 05.10.2013

Прийнята: 23.11.2013

УДК-616.314.17-008.1-089.843/.844:617.528:611-018.4:615.462:615.272

ЕФЕКТИВНІСТЬ ОСТЕОТРОПНОГО МАТЕРІАЛУ EASY-GRAFT ЗА ДАНИМИ МОРФОЛОГІЧНОГО АНАЛІЗУ В ЕКСПЕ- РИМЕНТІ ТА ЗА ОЦІНКОЮ ЯКОСТІ ЖИТТЯ У ХВОРИХ НА ГЕНЕРАЛІЗОВА- НИЙ ПАРОДОНТИТ І СТУПЕНЯ

*Дослідження виконано в рамках науково-дослідної роботи «Клініко-лабораторне об-
ґрунтування використання сучасних медичних технологій для діагностики, профілак-
тики та лікування основних стоматологічних захворювань» (номер державної ре-
єстрації 0104U000711).*

Реферат. У роботі проведено порівняльний аналіз і кількісну морфологічну оцінку регенераторних процесів у кістковій тканині в моделі кісткового дефекту при імплантації матеріалів EasyGraft (Німеччина) і трикальційфосфату (НПП "Керган", Україна). Досліджено динаміку якості життя пацієнтів після їх застосування у хірургічному лікуванні хворих на генералізований пародонтит І ступеня. Показано, що найбільш значні переваги застосування матеріалу EasyGraft у порівнянні з трикальційфосфатом виявляються у хворих зрілого і похилого віку.

Morphologia. – 2013. – Т. 7, № 4. – С. 24-30.

© Е.О.Дмитрієва, 2013

✉ yvd03@yandex.ru

Dmitrieva E.O. Effectiveness of osteotropic material Easy-Graft according morphological analysis in experiment and for the assessment of life quality in patients with generalized periodontitis I severity level.

ABSTRACT. Background. The theoretical basis of osteoplasty, fully supported by clinical observations, is that violations occur in periodontitis of correlation between tooth and the surrounding tissues, including the microcirculation. However, complex morphological and clinical analysis of effectiveness of the material held EasyGraft was not. **Objective.** The aim was experimental evaluation of tissue alterations in bone implant materials Easy-Graft® and tricalcium phosphate®, as well as determining the life quality after use in the surgical treatment of patients with generalized periodontitis I severity level. **Methods.** The comparative analysis a quantitative morphological estimation of regenerative processes in osteal tissue in model of osteal defect is carried out at implantation of material EasyGraft and amorphous calcium phosphate at this work. It was investigated dynamics of life quality indicators at patients after used materials by specialised questionnaire OHIP-14 during 1 year. **Results and Conclusion.** We found out that EasyGraft and amorphous calcium phosphate undergo resorbtion and thus optimize bone regeneration. Regeneration is accompanied by decreased specific area of the particles implanted and increased integration index and specific density of trabeculae within the reaction zone. Highest intensity of these processes was observed in the period from 15th fill the 30th day after implantation. EasyGraft is more preferable for implantation than amorphous calcium phosphate. Adapted Ukrainian language and Russian language version of the OHIP-14 questionnaire (Oral Health Impact Profile) is valid and accurate tool for assessing the quality of life of patients with chronic generalized periodontitis by which demonstrated the influence of the intensity of inflammatory and destructive changes periodontal severity of the pathological process, the presence of complete occlusion and methods of correction applied to the subjective perception of quality of life. The use of material EasyGraft compared with tricalcium phosphate improves the life quality of patients by 18-20 %.

Key words: generalized periodontitis, bone defect, bone regeneration, EasyGraft, amorphous calcium phosphate, life quality.

Citation:

Dmitrieva EO. [Effectiveness of osteotropic material Easy-Graft according morphological analysis in experiment and for the assessment of life quality in patients with generalized periodontitis I severity level]. Morphologia. 2013;7(4):23-29. Ukrainian.

Вступ

Використання сучасних замінників кісткової тканини дозволяє протікати процесу регенерації без проміжної реконструкції й атрофії альвеоляр-

ного відростка, на відміну від рутинного процесу загоєння [1]. Теоретичні основи застосування остеопластики, що повністю підтверджені клінічними спостереженнями, полягають в тому, що

при пародонтиті відбуваються порушення гістофункціональної кореляції зуба з навколишніми тканинами, у тому числі з системою мікроциркуляції [2; 3]. Проте, комплексний морфологічний і клінічний аналіз ефективності застосування матеріалу EasyGraft проведений ще не був.

Одним з найважливіших аспектів, який визначає ефективність лікування пацієнтів з хронічним генералізованим пародонтитом, є якість життя, що визначається клінічними особливостями перебігу захворювання пародонту, соціально-демографічними характеристиками та іншими факторами, а ефективність лікування пацієнтів залежить від динаміки змін клінічних проявів, соціальних характеристик і сприйняття пацієнтами їх рівня якості життя [4; 5]. Проте, не дивлячись на високу практичну значимість вивчення якості життя хворих даної категорії, у світовій літературі й досі відсутня інформація щодо використання опитувальників якості життя за умов остеопластики кісткового дефекту з використанням матеріалів на основі аморфного трикальційфосфату та матеріалу EasyGraft.

Мета роботи – експериментальна оцінка тканинних перебудов кісткової тканини при імплантації матеріалів Easy-Graft® (ІГ) (Німеччина) і трикальційфосфату® (ТКФ) (НПП «Кергап», Україна), а також визначення якості життя пацієнтів після їх застосування у хірургічному лікуванні хворих на генералізований пародонтит I ступеня.

Матеріали і методи

Експериментальний розділ роботи був проведений на 56 білих щурах масою 130-140 г, розподілених на 2 групи. Першу групу склали тварини, яким з використанням ефірного наркозу були сформовані наскрізні кісткові дефекти на межі проксимального метафізу та діафізу ВГК діаметром 2,2 мм [6] з подальшою імплантацією ТКФ. В другій групі в нанесений дефект імплантували кістково-пластичний матеріал ІГ. Маніпуляції на тваринах виконували відповідно до правил Європейської конвенції захисту хребетних тварин, що використовуються в експериментальній і інших наукових цілях [7].

Для вивчення гістологічної будови регенерату у тварин виділяли та звільняли від м'яких тканин скелет ВГК, після чого вирізали ділянку, що відповідає області нанесеного дефекту, фіксували в 10%-ному розчині нейтрального формаліну, декальцинували 5%-ним розчином мурашиної кислоти, зневоднювали в спиртах зростаючої міцності й заливали в парафін. Готували гістологічні зрізи завтовшки 10-12 мкм, які зафарбовлювали гематоксиліном та еозином. Мікроморфометричне дослідження проводили за допомогою 100-крапкової виміральної сітки [8]. Програма морфометрії містила визначення індексу остеointegraції, тобто щільності кісткових трабекул, що контактують із імплантатом, а також

площу, зайняту частками імплантату. Крім цього розраховували питому щільність і товщину трабекул у губчастій речовині, прилеглий до зони дефекту.

У клінічній частині роботи було проведено хірургічне лікування (відкритий кюретаж, клаптеву операцію) з використанням остеопластичних матеріалів ТКФ і ІГ та обстеження у післяопераційному періоді 28 хворих (11 чоловіків і 17 жінок) на генералізований пародонтит I ступеня. У групи дослідження були включені пацієнти, які не мали субкомпенсованих або декомпенсованих загальносоматичних захворювань. Перед остеопластичною операцією поряд із стандартними підготовчими лікувально-діагностичними заходами проводили курс активної протизапальної терапії за загальноприйнятими методиками.

Для аналізу динаміки якості життя у післяопераційному періоді протягом 1 року проводили анкетування за адаптованими україномовними і російськомовними версіями спеціалізованого стоматологічного опитувальника ОНІР-14 (Oral Health Impact Profile) та кількісно оцінювали 7 сфер: 1) функціональні обмеження; 2) фізичний біль; 3) психологічний дискомфорт; 4) фізичну недієздатність; 5) психологічна недієздатність; 6) соціальну недієздатність; 7) інвалідність [9].

При проведенні статистичної обробки отриманих квантифікованих результатів усі необхідні розрахунки виконували при використанні ліцензійної програми Statistica (версія 6.1; серійний номер AGAR 909 E415822FA).

Результати та їх обговорення

При гістологічному дослідженні регенерату, що формуються при заповненні експериментального дефекту ТКФ, на 7-й день спостереження визначався дефект, заповнений імплантованим матеріалом з початковими ознаками деградації та проростанням кровеносних судин (рис. 1). Проміжки навколо часток ТКФ були заповнені фіброзною тканиною. В області, де імплантат розташовувався серед губчастої кісткової речовини, відбувалося активне формування новоутвореної кісткової тканини.

Через 15 днів спостереження процеси перебудови імплантованого матеріалу були більш виразними: визначався складний регенерат, утворений остеогенною тканиною із включеннями великого об'єму часток імплантату. На 30-й день експерименту вся зона дефекту була пронизана великими кістковими трабекулами, активно відбувалися процеси компактизації кісткової тканини та подальшої біологічної деградації імплантату. Через 60 днів більша частка фрагментів імплантату піддавалася дефрагментації та заміщенню кістковою тканиною. У міжтрабекулярних просторах формувалися ділянки, заповнені жовтим кістковим мозком. Між трабекулярною кістковою тканиною і зоною заміщеного дефекту межа не спостерігалася (рис. 2).

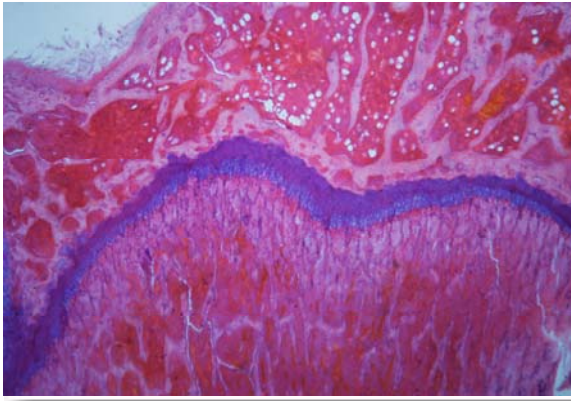


Рис. 1. Кістково-керамічний регенерат, що сформувався при імплантації в кістковий дефект матеріалу ТКФ (7-й день спостереження). Фарбування гематоксиліном-еозином. $\times 40$.

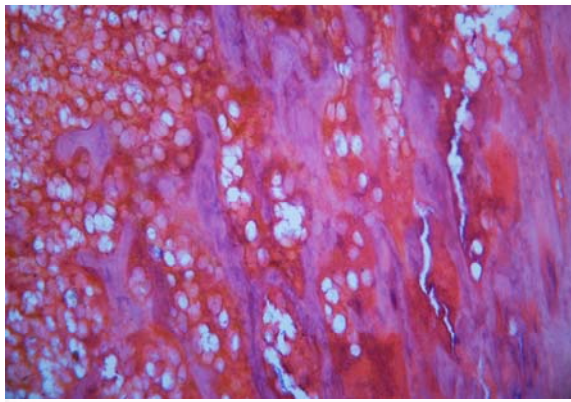


Рис. 2. Кістково-керамічний регенерат, який формується при імплантації в кістковий дефект матеріалу ТКФ (60-й день спостереження). Фарбування гематоксиліном-еозином. $\times 100$.

Результати гістоморфометричного дослідження процесів перебудови імплантованого ТКФ підтвердили закономірності, виявлені при оцінці візуальної картини.

Індекс остеоінтеграції (питома щільність ділянок кісткових трабекул, що контактують із частками імплантату) у ході спостереження неухильно збільшувався – від $0,158 \pm 0,002$ у.о. до $0,741 \pm 0,004$ у.о., а площа, зайнята частками ТКФ (тобто показник активності біологічної резорбції), постійно зменшувалася - від $55,75 \pm 0,90\%$ до $24,97 \pm 0,39\%$. Слід зазначити, що найбільш активна динаміка змін відбувалася в період з 15-го по 30-й дні експерименту.

При гістологічному дослідженні регенерату, що формується при заповненні дефекту матеріалом ІГ, динаміка процесів репаративної регенерації, біодеградації імплантату та ремоделювання кістково-керамічного регенерату якісно не відрізнялася від такої в першій експериментальній групі (рис. 3, 4).

Гістоморфометричне дослідження регенерату при цьому дозволило виявити певні кількісні

відхилення. Індекс остеоінтеграції в препаратах другої групи тварин в ході спостереження збільшувався від $0,171 \pm 0,005$ у.о. до $0,839 \pm 0,005$ у.о., а площа, зайнята частками матеріалу ІГ, зменшувалася – від $55,56 \pm 0,72\%$ до $23,14 \pm 0,72\%$.

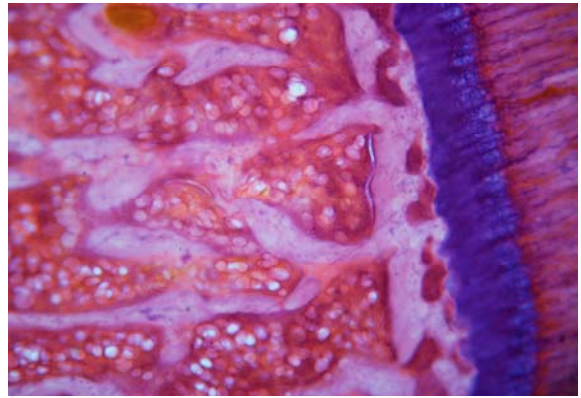


Рис. 3. Кістково-керамічний регенерат, який формується при імплантації в кістковий дефект матеріалу ІГ (7-й день спостереження). Фарбування гематоксиліном-еозином. $\times 100$.

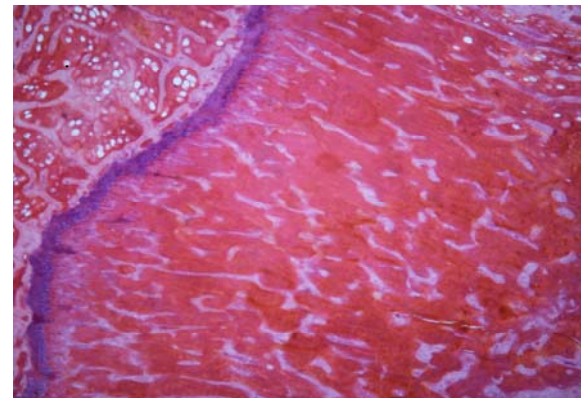


Рис. 4. Кістково-керамічний регенерат, який формується при імплантації в кістковий дефект матеріалу ІГ (60-й день спостереження). Фарбування гематоксиліном-еозином. $\times 40$.

Слід зазначити, що так само, як і в першій групі тварин, найбільш активна динаміка абсолютних змін показників спостерігалася в період з 15-го по 30-й дні експерименту. Порівняння отриманих результатів з показниками першої групи (імплантація ТКФ) показало, що індекс остеоінтеграції при імплантації ІГ перевершував їх в усі встановлені строки експерименту – відповідно на 8,00%, 68,71%, 17,66% і 13,21%. Це пояснюється тим, що на відміну від ТКФ матеріал ІГ володіє не тільки остеоіндуктивними, але й остеоіндуктивними властивостями. Отже, при імплантації ІГ у зону дефекту в ранній термін спостереження створюються більш сприятливі умови для відновлення трабекулярної кістки в реактивній зоні, ніж при імплантації ТКФ.

Таким чином, використання кістковопластичних матеріалів ТКФ і ІГ для пластики кістко-

вих дефектів оптимізує процеси репаративної регенерації кістки за рахунок повноцінної біорезорбції, активного зростання остеоінтеграції та ущільнення кісткових трабекул у реактивній зоні з утворенням повноцінної кісткової тканини.

Визначення якості життя пацієнтів з I ступенем генералізованого пародонтиту у віці до 35 років за допомогою спеціалізованої анкети ОНІР-14 дозволило виявити характерні після-

операційні зміни стандартних анкетних блоків за показниками фізичного болю і психологічної недієздатності хворих як після застосування ТКФ (рис. 5), так і після остеопластики за допомогою ІГ (рис. 6). При цьому рівні анкетних компонентів функціонального обмеження фізичної і соціальної недієздатності, а також інвалідності не мали істотних статистичних коливань протягом всього періоду спостережень.

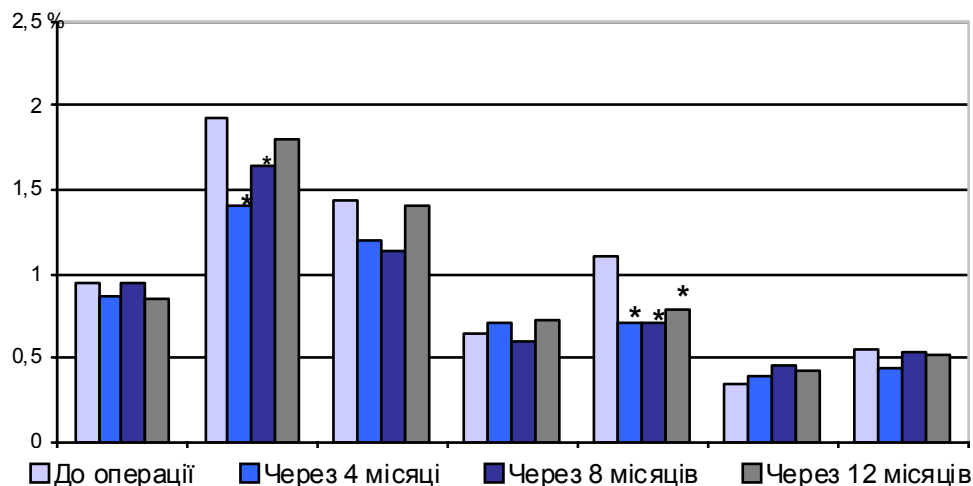


Рис. 5. Значення показників якості життя пацієнтів віком до 35 років при I ступені генералізованого пародонтиту за даними анкети ОНІР-14 після застосування матеріалу ТКФ. Анкетні блоки 1-7 означені в розділі «Матеріали і методи». Позначки (*) вказують на достовірні відмінності від передопераційного рівня.

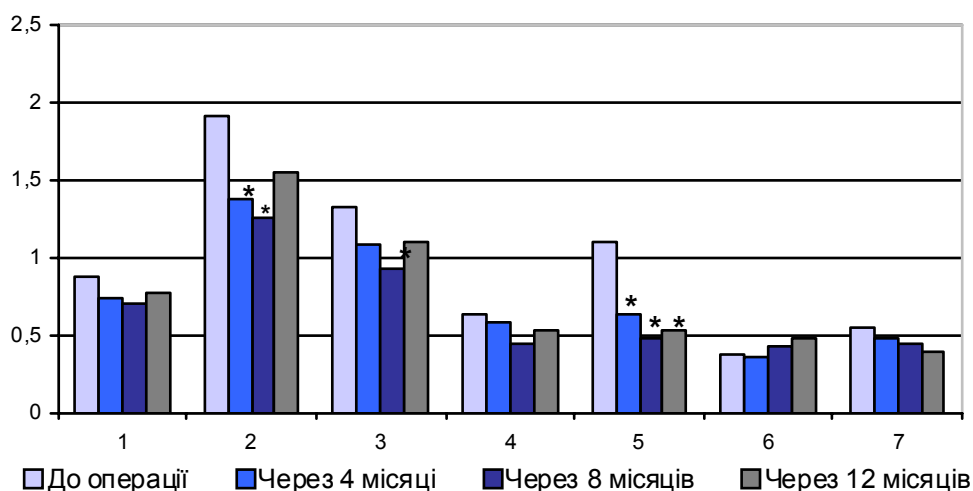


Рис. 6. Значення показників якості життя пацієнтів віком до 35 років при I ступені генералізованого пародонтиту за даними анкети ОНІР-14 після застосування матеріалу ІГ. Анкетні блоки 1-7 означені в розділі «Матеріали і методи». Позначки (*) вказують на достовірні відмінності від передопераційного рівня.

Зокрема, у хворих 1-ї клінічної групи через 4 місяці після проведення остеопластики спостерігалася редукція рівня фізичного болю на 27,5% ($p < 0,05$) у порівнянні з передопераційним рівнем; через 8 місяців зниження означеного показника становило 15,0% ($p < 0,05$), а наприкінці дослідження відмінності від вихідного рівня втрачали статистичну вагомість. Аналогічна динаміка означеного параметра відзначалася також у паці-

єнтів 2-ї клінічної групи (після застосування матеріалу ІГ).

Серед пацієнтів віком 35-59 років із діагностованим генералізованим пародонтитом I ступеня аналіз показників якості життя після остеопластики за допомогою ТКФ (рис. 7) та ІГ (рис. 8) показав достовірні зміни за субшкалами фізичного болю та психологічної недієздатності.

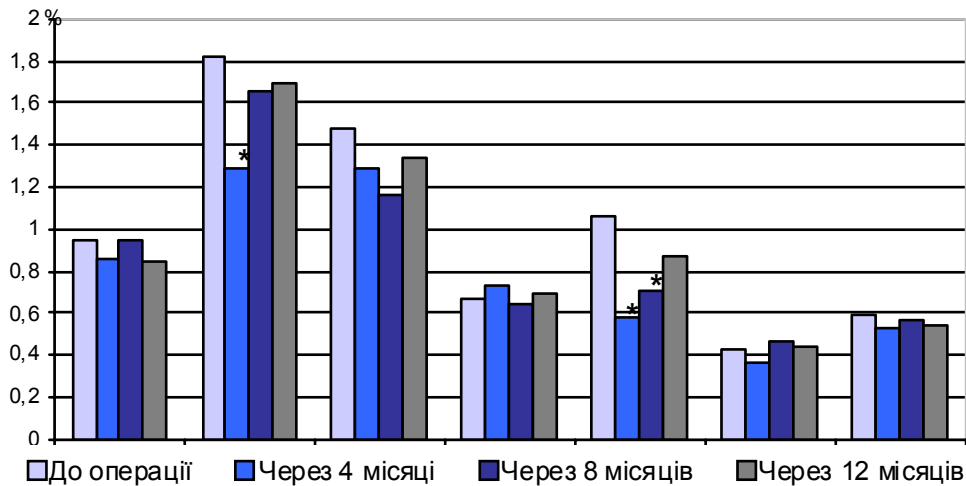


Рис. 7. Значення показників якості життя пацієнтів віком 35-59 років при I ступені генералізованого пародонтиту за даними анкети ОНІР-14 після застосування матеріалу ТКФ. Анкетні блоки 1-7 означені в розділі «Матеріали і методи». Позначки (*) вказують на достовірні відмінності від передопераційного рівня.

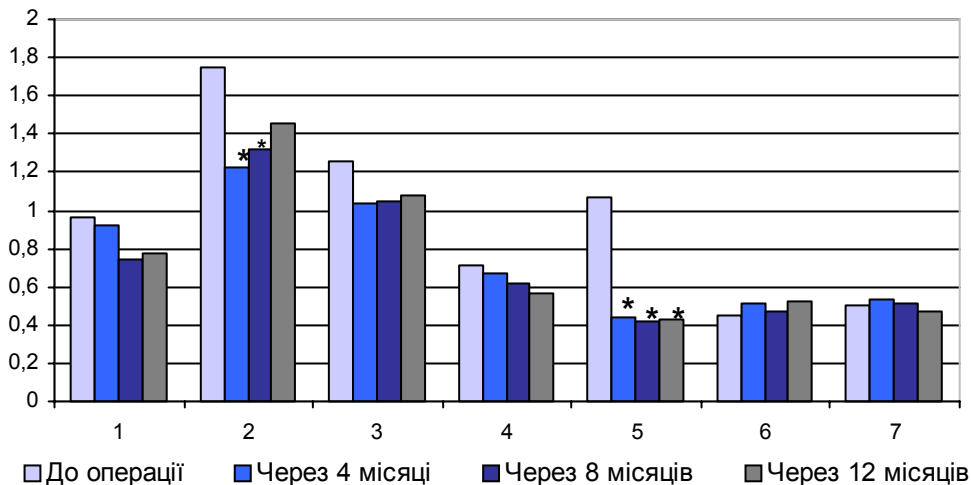


Рис. 8. Значення показників якості життя пацієнтів віком 35-59 років при I ступені генералізованого пародонтиту за даними анкети ОНІР-14 після застосування матеріалу ІГ. Анкетні блоки 1-7 означені в розділі «Матеріали і методи». Позначки (*) вказують на достовірні відмінності від передопераційного рівня.

Так, у хворих 1-ї клінічної групи через 4 місяці після операції відмічалось достовірне зниження рівня фізичного болю на 28,9%, проте на наступних етапах спостереження цей показник не мав достовірно вагомої різниці у порівнянні із передопераційним рівнем. У свою чергу, редукція значень за блоком психологічної недієздатності відмічалась через 4 та 8 місяців після проведення операції (на 45,7% і 33,6% відповідно; $p < 0,05$).

У випадку застосування ІГ зниження рівня фізичного болю набувало достовірно вагомих значень через 4 та 8 місяців після остеопластики (29,7%, 24,4%; $p < 0,05$), але суттєво не відрізнялось від вихідного рівня через 12 місяців від початку дослідження. В свою чергу суб'єктивне сприйняття пацієнтами власного стану психологічної недієздатності характеризувалось достовірним зменшенням значень показника протягом всього періоду спостереження на 58,9%, 61,0%,

60,2% відповідно через 4, 8 та 12 місяців після втручання. Щодо змін за іншими анкетними блоками ОНІР-14, то достовірної різниці виявлено не було протягом всього періоду спостереження за пацієнтами після остеопластики матеріалами ТКФ та ІГ.

При вивченні значень показників якості життя за ОНІР-14 серед пацієнтів 1-ї клінічної групи віком 60-74 років із генералізованим пародонтитом I ступеня було встановлено, що достовірними були лише зміни рівня фізичного болю через 4 місяці після остеопластики (-29,7%; $p < 0,05$), які в подальшому втрачали свою вагомість та суттєво не відрізнялись від передопераційного рівня. Щодо інших показників якості життя, то достовірних змін не відмічалось по жодному з анкетних блоків (рис. 9).

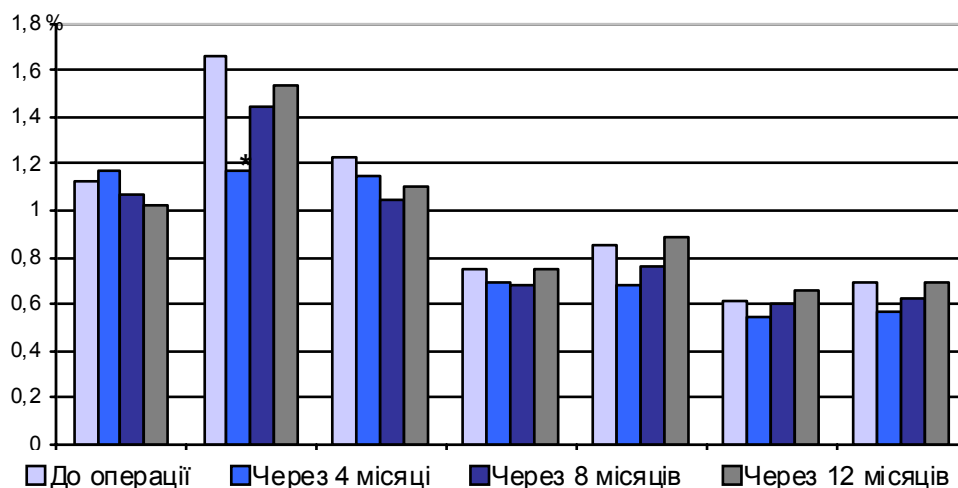


Рис. 9. Значення показників якості життя пацієнтів віком 60-74 роки при I ступені генералізованого пародонтиту за даними анкети ОНІР-14 після застосування матеріалу ТКФ. Анкетні блоки 1-7 означені в розділі «Матеріали і методи». Позначки (*) вказують на достовірні відмінності від передопераційного рівня.

Навпроти, наслідки хірургічного втручання з використанням ІГ мали виразний вплив на рівень фізичного болю та прояви психологічної недієздатності (рис. 10). Зокрема, вже з 4-го мі-

сяця післяопераційного періоду відмічалось суттєве зменшення відчуття болю, що зберігалось протягом всього періоду дослідження.

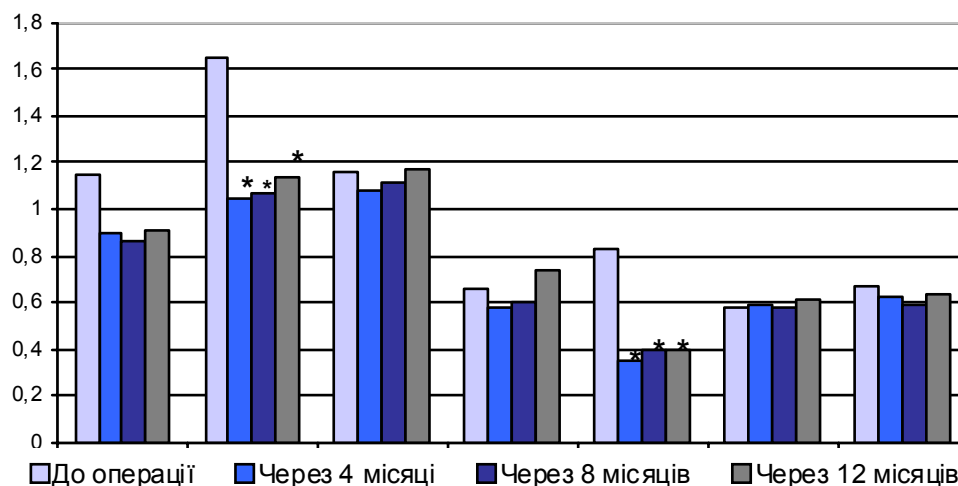


Рис. 10. Значення показників якості життя пацієнтів віком 60-74 роки при I ступені генералізованого пародонтиту за даними анкети ОНІР-14 після застосування матеріалу ІГ. Анкетні блоки 1-7 означені в розділі «Матеріали і методи». Позначки (*) вказують на достовірні відмінності від передопераційного рівня.

Підсумок

Використання кістковопластичних матеріалів на основі аморфного трикальційфосфату для пластики кісткових дефектів супроводжується їхньою біологічною резорбцією та виявляє стимулюючий ефект на процеси репаративної регенерації кістки. Це супроводжується зниженням питомої площі імплантованих часток (біорезорбцією), зростанням у ході експерименту індексу остеointegraції та питомої щільності трабекул у реактивній зоні. Найбільша активність виявлених процесів у експериментальних тварин спостерігається в період з 15-го по 30-й дні після імплантації.

Адаптована україномовна і російськомовна версії опитувальника ОНІР-14 (Oral Health Impact Profile) є валідним і точним інструментом для оцінки якості життя пацієнтів з хронічним генералізованим пародонтитом, за допомогою якого доведено вплив інтенсивності запально-деструктивних змін пародонта, ступінь тяжкості патологічного процесу, наявності повноцінної оклюзії і застосованих способів корекції на суб'єктивне сприйняття якості життя. Використання матеріалу EASY-GRAFT® у порівнянні з трикальційфосфатом® за даними спеціалізованої анкети ОНІР-14 покращує якість життя пацієнтів на 18-20%. Найбільш значні переваги застосу-

вання матеріалу ІГ у порівнянні з ТКФ виявляються у хворих зрілого і похилого віку.

Перспективи подальших досліджень полягають у вивченні ультраструктурних особливостей процесів репаративної регенерації кісткової тканини за умов експериментальної остеопластики та у клінічній пародонтології.

Літературні джерела References

1. Мазур І. П. Структурно-функціональний стан тканини пародонта у людей різного віку та статі / І. П. Мазур // Современная стоматология. – 2005. – № 4. – С. 48-51.

Mazur IP. [Structural and functional condition of the periodontal tissues in populace of different ages and gender / IP Mazur // Sovremennaya stomatologia. 2005;4:48-51. Ukrainian.

2. Герелюк В. І. Ультраструктура ендотеліоцитів капілярів ясен і вміст ліпопротеїдів у ясенній рідині людей при хронічному генералізованому пародонтиті / В. І. Герелюк // Укр. мед. альм. – 2000. – Т. 3, № 1. – С. 36-39.

Gerelyuk VI. [The ultrastructure of endothelial cells of ash capillaries and content of lipoproteins in gingival fluid of people with chronic generalized periodontitis]. Ukr Med Alm. 2000;3(1):36-9. Ukrainian.

3. Материнський В. В. Поріг електрозбудливості пульпи зубів різних груп в нормі та при генералізованому пародонтиті / В. В. Материнський, В. І. Герелюк // Галицький лікар. вісн. – 2005. – Т. 12, № 3. – С. 64-66.

Materinsky VV, Gerelyuk VI. [The threshold electrical excitability dental pulp of different groups in norm and generalized periodontitis]. Galytskyi likarskiy visnyk. 2005;12(30):64-6. Ukrainian.

4. Araújo A. C. Impact of periodontal disease on quality of life / A. C. Araújo, E. S. Gusmão, J. E. Batista, R. Címões // Quintessence Int. – 2010. – Vol. 41. – № 6. – P. 111-118.

Araújo AC, Gusmão EC, Batista JE, Címões R. Impact of periodontal disease on quality of life. Quintessence Int. 2010;41(6):111-8.

5. Shearer D. M. Does maternal oral health predict child oral health-related quality of life in adulthood? / D. M. Shearer, W. M. Thomson, J. M.

Broadbent, R. Poulton // Health Qual. Life Outcomes. – 2011. – № 9. – P. 50.

Shearer DM, Thomson WM, Broadbent JM, Poulton R. Does maternal oral health predict child oral health-related quality of life in adulthood? Health Qual Life Outcomes. 2011;9:50.

6. Лузин В. И. Методика моделирования костного дефекта у лабораторных животных / В. И. Лузин, Д. В. Ивченко, А. А. Панкратьев [и др.] // Укр. мед. альм. – 2005. – Т. 8, № 2 (додаток). – С. 162.

Luzin VI, Ivchenko DV, Pankratiev AA et al. [Methods of modeling the bone defect in laboratory animals]. Ukr Med Alm. 2005;8(2):162. Russian.

7. European convention for the protection of vertebrate animals used for experimental and other scientific purpose: Council of Europe 18.03.1986. – Strasbourg, 1986. – 52 p.

European convention for the protection of vertebrate animals used for experimental and other scientific purpose: Council of Europe 18.03.1986. Strasbourg; 1986. 52 p.

8. Автандилов Г. Г. Медицинская морфометрия : [руководство] / Г. Г. Автандилов. - М. : Медицина, 1990. - 384 с.

Avtandilov GG. Meditsinskaya morfometriya [Medical morphometry]. Moscow: Meditsina; 1990. 384 p. Russian.

9. Sanders A. E. Impact of oral disease on quality of life in the US and Australian populations / A. E. Sanders, G. D. Slade, S. Lim, S. T. Reisine // Community Dent. Oral Epidemiol. – 2009. – № 37. – P. 171-181.

Sanders AE, Slade GD, Lim S, Reisine ST. Impact of oral disease on quality of life in the US and Australian populations. Community Dent Oral Epidemiol. 2009;37:171-81.

Дмитриева Э.А. Эффективность остеотропного материала Easy-Graft по данным морфологического анализа и по оценке качества жизни у больных генерализованным пародонтитом I степени.

Реферат. В работе проведены сравнительный анализ и количественная морфологическая оценка регенераторных процессов в костной ткани в модели костного дефекта при имплантации материалов EasyGraft (Германия) и трикальцийфосфата (НПП "Кергап", Украина). Исследована динамика качества жизни пациентов после их использования в хирургическом лечении больных генерализованным пародонтитом I степени. Показано, что наиболее выраженные преимущества использования материала EasyGraft по сравнению с трикальцийфосфатом проявляются у больных зрелого и пожилого возраста.

Ключевые слова: генерализованный пародонтит, костный дефект, костная регенерация, Easy-Graft, трикальцийфосфат, качество жизни.