

Р.М.Банахевич  
П.О.Гриценко

ДЗ «Дніпропетровська  
медична академія МОЗ  
України»

**Ключові слова:** геніталь-  
ний пролапс, рецидив,  
гістологія, слизова піхви,  
зв'язки матки.

Надійшла: 20.02.2014

Прийнята: 22.03.2014

УДК 618.131/.138-007.43/.44-036.87-092-07-089-036.83

## РЕЗУЛЬТАТИ ГІСТОЛОГІЧНИХ ДОСЛІДЖЕНЬ БІОПТАТІВ СЛИЗОВОЇ ПІХВИ ТА ЗВ'ЯЗОК МАТКИ У ЖІНОК З РЕЦИДИВОМ ГЕНІТАЛЬНОГО ПРОЛАПСУ

*Дослідження проведено в рамках науково-дослідної роботи «Розробка нових підходів до діагностики, лікування реабілітації та організації надання медичної допомоги при гінекологічній патології із застосуванням нових та малоінвазивних медичних технологій» (номер державної реєстрації 0112U002831).*

**Реферат.** Аналіз результатів дослідження слизової піхви і зв'язок матки 60 жінок із рецидивом генітального пролапсу показав, що в слизовій піхви в 68,3% визначено ознаки атрофії в епітеліальному шарі та у 80,0% – набряк в стромальному компоненті. Ознаки дезорганізації сполучної тканини (витончення волокон, набряк тканини, втрата просторової орієнтації) встановлено у 81,7% досліджень зв'язок матки. Це дозволило обґрунтувати застосування синтетичних матеріалів при хірургічній корекції порушень вагінальної анатомії у пацієнок з рецидивом пролапсу.

**Morphologia.** – 2014. – Т. 8, № 1. – С. 16-20.

© Р.М.Банахевич, П.О.Гриценко, 2014

✉ banahevich@yandex.ua

**Banakhevych R.M., Grytsenko P.O. Histological investigation of biopsy specimens of the vaginal mucosa and uterine ligaments among the women with the genital prolapse recurrence.**

**ABSTRACT. Background.** In most cases disorganization of connective tissue structures can be observed in the ligament apparatus of the uterus and cause a high risk of genital prolapse formation after a hysterectomy or prolapse recurrence after post-plastic surgery. These results are to be clarified while defining the relationship between the level of connective tissue structures disorganization and changes in the vaginal mucosa. **Objective.** To identify the peculiarities of the microscopic structure of fascial-ligamental genital apparatus and vaginal mucosa among the patients with genital prolapse recurrence. **Methods.** In the course of surgery, parts (fragments) of the vaginal mucosa and cardinal ligaments tissues from 60 patients with the genital prolapse recurrence (group R) and 30 patients without evidence of prolapse (group K) were taken for morphological studies. Collection of anatomical material - parts of the vaginal mucosa and ligaments - was conducted within the areas of medical intervention in gynecology during the surgery with the removal of uterus and vagina. **Results.** Analysis of histological structure of cardinal ligament showed that among the total number of patients 49 people (81,7%) demonstrated signs of edema and a destruction of connective tissue components of the ligament. In all women together with the violation in vaginal mucosa the abnormalities in the ligaments structure were observed. Identified changes were mostly prominent in the vascular component of the uterine ligaments. Thinning of the epithelial layer of vaginal mucosa among the women with genital prolapse recurrence has been defined as well as a significant reduction in the total number of vessels in the uterine ligaments. **Conclusion.** It has been revealed that the signs of atrophy of the epithelial layer of a vaginal mucosa are observed in 68,3%, while the edema of stromal component – in 80,0% of total cases with genital prolapse recurrence. The signs of connective tissue disorganization were revealed in 81,7% of uterine ligaments investigation. These histological peculiarities justify the usage of synthetic implants in cases with genital prolapse recurrence.

**Key words:** genital prolapse, recurrence, histology, vaginal mucosa, ligament of the uterus.

### Citation:

Banakhevych RM, Grytsenko PO. [Histological investigation of biopsy specimens of the vaginal mucosa and uterine ligaments among the women with the genital prolapse recurrence]. Morphologia. 2014;8(1):16-20. Ukrainian.

### Вступ

Існує багато теорій розвитку генітального пролапсу (ГП), але жодна з них не змогла повні-

стю пояснити його патогенез і тим більше патогенез рецидиву генітального пролапсу (РГП) [1; 2]. Формування патології пов'язують зі значним

числом різноманітних макрофакторів [3]. З іншого боку існує велика кількість пацієнок, які мають кілька факторів і ознаки РГП у них відсутні [4; 5; 6; 7].

Ряд дослідників вважає, що ознаки РГП розвиваються у кожній третій хворій, досягаючи 33-68,3%, протягом трьох років після операції [8]. Вони часто стають причиною інвалідності пацієнок у результаті численних і функціонально неефективних втручань з їх корекції. У 85,5% хворих з РГП розвиваються функціональні розлади суміжних органів [8; 9; 10; 11; 12; 13].

За результатами досліджень С.М.Буянової та співавт. (2005) запропоновано клінічну концепцію формування неспроможності тазової діафрагми [14]. Автори стверджують, що формуванню ГП сприяють чотири основних моменти: травматичні ушкодження тазового дна в процесі пологів, неспроможність сполучнотканинних структур у вигляді системної недостатності, порушення синтезу стероїдних гормонів, хронічні захворювання, які супроводжуються порушенням обмінних процесів і мікроциркуляції [14]. Проте роль кожного з них чи їх комбінацій у формуванні РГП не уточнена. Крім того, місцеве введення естрогенів також не приводить до відновлення стану фасціально-лігаментарного апарату статевих органів (ФЛАСО) [15; 16].

Ряд науковців вважає, що головний фактор розвитку РГП – це порушення стану м'язів тазового дна [5]. Вони стверджують, що ослаблення тазового дна – синдром неспроможності промежини – призводить до рецидиву випадання матки і піхви, до цистоцеле, ректоцеле та інших порушень [5, 17].

Дослідження структури зв'язок та апоневрозу у хворих з легким ступенем дисплазії сполучної тканини (ДСТ) показали, що вона збережена за рахунок помірної зниження експресії колагену I типу та заміщення колагену III типу колагеном IV типу, при цьому клінічно спостерігаються ознаки підвищеної здатності до розтягнення зв'язкового апарату [14; 18; 19]. При ДСТ середнього і особливо тяжкого ступеня спостерігається дезорганізація структури зв'язок і апоневрозу за рахунок значного зниження вмісту колагену I-III типів і тільки часткового заміщення їх колагеном IV типу [18]. Дезорганізація сполучнотканинних структур більшою мірою може спостерігатися в зв'язковому апараті матки, що обумовлює високий ступінь ризику формування пролапсу геніталій після гістеректомії або рецидиву пролапсу після пластичної операції [14; 19]. Ці результати вимагають уточнення із визначенням взаємозв'язку рівня дезорганізації сполучнотканинних структур із змінами в слизовій піхви. В доступних наукових джерелах часто приводять статистику РГП без детального аналізу їх розвитку та ролі ДСТ у патогенезі захворювання.

У доступній літературі ми не зустріли чітко-

го уявлення щодо причин розвитку постгістеректомічного пролапсу (ПГЕП), незважаючи на те, що це окремих випадок РГП, етіологія та патогенез якого вивчається уже протягом тривалого часу [15]. Виявлення факторів ризику і створення прогностичної моделі формування ПГЕП ще до виконання гістеректомії є актуальним і забезпечить індивідуальність підходу у виборі способу гістеректомії з метою профілактики випадіння купола піхви після цієї операції [4; 20].

Недостатня ефективність хірургічного лікування ГП, в більшості випадків, можливо обумовлена морфофункціональною неспроможністю структур, які використовуються для реконструкції тазових органів і відповідальних за їх континенцію. Діагноз РГП можливо поставити і без морфологічного дослідження не враховують патоморфологічних змін тазового дна. Однак, не можливо відкидати важливу роль сполучної тканини, яка утворює основу для органів малого таза та анатомічних структур тазового дна. Вирішення поставленої проблеми ефективного лікування РГП вимагає системного підходу, який базується на принципах концепції діагностики порушень ФЛАСО, показниках клінічно обґрунтованого механізму розвитку порушень вагінальної анатомії, результатах дослідження анатомії опорних структур органів малого таза.

#### **Мета**

Встановити особливості мікроструктури фасціально-лігаментарного апарату статевих органів та слизової піхви у жінок з рецидивом генітального пролапсу.

#### **Матеріали та методи**

У ході операції у 60 пацієнок з РГП (група Р) та у 30 пацієнок без ознак пролапсу (група К) брали ділянку (фрагмент) тканин слизової піхви і кардинальних зв'язок для морфологічного дослідження. Забір анатомічного матеріалу – частин слизової піхви та зв'язок – проводився в межах зони втручання у гінекологічному відділенні під час оперативних втручань з видаленням матки з піхвою.

Для аналізу мікроструктури піхви та зв'язок використовували стандартну методику для проведення гістологічних досліджень. Фіксація препаратів проводилась в 10% нейтральному формаліні, після чого заливали парафіном за загальноприйнятим методом. Для отримання зрізів використовували мікротом зі станцією прийому зрізів (Місгом НМ-340). Парафінові зрізи товщиною 4-6 мкм забарвлювали гематоксиліном та еозином за стандартною методикою та піддавалися ретельному мікроскопічному дослідженню. Мікроскопію проводили за допомогою світлового мікроскопа Leica DMLS з використанням об'єктивів  $\times 10$ ,  $\times 20$ ,  $\times 40$ ,  $\times 100$ . Отримані результати піддавали статистичній обробці з використанням пакету програм STATISTICA® for Windows, Release 8.0 компанії StatSoft® Inc.,

США (2010). Для математичної обробки отриманих даних використовували методи описової статистики, кореляційний аналіз.

Результати та їх обговорення

При гістологічному дослідженні слизової піхви встановлено ознаки гіпоестрогенного стану за рахунок зменшення товщини епітеліального шару на  $36,2 \pm 3,1\%$  у порівнянні з показником групи К. У 56 (93,3%) випадків у стромі слизової встановлено зони запальних інфільтратів, які склалися з лімфоцитів та плазматичних клітин, а також у цих ділянках визначалися ознаки фіброзу стромы, під базальною мембраною епітеліального шару визначалися нейтрофільні лейкоцити; спостерігався нерівномірний фіброз стромы (рис. 1). В епітеліальному шарі спостерігалися койлоцитоз та ознаки запальної реакції з ділянками гіперкератозу.

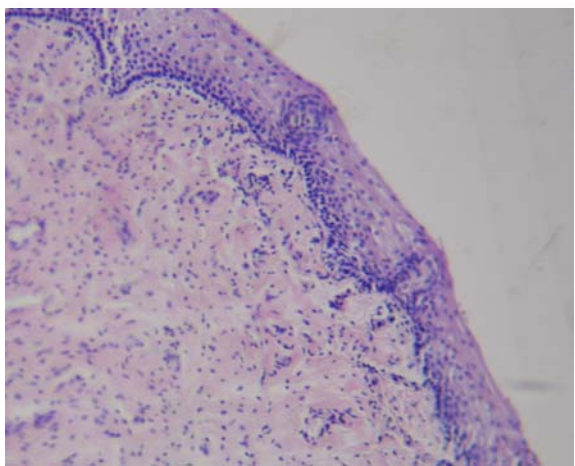


Рис. 1. Гістологічна будова слизової піхви пацієнтки з РГП. Забарвлення за Ван-Гізон.  $\times 100$ .

У біопсійному матеріалі слизової піхви в 68,3% зразках визначено ознаки атрофії в епітеліальному шарі та у 80,0% зразків біопсійного матеріалу набряк в стромальному компоненті.

Аналіз гістологічного матеріалу кардинальної зв'язки показав, що серед загальної кількості досліджуваних хворих у 49 (81,7%) визначено ознаки набряку та деструкції сполучнотканинних компонентів зв'язки. У всіх жінок, як і у випадку із слизовою піхви, у структурі зв'язок були встановлені відхилення від класичної будови.

Встановлені зміни більшою мірою стосувалися судинного компонента зв'язок матки. Встановлено зменшення товщини епітеліального шару у слизовій піхви жінок із РГП у фасціях і відповідно достовірне зменшення загальної кількості судин у зв'язках матки, достовірно частіше спостерігалися ознаки їх дезінтеграції і патологічних змін в товщі стінки (лімфоцитарна інфільтрація, склерозування) (рис. 2).

Таким чином, патологічний процес, який відбувається в структурі тканин слизової, фасції та

зв'язки стосується усіх компонентів тазового дна і ці зміни взаємопов'язані. За результатами гістологічних досліджень біоптатів фасцій і зв'язок, взятих у ході оперативної корекції тазового дна встановлено, що в епітеліальному та стромальному компоненті слизової піхви спостерігалися морфологічні ознаки запальної реакції.

При зіставленні виду РГП з отриманими типовими морфологічними картинами слизової піхви, встановлено, що існує достовірний кореляційний зв'язок між ступенем структурних змін у слизовій та фасціях і ступенем тяжкості РГП ( $r=0,32$ ). Але ці начебто достовірні результати вимагають більш детального розгляду і їх інтерпретація є досить неоднозначною. Таким чином, при однакових клінічних стадіях РГП за вказаними класифікаціями можуть зустрічатися різні варіанти морфологічних змін в стінці слизової та зв'язках. Це свідчить про те, що відсутній чіткий перехід однієї стадії в іншу, а також результат дослідження залежить від місця у якому взята біопсія. Як правило це зона повторного оперативного втручання по середній лінії переднього чи заднього сегменту піхви з післяопераційним рубцем після попереднього оперативного втручання. Поставити ж морфологічний діагноз до оперативного лікування ми не можемо, отже, і вибрати правильний метод та методику оперативного лікування теж не можемо.

У всіх жінок, як і у випадку з слизовою піхви, у структурі зв'язок були виявлені відхилення від класичної будови. Причому ці зміни більшою мірою стосувалися судинного компонента. У міру посилення патоморфологічних порушень у слизовій піхви в фасціях достовірно зменшувалася загальна кількість судин, але при цьому достовірно частіше спостерігалися ознаки їх дезінтеграції і патологічних змін в товщі стінки (лімфоцитарна інфільтрація, склерозування).

Ознаки дезорганізації сполучної тканини (втончення волокон, набряк тканини, втрата просторової орієнтації), дилатація просвіту кровоносних судин встановлено у 86,7% досліджень зв'язок матки групи Р та у 16,7% – групи К ( $p < 0,05$ ). Слід зазначити, що в групі пацієнток з ПГЕП та повним випаданням матки не було жодного біоптату зв'язки з нормальною будовою сполучнотканинних волокон. Таким чином, патологічний процес, який відбувається в структурі слизової піхви, фасцій та зв'язок, відбувається у всіх компонентах тазового дна. Зміни, які відбуваються в органах і тканинах взаємопов'язані. Аналізуючи результати проведеного гістологічного дослідження встановлено, що саме фактор дезінтеграції ФЛАСО під дією різних чинників генітальної та екстрагенітальної патології приводить до негативних результатів лікування, або формування такого критерію, як субоптимальний результат: ми оперуємо як бачимо, не маючи чітких морфологічних критеріїв.

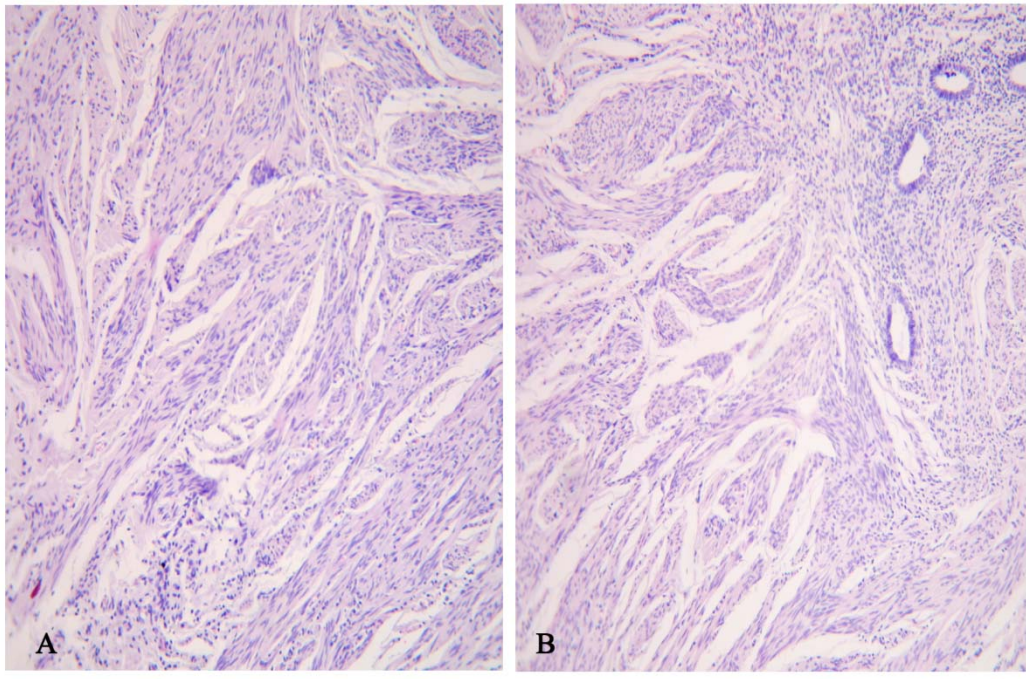


Рис. 2. Гістологічна будова кардинальної зв'язки. А – пацієнтка групи К. В – пацієнтка групи Р. Забарвлення за Ван-Гізон.  $\times 100$ .

### Висновки

1. У біопсійному матеріалі слизової піхви в 68,3% визначено ознаки атрофії в епітеліальному шарі та у 80,0% набряк в стромальному компоненті. Ознаки дезорганізації сполучної тканини (витончення волокон, набряк тканини, втрата просторової орієнтації), дилатація просвіту кровоносних судин встановлено в 81,7% досліджень зв'язок матки.

2. Встановлені особливості результатів гістологічного дослідження обґрунтовують застосування у пацієнок з рецидивом генітального

пролапсу синтетичних імплантів, які зможуть надійно замінити власний скомпрометований фасціально-лігаментарний апарат статевих органів.

### Перспективи подальших досліджень

Планується проведення досліджень, які дадуть можливість визначити результати впливу естрогенвмісних препаратів місцевої дії на товщину слизової піхви та кількість естрогенових рецепторів в залежності від терміну та умов застосування цих препаратів.

### Літературні джерела

#### References

1. Blandon RE, Bharucha AE, Melton LJ 3rd, Schleck CD, Babalola EO, Zinsmeister AR, Gebhart JB. Incidence of pelvic floor repair after hysterectomy: A population-based cohort study. *Am J Obstet Gynecol.* 2007 Dec;197(6):664.e1-7. Cited in: PubMed; PMID: 18060973; PMCID: PMC2562278.
2. Abbas SM, Bissett IP, Neill ME, Macmillan AK, Milne D, Parry BR. Long-term results of the anterior Délorme's operation in the management of symptomatic rectocele. *Dis Colon Rectum.* 2005 Feb;48(2):317-22. Cited in: PubMed; PMID: 15812584.
3. Crafoord K, Sydsjö A, Nilsson K, Kjølhede P. Primary surgery of genital prolapse: a shift in treatment tradition. *Acta Obstet Gynecol Scand.* 2006;85(9):1104-8. Cited in: PubMed; PMID: 16929416.
4. Suhih GT, Danilov AY, Botasheva DA. [Search for etiological factors of genital prolapse]. *Rossiyskiy vestnik akushera-ginekologa.* 2010;10(5):28-32. Russian.
5. Diez-Itza I, Aizpitarte I, Becerro A. Risk factors for the recurrence of pelvic organ prolapse after vaginal surgery: a review at 5 years after surgery. *Int Urogynecol J Pelvic Floor Dysfunct.* 2007 Nov;18(11):1317-24. Epub 2007 Feb 28. Cited in: PubMed; PMID: 17333439.
6. Jeon MJ, Chung SM, Jung HJ, Kim SK, Bai SW. Risk factors for the recurrence of pelvic organ prolapse. *Gynecol Obstet Invest.* 2008;66(4):268-73. doi: 10.1159/000149851. Epub 2008 Aug 6. Cited in: PubMed; PMID: 18685255.
7. Medina CA, Candiotti K, Takacs P. Wide genital hiatus is a risk factor for recurrence follow-

- ing anterior vaginal repair. *Int J Gynaecol Obstet.* 2008 May;101(2):184-7. doi: 10.1016/j.ijgo.2007.11.008. Cited in: PubMed; PMID: 18215663.
8. Semenuk AA, Bitukov NN, Pospelov IV. [Treatment of patients with urogenital prolapse and urinary incontinence]. *Urologiia.* 2006;1:61-4. Russian.
9. Popov AA, Mananikova TN, Shaginyan GG. [Application of littleinvasion technologies is in treatment of the complicated forms of prolapsa of genitalia]. *Akusherstvo i ginekologiya.* 2004;(3):32-4. Russian.
10. Smirnov AB, Khvorov VV. [Comparative estimation of methods of surgical correction of rectocele]. *Khirurgiia.* 2006;10:22-26. Russian.
11. Popov AA. [The modern approach to the correction of rectocele in gynecological patients with genital prolapse]. *Rossiyskiy vestnik akushera-ginekologa.* 2006;6(2):38-40. Russian.
12. Fialkow MF, Newton KM, Weiss NS. Incidence of recurrent pelvic organ prolapse 10 years following primary surgical management: a retrospective cohort study. *Int Urogynecol J Pelvic Floor Dysfunct.* 2008 Nov;19(11):1483-7. doi: 10.1007/s00192-008-0678-8. Cited in: PubMed; PMID: 18682876.
13. Digesu GA, Chaliha C, Salvatore S, Hutchings A, Khullar V. The relationship of vaginal prolapse severity to symptoms and quality of life. *BJOG.* 2005 Jul;112(7):971-6. Cited in: PubMed; PMID: 15958002.
14. Bujanova SN. [Role of connective tissue dysplasia in the pathogenesis of prolapse and urine incontinence]. *Rossiyskiy vestnik akushera-ginekologa.* 2005;(5):19-23. Russian.
15. Zaporozhan VN, Procepko AA, Drachevskaya MN. [Prevention of prolapse during transabdominal hysterectomy - a new approach]. *Reproduktivnoe zdorovie zhenschiny.* 2004;(1): 82-6. Ukrainian.
16. Bachaev VV, Gorin VE, Gunter VE. [Functional violations at manifestation of genital prolapse]. *Zhurnal akusherstva i zhenskikh bolezney.* 2009;58(5):M17-M18. Russian.
17. De Lancey JO. [The hidden epidemic of pelvic floor dysfunction: achievable goals for improved prevention and treatment]. *Am J Obstet Gynecol.* 2005 May;192(5):1488-95. Cited in: PubMed; PMID: 15902147.
18. Gasparyan SA, Afanasova EP, Starichenko LV. [Connective tissue dysplasia (CTD) as a cause of genital prolapse]. *Zhurnal akusherstva i zhenskikh bolezney.* 2009;58(5):M29-M30. Russian.
19. Kadurina TI, Gorbunova VN, editors. *Displasiya soedinitelnoy tkani [Connective tissue dysplasia].* Saint Petersburg: Elbi; 2009. 714 p. Russian.
20. Whiteside JL, Weber AM, Meyn LA, Walters MD. Risk factors for prolapse recurrence after vaginal repair. *Am J Obstet Gynecol.* 2004 Nov;191(5):1533-8. Cited in: PubMed; PMID: 15547521.

**Банахевич Р.М., Гриценко П.А. Результаты гистологических исследований биоптатов слизистой влагалища и связок матки у женщин с рецидивом генитального пролапса.**

**Реферат.** Анализ результатов исследования слизистой влагалища и связок матки 60 женщин с рецидивом генитального пролапса показал, что в слизистой влагалища в 68,3% исследований наблюдались признаки атрофии в эпителиальном слое и отек стромы – в 80,0% образцов. Потеря пространственной организации соединительнотканых структур связок матки установлена в 81,7% исследований. Результаты этих исследований позволили обосновать применение синтетических материалов при хирургической коррекции нарушений вагинальной анатомии у пациенток с рецидивом пролапса.

**Ключевые слова:** генитальный пролапс, рецидив, гистология, слизистая влагалища, связки матки.