

**М.А.Кривенцов
В.В.Куца**

ГУ «Крымский государственный медицинский университет имени С.И. Георгиевского»
Сімферополь

Ключевые слова: морфология, лимфатические узлы, крысы, ионизирующее облучение.

Надійшла: 02.03.2014

Прийнята: 26.03.2014

УДК 611.42+611.832.9-008.8:611:599.329.4

ДИНАМИКА СТРУКТУРНЫХ ПРЕОБРАЗОВАНИЙ ЛИМФАТИЧЕСКИХ УЗЛОВ КРЫС ПОСЛЕ ОДНОКРАТНОГО ВОЗДЕЙСТВИЯ ИОНИЗИРУЮЩЕГО ФОТОННОГО ИЗЛУЧЕНИЯ

Исследование выполнено в рамках научно-исследовательской работы «Морфогенез органов иммунной системы млекопитающих при парентеральном введении ксеногенной спинномозговой жидкости в условиях воздействия неблагоприятных факторов окружающей среды» (номер государственной регистрации 010112U003085 шифр 06/12).

Реферат. В исследовании была изучена динамика структурных преобразований брыжеечных лимфатических узлов после однократного тотального фотонного ионизирующего облучения в дозе 4,5 Гр. Выявленная гистологическая картина свидетельствует о значительных изменениях как стромально-сосудистого, так и паренхиматозного компонентов органа. Изменения носили стадийный характер, приобретая наибольшую выраженность на 3-7 сутки, со стиханием на 14-е сутки и практически полным восстановлением гистоархитектоники к 30-м суткам после облучения, что свидетельствует об обратимости выявленных изменений.

Morphologia. – 2014. – Т. 8, № 1. – С. 53-57.

© М.А.Кривенцов, В.В.Куца, 2014

✉ maksimkgmu@mail.ru

Kriventsov M.A., Kutsaya V.V. Dynamics of structural transformation of lymph nodes in rats after a single exposure to ionizing photon radiation.

ABSTRACT. Background. One of the problems of modern morphology is the investigation of the impact of extreme environmental factors, such as ionizing radiation on the body. However, literature data are often controversial, due to the lack of unity in the methodological assessment of the effects of ionizing radiation, as well as usage of different types of radiation doses and experimental facilities. **Objective.** The purpose of this research was a comparative investigation of the dynamics of structural transformations of mesenteric lymph nodes after a single total photon-ionizing radiation. **Methods.** Experiment was conducted on 30 male Wistar rats. Rats were exposed to a single ionizing photon irradiation at a dose of 4.5 Gy. Intact animals served as a control. Experimental animals were euthanized by decapitation under ether anesthesia on the 3rd, 7th, 14th and 30th day after irradiation (6 rats in each experimental period). After decapitation mesenteric lymph nodes were isolated to the subsequent histological study using standard hematoxylin and eosin staining procedure. **Results.** Typical histological changes in the mesenteric lymph nodes included decrease of the cortex area and the number of primary and secondary lymphoid nodules, reduced density of the cell population in all structural and functional areas of the organ, expansion of sinus spaces and prominent reaction of the microvasculature. **Conclusion.** Histological study revealed the evidence of significant changes in both stromal vascular and parenchymal components of investigated organs. Changes were divided into phases, acquiring the greatest severity on the 3rd-7th day, with subsequent attenuation on the 14th day and almost complete recovery on the 30th day after irradiation, indicating the reversibility of detected changes.

Keywords: morphology, lymph nodes, rats, ionizing radiation.

Citation:

Kriventsov MA, Kutsaya VV. [Dynamics of structural transformation of lymph nodes in rats after a single exposure to ionizing photon radiation]. *Morphologia*. 2014;8(1):53-7. Russian.

Введение

Одним из наиболее актуальных вопросов современной морфологии является изучение воздействия экстремальных факторов окружающей среды на организм. Учитывая развитие современных методов диагностики и терапии, а также производственно-технический прогресс немало-

важное значение приобретает фактор воздействия ионизирующего излучения [1]. С другой стороны, изменения со стороны органов иммунной системы представляются ключевыми и одними из основополагающих в развитии каскада патофизиологических реакций и адапционных резервов организма. В современной литературе

существует большое количество данных, посвященных преобразованиям различных органов иммунной системы, однако, зачастую, они являются противоречивыми, что связано с отсутствием методического единства в оценке воздействия ионизирующего облучения, а также с использованием различных видов облучения, доз и экспериментальных объектов [1; 2]. Таким образом, принимая во внимание конкретные условия воздействия ионизирующего облучения, проведенное исследование является актуальным, а его результаты несут в себе, как теоретическую, так и практическую значимость.

Целью данного исследования явилось изучение динамики структурных преобразований лимфатических узлов крыс после однократного тотального фотонного ионизирующего облучения в дозе 4,5 Гр.

Материалы и методы

Эксперимент был проведен на 30 самцах белых крыс линии Вистар. Все животные были представлены крысами ювенильного возраста (на момент начала эксперимента возраст крыс составлял 3 – 3,5 месяца, а их масса тела – 150 – 170 г).

Крысы подвергались однократному воздействию ионизирующего фотонного облучения. Лучевое поражение моделировали на линейном ускорителе Clinac 2100 (производства компании Varian, США) на базе Крымского республиканского учреждения "Онкологический клинический диспансер" (г. Симферополь, АР Крым). Использовали следующие параметры фотонного ионизирующего излучения: рабочая энергия линейного ускорителя – 6 МэВ, время экспозиции – 50 сек, разовая доза – 500 рад (5 Грей), размер поля – 40 см x 40 см, глубина проникновения – 2,5 см. Среди указанных выше параметров, ключевым является доза облучения, равная 5 Гр, которая широко используется для моделирования костномозговой формы острой лучевой болезни у крыс [2]. Вместе с тем, выбранная доза не достигает LD_{50} для крыс (по различным литературным данным – от 6 до 8,5 Гр), что связано с отсутствием в задачах исследования изучения выживаемости экспериментальных животных, а также с необходимостью сохранения численности облученных крыс на протяжении всего срока эксперимента (до 30-х суток после лучевого воздействия).

Помимо крыс, которые подвергались воздействию ионизирующего облучения, была предусмотрена серия интактных животных (6 крыс), идентичных по возрасту и массе тела экспериментальным крысам.

Экспериментальных животных выводили из исследования путём декапитации под эфирным наркозом на 3-е, 7-е, 14-е и 30-е сутки после облучения (по 6 крыс на каждый срок эксперимента). Крыс содержали в стандартных условиях ви-

вария. На протяжении эксперимента животных взвешивали, фиксируя данные в журнал проведения исследования (на 1-й, 2-й, 3-й, 4-й, 5-й, 7-й, 10-й, 15-й, 20-й, 25-й и 30-й день эксперимента). Крыс взвешивали на настольных циферблатных весах ВНЦ-2м (цена деления – 2 г, погрешность: ± 2 г) [3].

При проведении исследования соблюдены принципы Хельсинской декларации, принятой Генеральной ассамблеей Всемирной медицинской ассоциации (2000), и "Общие этические принципы экспериментов над животными", утверждённые 1-м Национальным конгрессом по биоэтике (Киев, 2001). Также были учтены рекомендации "О правовых, законодательных, этических нормах и требованиях при выполнении научных морфологических исследований" [4].

После декапитации крыс выделяли тимус и брыжеечные лимфатические узлы (БЛУ), с их последующим визуальным, макроскопическим описанием и взвешиванием на аналитических весах AXIS AN50 (диапазон: 0,01 – 50,0 г; цена деления – 0,0001 г).

После проведения макроскопических описательных и органомерических методов исследования, для гистологического исследования БЛУ фиксировали в 10% нейтральном формалине, проводили через батарею спиртов восходящей концентрации и заливали в парафин, в соответствии с принятыми методиками. Серийные гистологические срезы толщиной 4-5 мкм окрашивали стандартной обзорной гистологической окраской – гематоксилином и эозином, а также – по ванГизон (для визуализации соединительнотканых волокон стромальных компонентов изучаемых органов) [5]. Просмотр и получение цифровых фотографий микропрепаратов БЛУ осуществляли с помощью цитоморфометрического комплекса Olympus CX-41 с использованием программного обеспечения ImageJ.

Результаты и их обсуждение

Брыжеечные лимфатические узлы интактных крыс на гистологическом уровне представлены хорошо выраженными структурно-функциональными зонами, среди которых выделяли капсулу и соединительнотканые перегородки (трабекулы), корковое вещество, мозговое вещество и синусные пространства лимфатического узла. Капсула лимфатических узлов сплошная, имеет волнистый ход, местами разволокнена, трабекулы визуализируются не чётко. Корковое вещество расположено по периферии органа, хорошо развито, преобладает над мозговым веществом. Лимфоидные узелки хорошо выражены. Преобладают вторичные узелки со значительными по величине герминативными центрами, занимающими большую часть узелка. Паракортикальная зона расположена на границе коркового и мозгового вещества, граница с мозговым веществом чёткая (рис. 1).

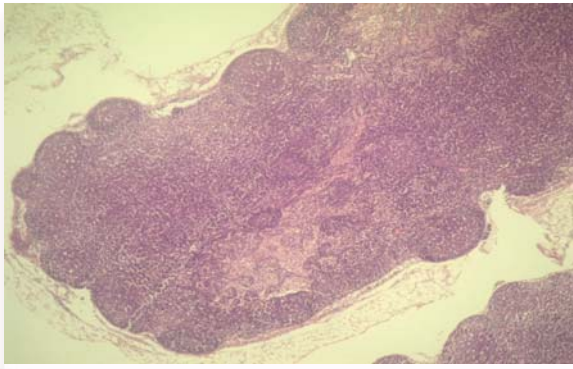


Рис. 1. Капсула лимфатического узла, корковое вещество, лимфоидные узелки. Интактные крысы. Окраска гематоксилином и эозином. $\times 40$.

Мозговое вещество представлено мягкотными тяжами, хорошо развито. Синусные пространства БЛУ представлены хорошо выраженными подкапсулярным, корковыми и мозговыми промежуточными синусами, а также воротным синусом. Просвет синусов не расширен, целостность стенки не нарушена, характерна сплошная эндотелиальная выстилка. Просвет синусов заполнен клетками лимфоидного ряда. Сосуды микроциркуляторного русла не расширены, полнокровны, целостность их стенки не нарушена, явления отёка интерстициального пространства и периваскулярной инфильтрации отсутствуют.

Гистоархитектоника БЛУ на фоне однократного ионизирующего облучения в дозе 4,5 Гр во всех сроках наблюдения претерпела существенные изменения, которые касались как паренхиматозного, так и стромально-сосудистого компонентов органа. Так, на 3-и сутки после облучения, несмотря на сохранность основных структурно-функциональных зон, корковое вещество визуально сужено наряду с уменьшением количества лимфоидных узелков. Вместе с тем, лимфоидные узелки достаточно хорошо выражены, преобладают вторичные. Паракортикальная зона расположена на границе коркового и мозгового вещества, граница с мозговым веществом размыта. Плотность клеточной популяции значительно снижена. Клеточные элементы представлены клетками лимфоидного ряда, преимущественно малыми лимфоцитами.

Обращает на себя внимание резко расширенный просвет синусов, хотя целостность стенок не нарушена, характерна сплошная эндотелиальная выстилка. Просвет синусов заполнен клетками лимфоидного ряда в небольшом количестве (рис. 2).

Гистологическая картина сосудов микроциркуляторного русла неоднородна, однако преобладают резко расширенные и полнокровные сосуды. Наблюдаются явления стаза и сладжа эритроцитов. Целостность стенки сосудов не нарушена. Характерны явления отёка интерсти-

циального пространства и умеренной периваскулярной инфильтрации.

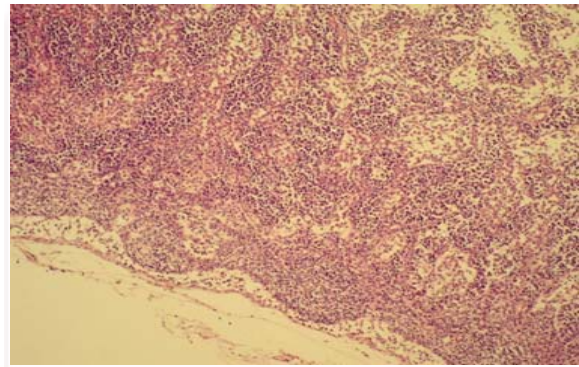


Рис. 2. Расширенные синусы. Облучение, 3-и сутки. Окраска гематоксилином и эозином. $\times 100$.

Таким образом, выявленные структурные преобразования БЛУ на 3-и сутки после облучения свидетельствуют о выраженной сосудистой реакции на фоне обеднения клеточной популяции, что может быть обусловлено как гибелью клеток, так и активизацией процессов миграции.

Структурные преобразования БЛУ на 7-е сутки после облучения, в целом, соответствовали картине, которая была выявлена в более ранний срок. Отличительной особенностью было более значительное уменьшение количества лимфоидных узелков и их размеров, а также наличие геморрагических явлений, проявляющихся наличием эритроцитов в просвете синусов и интерстициальном пространстве, что свидетельствует о повышении проницаемости сосудистой стенки. Также как и на 3-и сутки общая плотность клеточной популяции была снижена, но значительно возросло количество макрофагов, что носило наибольшую выраженность в паракортикальной зоне и мягкотных тяжах. Подобные изменения свидетельствуют о восстановлении моноцитарного ростка красного костного мозга после облучения и активном рекрутинге фагоцитарно-активных клеток в лимфатический узел. Как следствие, на 7-е сутки после облучения активно протекают процессы репарации.

Морфология БЛУ на 14-е сутки после облучения характеризовалась еще большим уменьшением количества лимфоидных узелков на фоне уменьшения доли коркового вещества. Также как и в предыдущих сроках наблюдения, синусные пространства значительно расширены, у некоторых нарушена целостность стенки и эндотелиальная выстилка. Просвет синусов заполнен клетками лимфоидного ряда (рис. 3).

Сосуды микроциркуляторного не расширены, полнокровны, целостность стенки не нарушена. Общая плотность клеточной популяции по сравнению с 3 и 7 сутками возрастала и была незначительно снижена по сравнению с интакт-

ными БЛУ. Клеточные элементы представлены клетками лимфоидного ряда, преимущественно малыми лимфоцитами, клетками микроокружения, макрофагами. Это свидетельствует о частичном восстановлении клеточной популяции и восстановлении функциональных резервов органа.

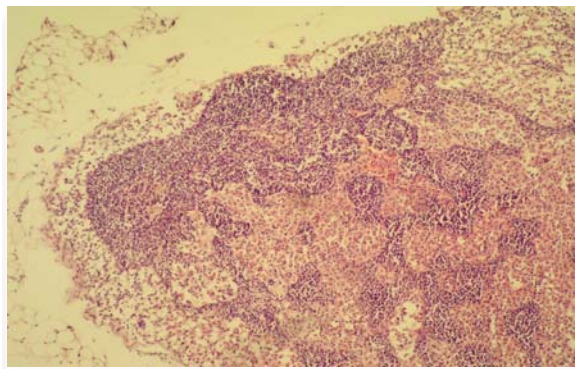


Рис. 3. БЛУ. Облучение, 14-е сутки. Окраска гематоксилином и эозином. $\times 100$.

Наконец, на 30-е сутки после облучения гистологическая картина БЛУ практически возвращалась к норме: узлы были представлены хорошо выраженными структурно-функциональными зонами, среди которых выделяли капсулу и соединительнотканые перегородки (трабекулы), хорошо выраженное корковое вещество, мозговое вещество и синусные пространства лимфатического узла.

Лимфоидные узелки приобретают достаточную выраженность, их количество значительно выше, чем на 14-е сутки после облучения, преобладают вторичные с хорошо выраженными герминативными центрами. Паракортикальная зона хорошо выражена, находится на границе коркового и мозгового вещества. Мозговое вещество представлено мягкотными тяжами, занимает внутреннюю часть лимфатического узла, характеризуясь умеренным развитием.

Синусные пространства лимфатического узла представлены умеренно расширенными подкапсулярным, промежуточными корковыми и мозговыми синусами, воротным синусом. Целостность стенки и эндотелиальная выстилка не нарушены. Просвет синусов заполнен клетками

лимфоидного ряда. Сосуды микроциркуляторного русла не полнокровные, целостность стенки и эндотелиальная выстилка не нарушены, явления отёка интерстициального пространства и периваскулярной инфильтрации стихали. Общая плотность клеточной популяции соответствует контролю. Клеточные элементы представлены клетками лимфоидного ряда, преимущественно малыми лимфоцитами, клетками микроокружения, макрофагами.

Таким образом, гистологическая картина БЛУ на 30-е сутки характеризуется практически полным восстановлением структурно-функционального состояния всех компонентов органа, свидетельствуя об обратимости изменений, вызванных действием ионизирующего облучения.

Заключение

Выявленная гистологическая картина брыжеечных лимфатических узлов свидетельствует о значительных изменениях как стромально-сосудистого, так и паренхиматозного компонентов органа после однократного воздействия ионизирующего облучения в дозе 4,5 Гр. В качестве типичных изменений на гистологическом уровне выступали уменьшение доли коркового вещества и количества первичных и вторичных лимфоидных узелков, снижение плотности клеточной популяции во всех структурно-функциональных зонах органа, резкое расширение всех синусных пространств, а также выраженная реакция со стороны сосудов микроциркуляторного русла. Данные изменения носили стадийный характер, приобретая наибольшую выраженность на 3-7 сутки, со стиханием на 14-е сутки и практически полным восстановлением гистоархитектоники к 30-м суткам после облучения, что свидетельствует об обратимости выявленных изменений.

Перспективы дальнейших исследований

На основании существующих настоящее время теоретических предпосылок [6, 7] планируется провести комплексное изучение морфологических преобразований органов иммунной системы с использованием ксеногенной спинномозговой жидкости в качестве корригирующего фактора после однократного воздействия ионизирующего излучения.

Литературные источники References

1. Butomo NV, Grebenyuk AN, Legeza VI, authors; Ushakov IB, editor. *Osnovy meditsinskoj radiobiologii* [Fundamentals of medical radiobiology]. Saint Petersburg: Foliant; 2004. 384 p. Russian.
2. Zaljalutdinova LN, Khafizianova RH, Bakirova NE, Jadukov OA, Imanaev RM, Imanaev IR.

[The study of influence of newaminoacid complex of lithium on post-irradiation regeneration of hemopoiesis in experiment]. *Fundamental research*. 2005;(8):34-5. Russian.

3. Avtandilov GG, author. *Osnovy kolichestvennoy patologicheskoj anatomii* [Fundamentals of

quantitative pathological anatomy]. Moscow: Meditsina; 2002. 240 p. Russian.

4. Kozhemyakin YuM, Khromov OS, Filonenko MA, Sayfetdinova GA. Naukovo-praktychni rekomendatsiyi z utrymannya laboratornykh tvaryn ta roboty z nymy [Scientific and practical advice on the maintenance of laboratory animals and work with them]. Kyiv: Avitsenna; 2002. 156 p. Ukrainian.

5. Merkulov GA. Kurs patohistologicheskoy tehniky [Course of pathohistological techniques].

Leningrad: Meditsina; 1969. 423 p. Russian.

6. Tkach VV Jr, Tkach VV, Kriventsov MA. [Effect of the xenogenic cerebrospinal fluid on cell immunity in the experiment]. Klinichna anatomiya ta operativna khirurgiya. 2006;5(2):61-2. Russian.

7. Kriventsov MA. Cerebrospinal fluid review: considerations for immunoregulatory role and current trends. Tavricheskiy mediko-biologicheskyy vestnik. 2013;(1, part 2):257-5.

Кривенцов М.А., Куца В.В. Динаміка структурних перетворень лімфатичних вузлів щурів після одноразового впливу іонізуючого фотонного випромінювання.

Резюме. У дослідженні була вивчена динаміка структурних перетворень брижових лімфатичних вузлів після одноразового тотального фотонного іонізуючого опромінення в дозі 4,5 Гр. Виявлена гістологічна картина свідчить про значні зміни як стромально-судинного, так і паренхіматозного компонентів органу. Зміни носили стадійний характер, набуваючи найбільшої виразності на 3-7-у добу, зі стиханням на 14-у добу і практично повним відновленням гістоархітектоніки до 30-ї доби після опромінення, що свідчить про зворотність виявлених змін.

Ключові слова: морфологія, лімфатичні вузли, щури, іонізуюче опромінення.