

С.Н.Дронов

ГУ «Днепропетровская  
медицинская академия  
МЗ Украины»

**Ключевые слова:** периферическая невропатия, седалищный нерв, ультраструктурные изменения,  $\alpha$ -липоевая кислота, эффективность.

Надійшла: 11.08.2014  
Прийнята: 03.09.2014

УДК 615.32:616.379-008.64-092.4:616.833.5-092.9:620.187

## УЛЬТРАСТРУКТУРА СЕДАЛИЩНОГО НЕРВА КРЫС С МОДЕЛИРОВАННОЙ СТРЕПТОЗОТОЦИН-ИНДУЦИРОВАННОЙ НЕВРОПАТИЕЙ В УСЛОВИЯХ ПРИМЕ- НЕНИЯ ПРЕПАРАТОВ $\alpha$ -ЛИПОЕВОЙ КИ- СЛОТЫ

*Исследование выполнено в рамках научно-исследовательской работы «Экспериментально-теоретическое обоснование особенностей обезболивающей и нейропротективной медикаментозной терапии в условиях моделируемой патологии» (номер государственной регистрации 0104U006269).*

**Реферат.** Целью настоящей работы было определение степени изменений ультраструктуры седалищного нерва крыс с моделированной периферической невропатией диабетического генеза в условиях экспериментальной терапии  $\alpha$ -липоевой кислотой. Установлено, что курсовое введение препаратов  $\alpha$ -липоевой кислоты (тиоктацид Т внутривенно в дозе 25 мг/кг в течение 10 дней + тиоктацид НР внутривенно дозой 50 мг/кг на протяжении 4 недель) активизирует компенсаторно-адаптационные процессы в нейрональных клетках, уменьшает выраженность нарушений в составе миелиновых нервных волокон, способствует отчетливому аксональному спрутингу, вызывает восстановление асимметрично распределенной электронной плотности в послойной структуре миелина, что указывает на повышение изоляции аксонов волокон седалищного нерва крыс с моделированной стрептозотоцин-индуцированной периферической невропатией.

**Morphologia.** – 2014. – Т. 8, № 3. – С. 17-22.

© С.Н.Дронов, 2014

**Dronov S.M. Ultrastructure of rat sciatic nerve at the streptozotocin-induced neuropathy conditions under administration of alpha-lipoic acid preparations.**

**ABSTRACT. Background.** Diabetic polyneuropathy is one of the most common long-term complications of diabetes. Hyperglycemias caused by ischemia and peroxidation of lipids are the presumed cause of diabetic neuropathy. Appointment of alpha-lipoic acid can restore the function of peripheral nerves, preventing the development of autonomic and trophic disorders. **Objective.** To determine the extent of changes in the ultrastructure of the sciatic nerve in rats with streptozotocin-induced simulated peripheral neuropathy in experimental therapy with  $\alpha$ -lipoic acid. **Methods.** The research was conducted on 22 white rats divided randomly in 3 groups: group 1 – intact animals; group 2 – rats with streptozotocin-induced neuropathy; group 3 – rats with streptozotocin neuropathy + alpha-lipoic acid. Diabetes mellitus was induced in rats by a single intraperitoneal injection of streptozotocin (50 mg/kg). Alpha-lipoic acid was administered intraperitoneally and intragastrically once per day during 40 days from the 56<sup>th</sup> day after streptozotocin injection. Transmission electron microscopy was performed on the 40<sup>th</sup> day of alpha-lipoic acid administration. **Results.** Administration of alpha-lipoic acid activates compensatory-adaptive processes in neuronal cells, reduces the severity of violations in the composition of myelinated nerve fibers, contributes to a distinct axonal sprouting, causes the reduction of asymmetrically distributed electron density in the lamellar structure of myelin, indicating an increase in the insulation of axons of the sciatic nerve fibers of rats. **Conclusion.** Experimental studies confirm high neuroprotective potential of alpha-lipoic acid in streptozotocin-induced neuropathy.

**Key words:** peripheral neuropathy, sciatic nerve, ultrastructural changes,  $\alpha$ -lipoic acid, side effects.

### Citation:

Dronov SM. [Ultrastructure of rat sciatic nerve at the streptozotocin-induced neuropathy conditions under administration of alpha-lipoic acid preparations]. Morphologia. 2014;8(3):17-22. Russian.

### Введение

Диабетическая полиневропатия – одно из наиболее часто встречающихся поздних осложнений как инсулинзависимого (ИЗСД), так и инсулиннезависимого (ИНСД) сахарного диабета.

Частота диабетической полиневропатии колеблется от 15 % до 100 % и прогрессивно нарастает по мере увеличения длительности, степени тяжести сахарного диабета, а также зависит от методов диагностики [1].

Согласно современным представлениям, ведущую роль в формировании патологического процесса в эндотелии, сосудистой стенке и нервных волокнах играет блокада гексоаминового пути утилизации глюкозы с накоплением промежуточных продуктов ее обмена, повышение концентрации которых запускает активацию протеинкиназы С и образование большого числа конечных продуктов избыточного гликирования белков (AGE) [2, 3].

Обусловленная гипергликемией ишемия и аутоокислительная перекисидация липидов являются предполагаемой причиной диабетической невропатии (ДН) [1]. Интенсификация оксидативного стресса при сахарном диабете, вероятно, является следствием гипергликемии, которая приводит к образованию конечных продуктов гликолиза и активации полиолового пути, что обуславливает продукцию реактивных форм кислорода (рис. 1).

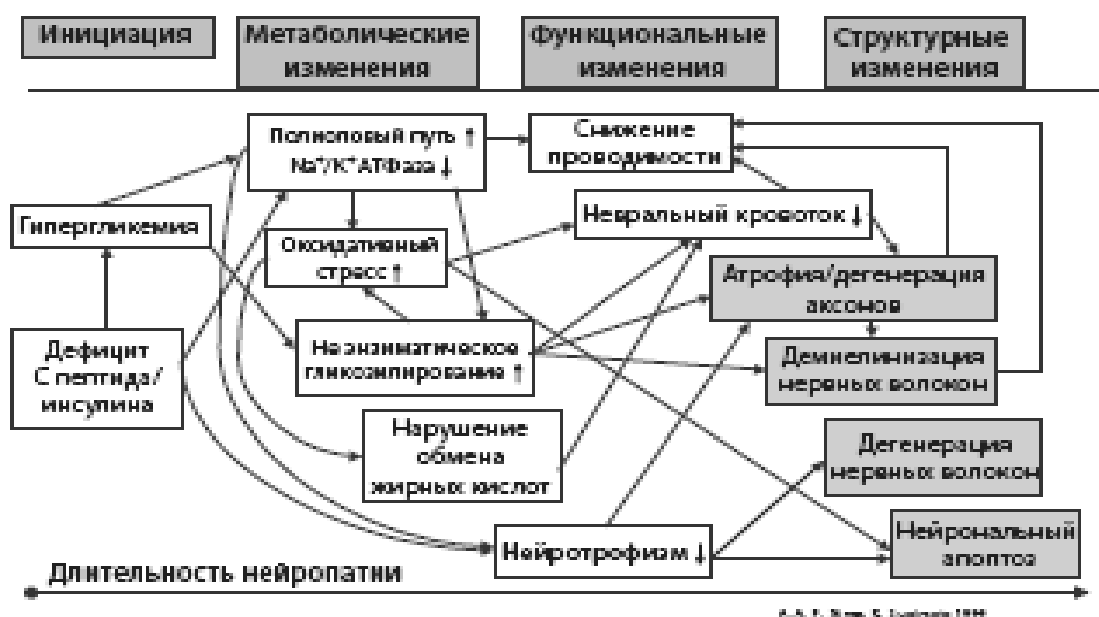

Рис. 1. Патогенез диабетической невропатии.

Учитывая важную роль оксидативного стресса в патогенезе диабетической невропатии, большой интерес и определенные надежды вызывает применение препаратов  $\alpha$ -липоевой кислоты (АЛК), являющейся мощным природным антиоксидантом [4, 5].

По мнению ряда авторов [6, 7], назначение терапии альфа-липоевой кислотой позволяет не только купировать болевой синдром, но и восстанавливать функцию периферических нервов, предотвращая развитие вегетативных и трофических расстройств.

#### Цель

Определить степень изменений ультраструктуры седалищного нерва крыс с моделированной стрептозототин-индуцированной периферической невропатией в условиях экспериментальной терапии  $\alpha$ -липоевой кислотой.

#### Материалы и методы

Исследования проведены на 22 белых крысах-самцах линии Вистар массой 200-220 г, разделенных на следующие группы: интактные крысы (пассивный контроль, n=6); грызуны со стрептозототин-индуцированной невропатией (активный контроль, АК, n=8); АК + препараты  $\alpha$ -липоевой кислоты (n=8).

Моделирование экспериментальной диабетической невропатии проведено путем однократного внутривентриального введения раствора стрептозототина (Sigma, США) в 1 М цитратном буфере (pH 4,5) в дозе 50 мг/кг [8]. Для уменьшения гибели животных вследствие гиперинсулинемии и гипогликемии крысы в течение первых 24 часов после индукции диабета вместо воды получали 5%-ный раствор глюкозы. Через 72 часа после введения стрептозототина содержание глюкозы в капиллярной крови определяли глюкометром Optium Omega (Abbot Diabetes Care Inc., США). В опыт брали крыс с уровнем гликемии не менее 15 ммоль/л [9].

О формировании экспериментальной диабетической периферической невропатии судили через 8 недель после инъекции стрептозототина по изменению порогов тактильной и болевой чувствительности на моделях тактильной аллодинии, в формалиновом тесте, а также в тесте «горячая пластина» [10, 11].

Грызуны со сформированной экспериментальной ДН получали изучаемые тест-образцы согласно клиническому алгоритму комбинированного курса альфа-липоевой кислотой у пациентов с диабетической периферической невропа-

тией [7]: тиоктацид Т внутривнутрибрюшинно в дозе 25 мг/кг в течение 10 дней, затем – тиоктацид HR внутривнутрибрюшинно дозой 50 мг/кг на протяжении 30 суток. В контрольной группе в течение первых 10 дней внутривнутрибрюшинно вводилось эквивалентное по объему количество воды для инъекций, затем – внутривнутрибрюшинно кипяченая вода из того же источника, что и вода в поилках длительностью 1 месяц. На 40 день исследования животные выводились из эксперимента путем декапитации.

Ультраструктуру седалищного нерва крыс изучали на тканевых образцах размером 1 мкм<sup>3</sup>, которые в течение 3 часов фиксировали при +2<sup>0</sup>С в 2,5%-ном растворе глутарового альдегида («SPI», США) на 0,2М фосфатном буфере (pH 7,4). Материал освобождали от глутаральдегида при помощи 0,2М сахарозы и переносили для постфиксации в 1%-ный забуференный (pH 7,4) раствор тетроксид осмия («SPI», США) при +21<sup>0</sup>С в течение 1 часа. Образцы обезживали пропиленоксидом в растворах возрастающей концентрации. Для изготовления эпоксидных блоков использовали композицию эпон-аралдит. Получение ультратонких срезов проводили на ультрамикротоме УМТП-6М («SELMИ», Украина) в автоматическом режиме.

Образцы размещали на медных сетках G200 Square Mesh («SPI», США), контрастировали 2%-ным раствором уранилацетата при +37<sup>0</sup>С в течение 15-20 минут с последующей импрегнацией цитратом свинца по Рейнольдсу 30 минут [12]. Исследование проводили на трансмиссионном электронном микроскопе ПЭМ-100-01 («SELMИ», Украина) при напряжении ускорения 75 кВ и первичных увеличениях от 2000 до 25000 с фоторегистрацией изображений на специализированной пленке MACO™ EM Film Type S («SPI», США).

Все экспериментальные процедуры осуществлены согласно Европейской Конвенции о защите позвоночных животных, используемых для экспериментов или в иных научных целях (Страсбург, 18 марта 1986 г.).

#### Результаты и их обсуждение

Сравнительный анализ особенностей ультраструктуры седалищного нерва крыс с моделированной стрептозототин-индуцированной периферической невропатией (активный контроль), а также на фоне проводимой терапии с применением препаратов α-липоевой кислоты позволил установить ряд изменений со стороны миелиновой оболочки, эндо- и перимизия n. ischiadicus.

Установлено, что в группе животных с экспериментальным эквивалентом периферической ДН дегенеративные ультраструктурные изменения миелинизированных отростков седалищного нерва носили мозаичный характер. В частности, в большинстве миелиновых нервных волокон отсутствовала характерная нейрофиламентозная

организация отростков нейронов, митохондрии не обнаруживались. Аксоплазма содержала большие по объему коагуляты и участки лизиса. Аксолема зачастую была фрагментирована, отечна, на значительном протяжении отделена от внутренней поверхности шванновской оболочки варьирующими по ширине щелевидными пространствами. Патологических изменений безмиелиновых нервных волокон не отмечалось (рис. 2).

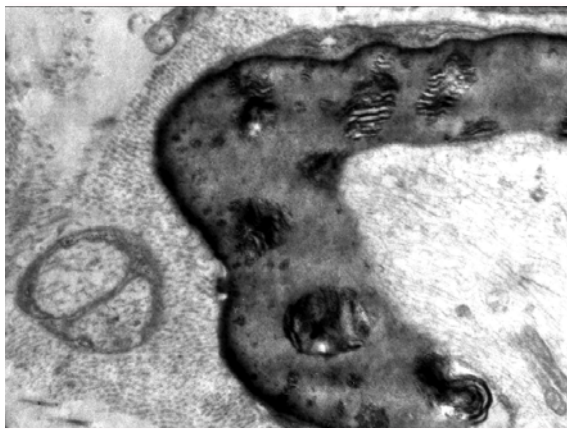

Рис. 2. Нарушения структуры миелинизированного волокна в составе седалищного нерва крысы с экспериментальной ДН. Электронограмма. ×110000

Демиелинизация волокон была представлена в разных морфологических вариантах. Так, большинство волокон имели миелиновую оболочку с крупными участками отечных разволокненных мембран, в ряде случаев с нарушенной целостностью. Вблизи шванновской оболочки нередко обнаруживались концентрические скопления мембранного материала. Периферия миелиновых оболочек содержала резко уплотненный осмиофильный материал по большей части поверхности. Некоторые волокна в составе миелиновых оболочек имели многочисленные мелкие округлые мембранные образования, равномерно распределенные по окружности поперечных срезов волокон. В данных образованиях разволокненные мембраны обладали резко повышенной электронной плотностью и, как правило, были окружены скоплениями мелких чрезвычайно плотных гранул.

В составе эндоневрия выявлялись массивные пучки незрелых коллагеновых волокон с преобладанием значительной хаотично развивающейся коллагенизации. Характерными были мозаично расположенные участки выраженного интерстициального отека, особенно выраженного между пучками коллагеновых волокон и шванновскими оболочками миелиновых нервных волокон. Фибробласты имели повышенную функциональную активность (рис. 3).

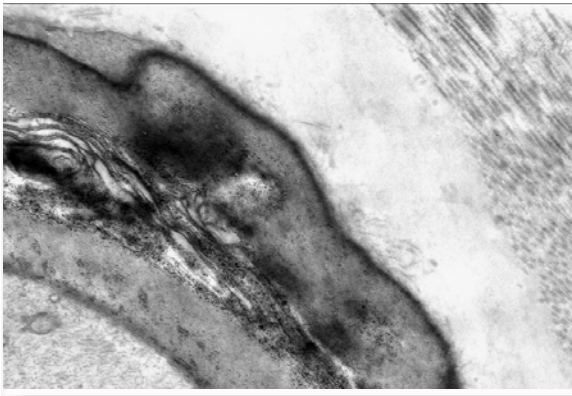


Рис. 3. Участок миелиновой оболочки и эндомизия в составе седалищного нерва крысы с экспериментальной ДН. Умеренный отек вокруг нервного волокна. Электронограмма.  $\times 140000$ .

Гемокапилляры периневрия имели суженные просветы, содержали небольшое количество эритроцитов с нарушенной структурой и значительные скопления хлопьевидных масс плазмы крови. В большинстве случаев плазматические мембраны эритроцитов – с существенными повреждениями; своими разволокненными поверхностями эритроциты находились в тесной взаимосвязи с дезорганизованными участками люминальной поверхности эндотелиальных клеток. В данных участках цитоплазма эндотелиоцитов была истончена и насыщена электронноплотными гомогенными массами. Перициты в непосредственной близости к описанным участкам эндотелиальных клеток имели повышенную электронную плотность и своими поврежденными кортикальными слоями соединены с гомогенными массами утолщенных и набухших базальных мембран.

В зоне органелл цитоплазма эндотелиальных клеток сохраняла типичную для нее архитектуру, однако многие участки люминальной и базальной поверхностей плазматической мембраны были набухшими. На люминальной поверхности эндотелиоцитов отмечался рельеф волнообразной формы со значительными инвагинациями в форме кавеол, заполненных гомогенным электронноплотным материалом. В части наблюдений люминальная поверхность образовывала значительное количество микроворсинок, свидетельствующих о наличии циркуляторной гипоксии. Цитоплазма базальной части большинства эндотелиальных клеток содержала нарушенные митохондрии и рибосомы с нечеткими контурами. Плазматическая мембрана в данных участках не выявлялась и вместе с базальной мембраной образовывала гомогенный материал высокой электронной плотности. Ядра таких эндотелиальных клеток были увеличены, наполнены значительной массой гетерохроматина, содержали дезорганизованное ядрышко. Мембраны кариотеки по периметру ядра имели локусы раз-

рыхлений.

На фоне применения препаратов  $\alpha$ -липоевой кислоты в условиях моделированной стрептозотцин-индуцированной периферической невропатии некоторые миелинизированные волокна имели расширенный диаметр, в их аксоплазме обнаруживались развитые митохондрии и нейрофиламенты. Завитки мезаксона сохраняли свою структурную целостность и параллельную взаимную ориентацию. Значительное количество миелиновых волокон имели хорошо развитую аксоплазму и четко организованную оболочку. Завитки мезаксона на периферии отдельных волокон имели неоднородность упаковки со смещением электронной плотности к шванновской оболочке. Восстановление асимметрично распределенной электронной плотности в послойной структуре миелина указывало на повышение изоляции аксона и создавало условия для адекватного проведения импульса. Единичные миелиновые волокна с большим диаметром имели миелиновую оболочку с локальными разрыхлениями и разволокнениями завитков мезаксона, иногда с наличием небольших коагулятов (рис. 4).

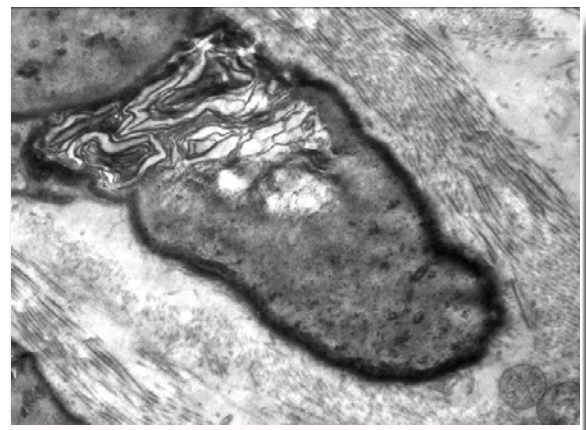


Рис. 4. Участок поврежденной миелиновой оболочки и характер коллагенизации эндомизия в составе седалищного нерва крысы после курсового введения препаратов  $\alpha$ -липоевой кислоты. Электронограмма.  $\times 80000$ .

Проведение экспериментальной терапии также способствовало нормализации ультраструктуры эндо- и периневрия. Эндоневрий содержал умеренные по толщине пучки коллагеновых волокон различной степени зрелости. Обнаруживались мозаично расположенные участки незначительного интерстициального отека. Фибробласты имели умеренную функциональную активность.

Большинство гемокапилляров периневрия – с обычными просветами, некоторые из них имели суженные просветы, содержали эритроциты с нарушенной структурой. Перициты в непосредственной близости к описанным участкам эндо-

телиальных клеток имели умеренную электронную плотность, без патологических признаков. На люминальной поверхности отдельных эндотелиоцитов артериол отмечался рельеф волнообразной формы со значительными инвагинациями в форме кавеол, заполненных гомогенным электронноплотным материалом. В части наблюдений люминальная поверхность образовывала значительное количество микроворсинок (рис. 5).

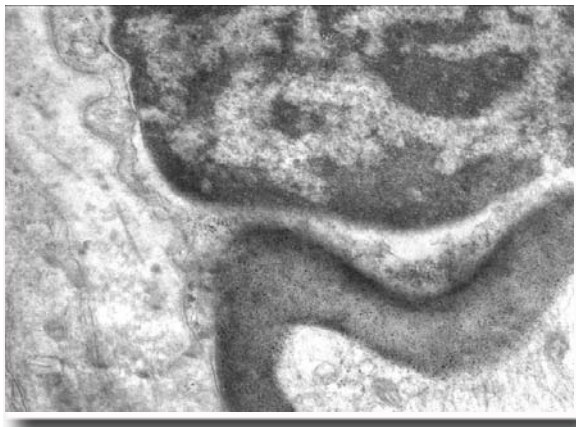


Рис. 5. Состояние перимисия и миелиновой оболочки нервного волокна в составе седалищного нерва крысы после курсового введения препаратов  $\alpha$ -липоевой кислоты. Развитый отросток фибробласта. Ядро с признаками умеренной активности интерстициальной клетки. Электронограмма.  $\times 80000$ .

Таким образом, установлено, что длительная гипергликемия приводит существенным ультраструктурным изменениям седалищного нерва крыс. В основе повреждающего действия может лежать как прямой эффект высоких уровней глюкозы по отношению к нейронам, приводящий к гиперосмолярности внутренней среды клеток и их набуханию, так и механизм, обусловленный ишемией и аутоокислительной перекисидацией липидов. Поскольку в соединительнотканых прослойках миелинизированных волокон периферических нервов сосудистая капиллярная сеть является достаточно развитой, то метаболические и сосудистые расстройства при СД быстро приводят к нарушению нейронального и эндоневрального кровотока, т.е. к дисфункции нервососудистых единиц [13]. Поэтому медикаментозная нейропротекция является одним из ключевых направлений в терапии периферических невропатий различного генеза.

Нами показано, что проведение экспериментальной терапии с использованием препаратов  $\alpha$ -липоевой кислоты способствует активизации компенсаторно-адаптационных процессов в ней-

рональных клетках, уменьшает выраженность нарушений в составе миелиновых нервных волокон, вызывает восстановление асимметрично распределенной электронной плотности в полойной структуре миелина, что свидетельствует о высоком терапевтическом потенциале этого лекарственного средства в данных условиях.

В механизмах терапевтического эффекта  $\alpha$ -липоевой кислоты при диабетической невропатии ключевую роль может играть комплекс ее фармакологических эффектов. Прежде всего, АЛК вносит свой вклад в предотвращение повреждения нервов при оксидативном стрессе, увеличивая уровень поглощения глюкозы в эндоневрии [6; 14] и повышая активность супероксиддисмутазы и супероксидкаталазы [15]. Во-вторых,  $\alpha$ -липоевая кислота усиливает эндоневральный кровоток, предотвращая ингибирование NO-синтазы, тем самым предупреждая ишемическое повреждение нервной ткани [1, 4, 7]. К тому же, АЛК ускоряет процесс проведения импульса по нерву и нормализует уровни глутатиона [1, 15].

Кроме того, известно, что при оксидативном стрессе происходит активация фактора транскрипции NF- $\kappa$ B, который стимулирует выработку эндотеллина-1 и тканевого эндотелиального фактора, являющихся важными составляющими патогенеза диабетической невропатии [15, 16].  $\alpha$ -липоевая кислота предотвращает обусловленную свободными радикалами активацию транскрипционного фактора NF- $\kappa$ B [15], тем самым оказывая защитное влияние на эндотелиальную дисфункцию [15, 17].

#### Выводы

1. Длительная гипергликемия приводит к существенным ультраструктурным изменениям седалищного нерва крыс.

2. Курсовое применение АЛК уменьшает выраженность негативного влияния стрептозотоцин-индуцированного диабета по отношению к миелиновой оболочке, эндо- и перимисию волокон n. ischiadicus в эксперименте.

**Перспективы дальнейших исследований** связаны с разработкой новых фиксированных комбинаций АЛК с нейрометаботропными средствами (витамины группы В, аминокетосульфоновая кислота), которые способствуют энергетически оптимальной утилизации глюкозы (т.е. нивелирует отрицательный феномен глюкозотоксичности), препятствуют образованию конечных продуктов гликозилирования белков (AGE), усиливают нейротрофическую защиту нерва и способность нерва к регенерации.

#### Литературные источники References

1. Vorobyova AA. [Diabetic neuropathy: some aspects of prevalence, pathogenesis and treat-

- ment]. *Russkii meditsinskii zhurnal*. 2009;17(11):748-51. Russian.
2. Tomlinson DR, Gardiner NJ. Glucose neurotoxicity. *Nat Rev Neurosci*. 2008 Jan;9(1):36-45. Cited in: PubMed; PMID: 18094705.
  3. Kehrer JP. Cause-effect of oxidative stress and apoptosis. *Teratology*. 2000 Oct;62(4):235-6. Cited in: PubMed; PMID:10992267.
  4. Ametov AS, Stokov IA, Barinov AN. [Alpha-lipoic acid in the treatment of symptomatic diabetic polyneuropathy]. *Farmateka*. 2004;11:69-73. Russian.
  5. Korpachev VV, Shcherbak AV. [Thioctic acid: problems and prospects]. *Visnyk farmakolohii ta farmatsii*. 2003;(3):20-8. Russian.
  6. Stepanov YuM. [Thioctic acid: new opportunities]. *Zdorovya Ukrainy*. 2010;(2):51. Russian.
  7. Vorob'eva OV. [Thioctic (alpha-lipoic) acid-spectrum of clinical use]. *Zhurnal nevrologii i psikhatrii imeni S.S. Korsakova*. 2011;111(10):86-90. Russian.
  8. Lenzen S. The mechanisms of alloxan- and streptozotocin-induced diabetes. *Diabetologia*. 2008 Feb;51(2):216-26. Review. Cited in: PubMed; PMID:18087688.
  9. Calcutt NA. Experimental models of painful diabetic neuropathy. *J Neurol Sci*. 2004 May;220(1-2):137-9. Cited in: PubMed; PMID:15140623.
  10. Calcutt NA, Jorge MC, Yaksh TL, Chaplan SR. Tactile allodynia and formalin hyperalgesia in streptozotocin-diabetic rats: effects of insulin, aldehyde reductase inhibition and lidocaine. *Pain*. 1996 Dec;68(2-3):293-9. Cited in: PubMed; PMID: 9121817.
  11. Hunskaar S, Berge OG, Hole K. A modified hot-plate test sensitive to mild analgesics. *Behav Brain Res*. 1986 Aug;21(2):101-8. Cited in: PubMed; PMID: 3755945
  12. Mironov AA, Komissarchik YaYu, Mironov VA. [Methods of electron microscopy in biology and medicine: a guide]. St Petersburg: Nauka; 1994. 400 p. Russian.
  13. Hawkins BT, Davis TP. The blood-brain barrier/neurovascular unit in health and disease. *Pharmacol Rev*. 2005 Jun;57(2):173-85. Review. Cited in: PubMed; PMID: 15914466.
  14. Kotov SV, Kalinin AP, Rudakov IG. [Diabetic neuropathy]. Moscow: Meditsina; 2000. P. 45, 139, 150. Russian.
  15. Kempler P. Neuropathies: Pathomechanism, clinical presentation, diagnosis, therapy. Springer; 2002. 208 p.
  16. Bierhaus A, Chevion S, Hofmann M, Quehenberger P. et al. Advanced glycation end product-induced activation of NF- $\kappa$ B is suppressed by alpha lipoic in cultured endothelial cells. *Diabetes*. 1997 Sep;46(9):1481-90. Cited in: PubMed; PMID: 9287050.
  17. Stokov IA, Manukhina EB, Bakhtina LY, Malyshev IY, Zoloev GK, Kazikhanova SI, Ametov AS. The function of endogenous protective systems in patients with insulin-dependent diabetes mellitus and polyneuropathy: effect of antioxidant therapy. *Bull Exp Biol Med*. 2000 Oct;130(10):986-90. Cited in: PubMed; PMID: 11177301.

**Дронов С.М. Ультраструктура сідничного нерва щурів з модельованою стрептозотоцин-індукованою невропатією за умов застосування препаратів  $\alpha$ -ліпоєвої кислоти.**

**Реферат.** Метою даної роботи було визначення ступеня змін ультраструктури сідничного нерва щурів з модельованою периферичною невропатією діабетичного генезу в умовах експериментальної терапії  $\alpha$ -ліпоєвою кислотою. Встановлено, що курсове введення препаратів  $\alpha$ -ліпоєвої кислоти (Тіоктацід Т внутрішньобрюшинно в дозі 25 мг/кг протягом 10 днів + Тіоктацід HR внутрішньошлунково дозою 50 мг/кг протягом 4 тижнів) активує компенсаторно-адаптаційні процеси в нейрональних клітинах, зменшує вираженість порушень мієлінових нервових волокон, сприяє розвитку аксонального спрутинга, викликає відновлення асиметрично розподіленої електронної щільності в пошаровій структурі мієліну, що вказує на підвищення ізоляції аксонів волокон сідничного нерва щурів з модельованою стрептозотоцин-індукованою периферичною невропатією.

**Ключові слова:** периферична невропатія, сідничний нерв, ультра-структурні зміни,  $\alpha$ -ліпоєва кислота, ефективність.