

О.В.Ковтуненко  
Б.В.Шпортько  
І.С.Шпонька  
О.В.Пославська

ДЗ «Дніпропетровська  
медична академія МОЗ  
України»

**Ключові слова:** плоско-  
клітинний рак гортані,  
метастази, циклін D1,  
CD34, VEGF, щільність  
мікросудин.

Надійшла: 18.11.2014  
Прийнята: 22.12.2014

УДК: 616.22-006.61-036.1-078-091.8

## ПРОГНОСТИЧНІ ІМУНОГІСТОХІМІЧНІ ПОКАЗНИКИ РЕГІОНАРНОГО МЕТАСТА- ЗУВАННЯ ПЛОСКОКЛІТИННИХ РАКІВ ГОРТАНІ

*Дослідження виконано в рамках науково-дослідних робіт «Патоморфологічна діагностика та прогноз перебігу новоутворень різних локалізацій з урахуванням маркерів біологічних властивостей» (номер державної реєстрації 0112U006965); «Оптимізація діагностики і лікування захворювань верхніх дихальних шляхів та вуха» (номер державної реєстрації 0112U007578)*

**Реферат.** Стаття присвячена ретроспективному дослідженню 70 випадків плоскоклітинного раку гортані III - IV стадій (T<sub>3-4</sub>N<sub>0-3</sub>M<sub>0</sub>) імуногістохімічним методом з використанням моноклональних антитіл до цикліну D1, CD34 та VEGF з метою визначення їх прогностичного значення. Було сформовано дві групи – без метастазів в лімфатичні вузли ший (n=31) та з регіонарними метастазами (n=39). Знайдено статистично вірогідний зв'язок між підвищенням експресії цикліну D1 (p<0,0001), VEGF (p=0,018), збільшенням щільності мікросудин (p=0,032) та наявністю метастазів в лімфатичні вузли ший, а для цикліну D1, ще і зі зниженням ступеня диференціації плоскоклітинних раків гортані (p=0,004).

**Morphologia.** – 2014. – Т. 8, № 4. – С. 30-36.

© О.В.Ковтуненко, Б.В.Шпортько, І.С.Шпонька, О.В.Пославська, 2014

✉ alexandra.poslavskaya@gmail.com

**Kovtunenکو A.V., Shportko B.V., Shponka I.S., Poslavskaya O.V. Predictive immunohistochemical indicators of regional metastasis of laryngeal squamous cell carcinoma.**

**ABSTRACT. Background.** The comprehension of molecular events that underlie malignant transformation of squamous cell epithelium could not only extend the knowledge about the etiology of this process, but also is basic for predictive markers and target therapy. **Objective.** The article analyzes the predictive immunohistochemical indicators of regional metastasis of laryngeal squamous cell carcinoma. **Methods.** In the study we used the original biopsy material from 70 patients with laryngeal squamous cell carcinoma T<sub>3-4</sub>N<sub>0-3</sub>M<sub>0</sub> (69 men and 1 woman) aged from 33 to 74 during the period 2011-2014. The primary monoclonal antibodies for cyclin D1, CD34 and VEGF (TermoScientific, USA) were used. **Results.** There were significant correlation between increased expression of markers cyclin D1 (p<0,0001), VEGF (p=0,018), extension of microvessel density (p=0,032) and presence of regional metastasis of laryngeal squamous cell carcinoma. **Conclusion.** The significant increase of microvessel density and expression of VEGF and cyclin D1 markers in the laryngeal squamous cell carcinoma proves their predictive importance.

**Key words:** laryngeal squamous cell carcinoma, cyclin D1, CD34, VEGF, microvessel density.

### Citation:

Kovtunenکو AV, Shportko BV, Shponka IS, Poslavskaya OV. [Predictive immunohistochemical indicators of regional metastasis of laryngeal squamous cell carcinoma]. Morphologia. 2014;8(4):30-6. Ukrainian.

### Вступ

Розуміння молекулярних подій, що лежать в основі злоякісної трансформації багат шарового плоского епітелію може не тільки розширювати наші уявлення про природу етіологічних чинників плоскоклітинних карцином, але також представляє інтерес щодо прогностичних маркерів і потенціальних мішеней таргетної терапії. Циклін D1 відіграє важливу роль в регуляції переходу від G1 до S фази мітотичного циклу в нормальних і пухлинних клітинах [1; 2; 3]. Несправне регулювання цього важливого «контрольно-

пропускового пункту», може призвести до неконтрольованої клітинної проліферації. Деякі наукові дослідження припускають, що надекспресія цикліну D1 в плоскоклітинних карциномах голови і ший пов'язана з поганим прогнозом для пацієнтів [4; 5; 6]. Класифікація TNM є також надійним прогностичним фактором, що визначає виживання, тим не менш, далеко не точно прогностичні критерії визначені саме для раків гортані, що знаходяться під впливом багатьох пухлинних факторів. В останні роки значні зусилля онкологів були спрямовані на дослідження ампліфікації

ділянки хромосоми 11q13, що є частою генетичною похибкою в плоскоклітинних раках (ПР) різних локалізацій і проявляється, окрім інших порушень, перш за все надекспресією цикліну D1 [7]. Таким же важливим фактором прогресії онкопроцесу вважається і ангиогенез, інтенсивність якого залежить від взаємозв'язку між факторами, які відповідальні за стимуляцію та інгібування цього процесу. Роль фактору росту ендотелію судин (VEGF) як стимулятора ангиогенезу безсумнівна, а інтенсивність останнього може бути оцінена за щільністю CD34-позитивних мікросудин (ЩМС) [8; 9; 10]. До того ж існує все більше доказів того, що стромальна реакція при карциномах має важливе діагностичне і прогностичне значення [11].

**Мета** дослідження – дослідити рівні експресії імуногістохімічних маркерів циклін D1, CD34 та VEGF, як показників активації клітинного циклу та ангиогенезу відповідно, в зразках плоскоклітинних раків гортані у пацієнтів з метастазами в регіонарні лімфатичні вузли та без них, з

метою подальшого практичного застосування вищезазначених маркерів як прогностичних.

#### Матеріали та методи

Для виконання завдань дослідження під спостереженням знаходилося 70 хворих на рак гортані III - IV стадій (T<sub>3-4</sub>N<sub>0-3</sub>M<sub>0</sub>) та II клінічної групи, які проходили обстеження, лікування та спостереження в ЛОР-онкологічному відділенні Дніпропетровської обласної клінічної лікарні ім. І.І.Мечникова в період з 2011 по 2014 рр. З них 39 хворих були з регіонарними метастазами раку гортані, у 31 регіонарні метастази не були виявлені. Вік пацієнтів коливався від 33 до 74 років. Чоловіки склали абсолютну більшість 98,57%. У всіх хворих гістологічно діагностувався плоскоклітинний рак. Всім пацієнтам проведено оперативне лікування – ларингектомія, та варіанти лімфодисекції. Гістологічне дослідження та оцінка експресії імуногістохімічних маркерів ПР гортані виконувалося двома незалежними патоморфологами згідно рекомендації гістологічної класифікації пухлин гортані ВООЗ [12] (табл. 1).

Таблиця 1

Характеристика клініко-морфологічних даних пацієнтів

Характеристика	Кількість випадків (n=70)	Відсотки (%)
<b>Стать</b>		
Чоловіки	69	98,57%
Жінки	1	1,43%
<b>Ступінь гістологічної диференціації</b>		
Високий (G1)	14	20,00%
Помірний (G2)	45	64,29%
Низький (G3)	11	15,71%
<b>Наявність метастазів в л/в шії</b>		
T <sub>3-4</sub> N <sub>0</sub> M <sub>0</sub>	31	44,29%
T <sub>3-4</sub> N <sub>1-3</sub> M <sub>0</sub>	39	55,71%

Парафінові блоки та скельця пацієнтів були взяті із архіву КЗ «Дніпропетровське обласне патологоанатомічне бюро» для проведення морфологічного та імуногістохімічного (ІГХ) досліджень на базі морфологічного відділу діагностичного центру ООО «Аптеки медичної академії», м. Дніпропетровськ. Світлова мікроскопія проводилась з використанням мікроскопу «Leika DLM-E» (США), об'єктивами  $\times 10$ ,  $\times 20$ ,  $\times 40$ ,  $\times 100$ . Гістологічні зрізи товщиною 4-6 мкм наносили на адгезивні предметні скельця SuperFrost Plus, після депарафінізації та регідратації зрізів проводили температурне демаскування антигенів – heat induction of epitope retrieval (зрізи були розміщені в цитратному буфері з рН 6.0 і підігрівалися в автоклаві при температурі +121°C 8 хвилин) та пригнічували активність ендогенної пероксидази 3% розчином перекису водню протягом 20 хвилин. Далі проводили інкубацію зрізів з первинними антитілами у вологих камерах при температурі 23-25°C на протязі 30 хвилин. В якості первинних використовувалися монокло-

нальні антитіла до цикліну D1, CD34 та VEGF (TermoScientific, США) (табл. 2). Титр антитіл підбирався згідно рекомендацій виробника з використанням у якості розчинника спеціального розчину Antibody Diluent (TermoScientific, США). Для ідентифікації реакції використовували систему візуалізації Quanto (TermoScientific, США), з нанесенням в якості хромогену 3-діамінобензидин тетрахлориду (DAB) (TermoScientific, США). Для відокремлення забарвлених структур зрізи додатково обробляли гематоксилином Майєра.

При оцінюванні ІГХ реакцій з маркером циклін D1, рівень інтрануклеарної експресії обчислювався, як відсоток клітин з ядерною реакцією на 1000 кератиноцитів при збільшенні ( $\times 400$ ) за 4 градаціями: (0) менше 2% забарвлених клітин, (1+) – від 2% до 25%, (2+) – від 26% до 50%, (3+) – від 51% до 75%, (4+) – 76% до 100%. Градації (0 – 2+) (<50%), розцінювалися як низька експресія, а (3+ – 4+) (>50%) як висока, за рекомендаціями Gülçin Şimsek із співавт. (2013) [4].

## Панель первинних антитіл

Антитіло	Клон	Титр	Виробник
Циклін D1	клон SP4	1:100	ThermoScientific
CD34	клон QBEnd 10	1:100	ThermoScientific
VEGF	клон VG1	1:100	ThermoScientific

Щільність мікросудин (ЩМС) визначалася за фарбуванням ендотеліальних клітин анти-CD34 моноклональним антитілом. Мікросудини оцінювалися при збільшенні ( $\times 200$ ) в ділянках найбільшої васкуляризації (гарячих точках) із розрахунком середнього арифметичного. Для оцінки ІГХ реакції з VEGF, інтенсивність цитоплазматичного забарвлення оцінювалася за 4 категоріями (0, +, ++, +++), де 0 – жодної забарвленої клітини, а +++ – практично всі інтенсивно забарвлені клітини; для статистичного аналізу всі зразки були поділені на 2 групи – з низькою та високою експресією (0, + проти ++, +++), за рекомендаціями [13].

Дані вищенаведених морфометричних та імуногістохімічних досліджень, зазнавали статистичної обробки в програмі SPSS Statistica 17.0. Для встановлення статистично значущих зв'язків між підгрупами та експресією маркерів використовувався точний тест Фішера. Значущим вважався зв'язок при  $p < 0,05$ . В групах з достовірною відмінністю експресії маркеру розраховувався непараметричний коефіцієнт кореляції Спірмена.

**Результати та їх обговорення**

В ретроспективному дослідженні зразків ПР гортані оцінювалася специфічна інтрануклеарна експресія маркеру циклін D1 в кератиноцитах (рис. 1 А, Б), і треба відмітити загально нижчий рівень показників експресії цього маркеру в карциномах із зроговінням та високодиференційованих ПР.

Методом напівкількісного аналізу за 4 градациями були отримані такі результати: 12 зразків (1+), 16 – (2+), 29 – (3+) і 13 – (4+). Таким чином ПР гортані, що мали  $< 50\%$  забарвлених

клітин (рис. 2 А), виявилось 28 зразків (низька експресія), а з  $> 50\%$  позитивних реакцій – 42 випадків (висока експресія) (рис. 2 Б). Знайдено статистично вірогідну різницю розподілу варіантів експресії маркеру циклін D1 від ступеня диференціації ПР гортані ( $p = 0,004$ ,  $r = -0,335$ ) та наявності метастазів в лімфатичні вузли ший ( $p < 0,0001$ ,  $r = +0,821$ ) (табл. 3), що знаходить підтвердження в роботах деяких дослідників [1, 3, 5]. Але Pignataro L із співавт. (2005) [2], які також знайшли кореляцію між надекспресією цикліну D1 і наявністю метастазів в лімфатичні вузли ший, але Gülçin Şimsek із співавт. (2013) [4] спростовують залежність експресії цього маркеру від ступеня диференціації.

Злоякісні пухлини складаються з двох взаємопов'язаних складових - паренхіматозних злоякісних клітин і стромы, ріст якої вони індукують, і в якій вони розповсюджуються. Строма забезпечує кровопостачання, що вимагає пухлина для забезпечення процесів регенерації, пов'язаних з поділом і збільшенням кількості клітин; а також забезпечує інвазивний ріст та метастазування. Однією з характерних рис стромы епітеліальних пухлин є виражена фіброзна відповідь, названа desmoplasia, що містить міофібробласти, надлишкове відкладення позаклітинного матриксу і неоваскуляризацію [11]. В зразках ПР гортані, ми спостерігали значну десмопластичну стромальну відповідь з вираженою проліферацією міофібробластів, осередковою лімфоцитарною інфільтрацією, гіаліною дегенерацією і значною васкуляризацією (рис. 1 В), що завдяки ІГХ реакції з маркером CD34 може бути кількісно оцінена через показник ЩМС (рис. 1 Г).

Таблиця 3

## Розподіл значень експресії маркерів

Характеристики ПР гортані (n = 70)	Циклін D1		p	VEGF		p	ЩМС		p
	<50%	>50%		низька	висока		<54/мм <sup>2</sup>	>54/мм <sup>2</sup>	
Ступінь диференціювання			0,004			0,056			0,063
Високий G1 (14)	10	4		5	9		6	8	
Помірний G2 (45)	15	30		16	29		16	29	
Низький G3 (11)	3	8			11		4	7	
Метастази в л/в ший			0,000			0,018			0,032
T <sub>3-4</sub> N <sub>0</sub> M <sub>0</sub> (31)	21	10		15	16		16	15	
T <sub>3-4</sub> N <sub>1-3</sub> M <sub>0</sub> (39)	7	32		6	33		10	29	
Всього	28	42		21	49		26	44	

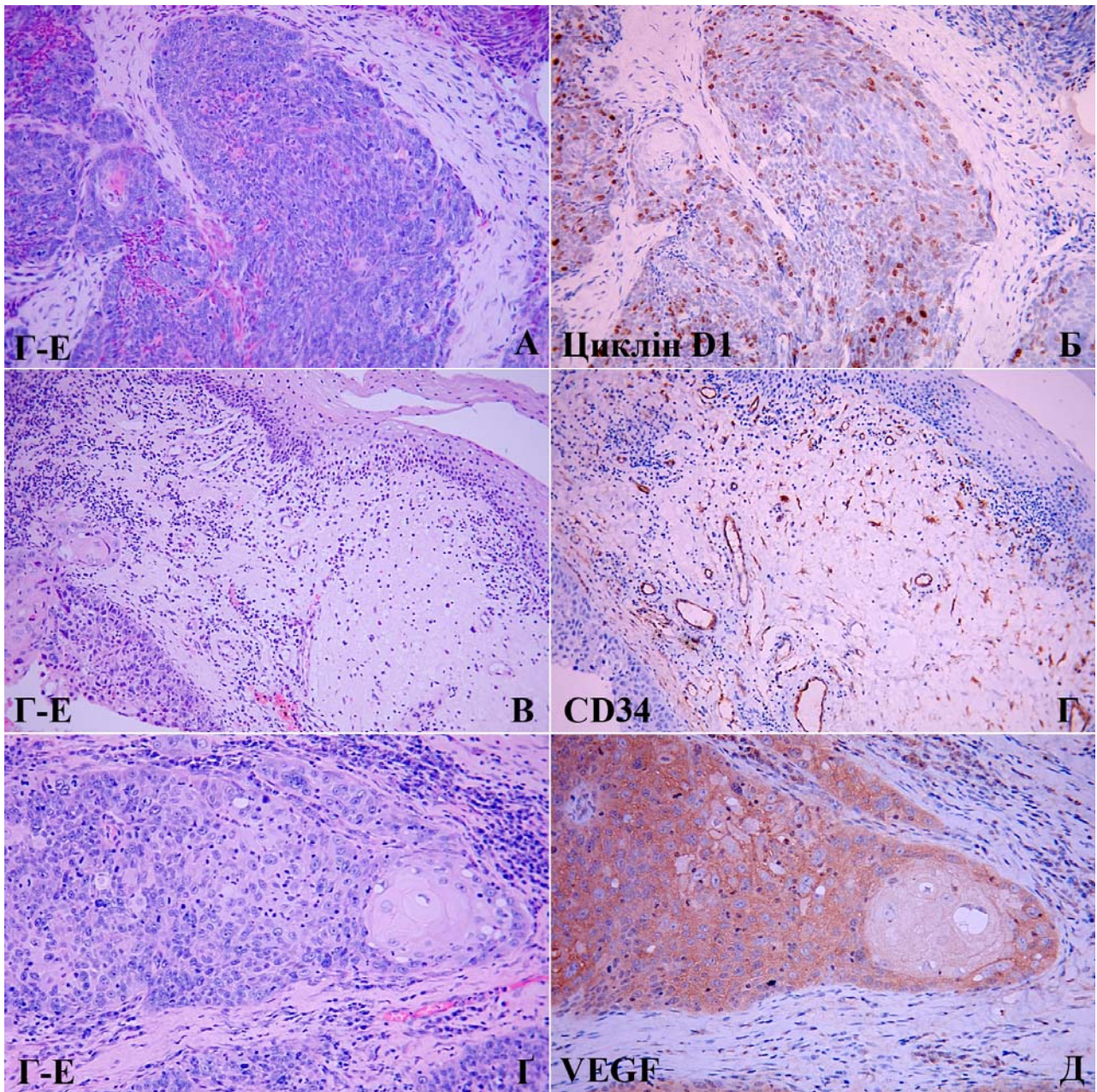


Рис. 1. А. Низькодиференційований ПР гортані ( $\times 200$ ). Б. Інтрануклеарна реакція кератиноцитів з маркером циклін D1 ( $\times 200$ ). В. Десмопластична строма ПР гортані, ліворуч привертає увагу ділянка інвазії з демаркаційною зоною лімфоцитарного інфільтрату ( $\times 200$ ). Г. Мембранна реакція ендотелію судин строми ПР з маркером CD34 (кількість їх значно більша, ніж здається на зрізі забарвленому гематоксиліном та еозином) ( $\times 200$ ). Д. Помірнодиференційований ПР гортані із зроговінням та лімфоцитарною інфільтрацією ( $\times 400$ ). Е. Сильна цитоплазматична експресія VEGF (зниження інтенсивності забарвлення в ділянці «ракової перлини») ( $\times 400$ ). А, В, Г – забарвлення гематоксиліном та еозином. Б, Д, Е – ІГХ метод, додаткове забарвлення гематоксиліном Майєра.

ЩМС «гарячих точок» в зразках ПР гортані коливалася від 25 до 73 судин на  $1 \text{ мм}^2$ , і, в середньому, складала  $61,4 \pm 1,3 / \text{мм}^2$ , медіанне значення становило  $54 / \text{мм}^2$ . Враховуючи значення медіани, всі ПР були розбиті на дві групи: при  $< 54 / \text{мм}^2$  ЩМС вважали низькою (рис. 2 Г), а при  $> 54 / \text{мм}^2$  – високою (рис. 2 Д). Знайдено кореляційний зв'язок між підвищенням ЩМС і наявністю регіонарних метастазів ( $p=0,032$ ,

$r=+0,289$ ), але не з падінням ступеня диференціації ( $p=0,063$ ) (табл. 3), що співпадає з результатами Vodnar M. із співавт. (2012) [9]. Pignataro L із співавт. (2001), що також досліджували васкуляризацію в ПР гортані, не знайшли кореляції ЩМС з обома із вище наведених клінічних характеристик ПР гортані [10]. Yurdanur Sullu із співавт. (2010) навпаки демонструють вірогідне підвищення ЩМС із збільшенням клітинної атипії [14].

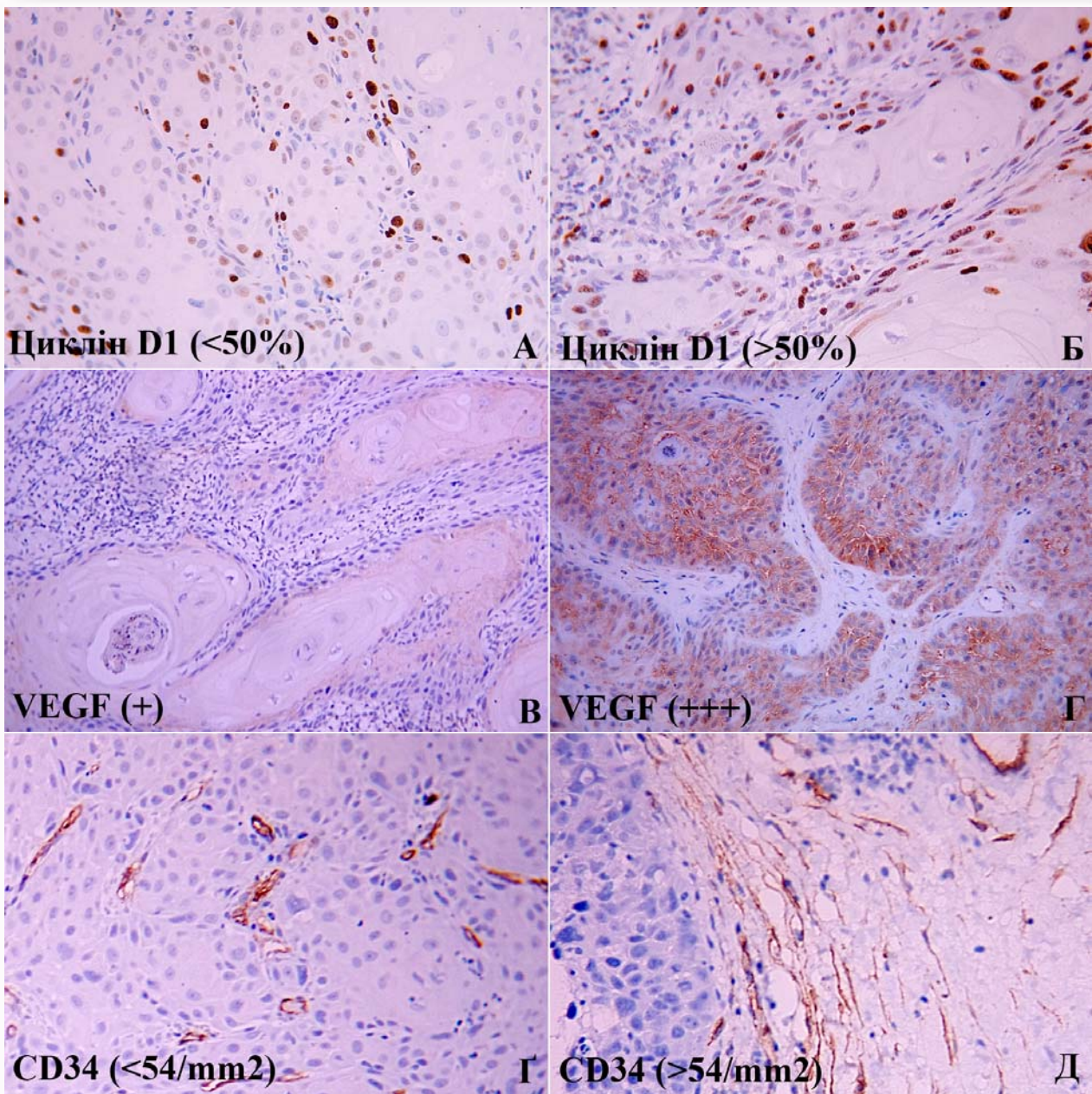


Рис. 2. А, Б. Інтрануклеарна реакція кератиноцитів з маркером циклін D1 ( $\times 200$ ). В, Г. Цитоплазматична експресія VEGF різної інтенсивності ( $\times 200$ ). Г, Д. Мембранна реакція ендотелію судин строми ПР з маркером CD34 ( $\times 400$ ). ІГХ метод, додаткове забарвлення гематоксином Майєра.

Маркер ангиогенезу VEGF, що також був оцінений методом ІГХ в нашому дослідженні, продемонстрував експресію в цитоплазмі ракового епітелію (рис. 1 Г, Д), деяких стромальних клітин та ендотелію судин не нижче градації «+» (рис. 2 В), але більша частина зразків (49 із 70) мала високу експресію (градації ++, +++) (рис. 2 Г), наприклад всі низькодиференційовані ПР (табл. 3). Залежність між підвищенням експресії VEGF і наявністю метастазів в лімфатичні вузли ший статистично вірогідна ( $p=0,018$ ,  $r=+0,405$ ), що не знайдено для ступенів диференціації ПР гортані ( $p=0,056$ ).

#### Висновки

Надекспресія маркеру циклін D1 має прогностичне значення щодо діагностики метастазів в лімфатичні вузли ший при плоскоклітинних раках гортані ( $p<0,0001$ ,  $r=+0,821$ ); з падінням ступеня диференціювання плоскоклітинного раку експресія маркеру циклін D1 статистично вірогідно підвищується ( $p=0,004$ ,  $r=-0,335$ ).

Аналізуючи інтенсивність процесів ангиогенезу в плоскоклітинних раках гортані з'ясовано, що фенотипи карцином з високою експресією VEGF, мають високу щільність мікросудин з десмопластичною реакцією строми; ці показники

є прогностичними факторами ризику, щодо виникнення метастазів в лімфатичних вузлах ший (pVEGF =0,018, rVEGF =+0,405; pCD34=0,032, rCD34=+0,289), але не мають зв'язку з диференціацією плоскоклітинних раків (pVEGF=0,056, pCD34=0,063).

#### **Перспективи подальших розробок**

Значне підвищення рівня щільності мікросудин та експресії фактору росту ендотелію су-

дин в плоскоклітинних раках гортані з метастазами доводить, що дослідження інших факторів ангиогенезу, які сприяють поширенню онкопроцесу, таких, наприклад, як матриксні металопротеїнази, є перспективним напрямком подальших розробок для прогнозування можливого метастазування в регіонарні лімфатичні вузли та використання таргетної терапії.

### **Літературні джерела References**

1. Papadimitrakopoulou V, Izzo JG, Liu DD, Myers J, Ceron TL, Lewin J, William WN Jr, Atwell A, Lee JJ, Gillenwater A, El-Naggar A, Wu X, Lippman SM, Hittelman WN, Hong WK. Cyclin D1 and cancer development in laryngeal premalignancy patients. *Cancer Prev Res (Phila)*. 2009 Jan;2(1):14-21. doi: 10.1158/1940-6207.CAPR-08-0111. PMID: 19139013; PMCID: PMC4243520
2. Pignataro L, Sambataro G, Pagani D, Pruneri G. Clinico-prognostic value of D-type cyclins and p27 in laryngeal cancer patients: a review. *Acta Otorhinolaryngol Ital*. 2005 Apr;25(2):75-85. PMID: 16116829; PMCID: PMC2639874
3. Krecicki T, Smigiel R, Fraczek M, Kowalczyk M, Sasiadek MM. Studies of the cell cycle regulatory proteins p16, cyclin D1 and retinoblastoma protein in laryngeal carcinoma tissue. *J Laryngol Otol*. 2004 Sep;118(9):676-80. PMID: 15509364.
4. Şimsek G, Han Ü, Önal B, Öybasioglu FF, Akin İ, Dagli M. Expression of cyclin D1, p27, p21, bcl-2, and p53 in laryngeal squamous cell carcinoma and an investigation of the correlation with conventional prognostic factors. *Turkish Journal of Medical Sciences*. 2013;43:27-32.
5. Zhang L, Xu Y, Ge Y, Yu Y, Yu L. [Expression of p27 protein and cyclinD1 in laryngeal carcinoma]. *Lin Chuang Er Bi Yan Hou Ke Za Zhi*. 2002 Dec;16(12):646-7. Chinese. PMID: 12669430.
6. Kontos CK. Molecular biomarkers of prognosis in laryngeal squamous cell carcinoma. *OA Cancer* 2013 Sep 01;1(2):12.
7. Morshed K, Skomra D, Korobowicz E, Szymański M, Polz-Dacewicz M, Gołabek W. An immunohistochemical study of cyclin D1 protein expression in laryngeal squamous cell carcinoma. *Acta Otolaryngol*. 2007 Jul;127(7):760-9. PMID: 17573573.
8. Abdullah BH, Sarkis SA, AL Drobie BF. Angiogenesis and MMP-2 expression in oral squamous cell carcinoma and verrucous carcinoma and its correlation with clinicopathological parameters. *Diyala Journal of Medicine*. 2014 Apr;6(1):15-26.
9. Bodnar M, Szyłberg Ł, Kaźmierczak W, Marszałek A. [Evaluation of microvessel density (MVD) in laryngeal squamous cell carcinoma]. *Przegl Lek*. 2012;69(10):726-30. Polish. PMID: 23421020.
10. Pignataro L, Carboni N, Midolo V, Bertolini F, Buffa R, Cesana BM, Neri A, Viale G, Pruneri G. Clinical relevance of microvessel density in laryngeal squamous cell carcinomas. *Int J Cancer*. 2001 Jun 1;92(5):666-70. PMID: 11340569.
11. Kojc N, Zidar N, Vodopivec B, Gale N. Expression of CD34, alpha-smooth muscle actin, and transforming growth factor beta1 in squamous intraepithelial lesions and squamous cell carcinoma of the larynx and hypopharynx. *Hum Pathol*. 2005 Jan;36(1):16-21. PMID: 15712177.
12. Barnes L, Eveson J W, Richard P, Sidransky D. *World Health Organization Classification of tumours: pathology and genetics of head and neck tumours*. Lyon, France: IARC Press; 2005. 430 p.
13. Zhang SC, Miyamoto S, Kamijo T, Hayashi R, Hasebe T, Ishii G, Fukayama M, Ochiai A. Intra-tumor microvessel density in biopsy specimens predicts local response of hypopharyngeal cancer to radiotherapy. *Jpn J Clin Oncol*. 2003 Dec;33(12):613-9. PMID: 14769838.
14. Sullu Y, Gun S, Atmaca S, Karagoz F, Kandemir B. Poor prognostic clinicopathologic features correlate with VEGF expression but not with PTEN expression in squamous cell carcinoma of the larynx. *Diagn Pathol*. 2010 Jun 14;5:35. doi: 10.1186/1746-1596-5-35. PMID: 20546613; PMCID: PMC2904738.

**Ковтуненко А.В., Шпортько Б.В., Шпонька И.С., Пославская А.В. Прогностические иммуногистохимические показатели регионарного метастазирования плоскоклеточных раков гортани.**

**Реферат.** Статья посвящена ретроспективному исследованию 70 случаев плоскоклеточного рака гортани III - IV стадий (T<sub>3-4</sub>N<sub>0-3</sub>M<sub>0</sub>) иммуногистохимическим методом с использованием моноклональных

антител к циклину D1, CD34 и VEGF с целью определения их прогностического значения. Было сформировано две группы – без метастазов в лимфатические узлы шеи (n=31) и с регионарными метастазами (n=39). Найдено статистически достоверную связь между повышением экспрессии циклина D1 ( $p < 0,0001$ ), VEGF ( $p = 0,018$ ), увеличением плотности микрососудов ( $p = 0,032$ ) и наличием регионарных метастазов в лимфатические узлы шеи, а для циклина D1, еще и со снижением степени дифференциации плоскоклеточных раков гортани ( $p = 0,004$ ).

**Ключевые слова:** плоскоклеточный рак гортани, метастазы, циклин D1, CD34, VEGF, плотность микрососудов.