

С.А.Шерстюк

Харьковский национальный университет имени В.Н.Каразина

Ключевые слова: поджелудочная железа, ВИЧ-инфекция, мертворожденные.

Надійшла: 12.10.2014

Прийнята: 03.12.2014

УДК 616.37-091.8:618.439:[618.3-06:616.98:578.828]

ВЛИЯНИЕ ВИЧ-ИНФЕКЦИИ МАТЕРИ НА ФОРМИРОВАНИЕ ПОДЖЕЛУДОЧНОЙ ЖЕЛЕЗЫ РЕБЕНКА

Исследование проводится в рамках научно-исследовательской работы «Патоморфологические особенности формирования плода и новорожденного под влиянием патологии матери» (номер государственной регистрации 0110U001805).

Реферат. Целью настоящего исследования явилось выявление влияния ВИЧ-инфекции матери на формирование поджелудочной железы ребенка. Иммуногистохимическое исследование производилось с использованием непрямого метода Кунса в модификации М.Бросман (1979). Иммуногистохимическое исследование поджелудочной железы мертворожденных от ВИЧ-инфицированных матерей, выявило уменьшение интенсивности свечения β -клеток в препаратах обработанных МКА к инсулину, что явилось весомым доказательством функционального угнетения β -клеток островков Лангерганса. Следствием развития плода, на фоне ВИЧ-инфекции матери, в поджелудочной железе также явилось массивное разрастание стромы, за счет новообразования междольковой и внутридольковой соединительной ткани.

Morphologia. – 2014. – Т. 8, № 4. – С. 51-54.

© С.А.Шерстюк, 2014

✉ sherstyuk-sergey@rambler.ru

Sherstiuk S.A. Influence of mother HIV infection on pancreas development of the fetus.

ABSTRACT. Background. Current stage of HIV infection is characterized by a significant increase in the incidence of infection among women of reproductive age and pregnant women. Consequently it will lead to the complex of problems related to the health of children born to them. **Objective.** To identify the impact of HIV infection of the mother on the formation of the pancreas of the fetus. **Methods.** Pancreases were measured and weighed. Histological sections were stained with hematoxylin and eosin, Van Gison and Mallory methods. Immunohistochemical examination was performed using the indirect method of Coons in modifications of M.Brosman. α - and β -cells were detected using monoclonal antibodies to glucagon and insulin. Immunohistochemical study was carried out in the luminescent microscope «Axioskor 40" using the software Bios-tat.exe. All digital data is processed by methods of mathematical statistics using variations, alternative and correlation analysis. **Results.** Analyzing the morphometric parameters of the pancreas of stillbirths from HIV-infected mothers, comparing them with the control group we found a massive expansion of the stroma on the background of decreasing both quantitative and qualitative composition of the islets of Langerhans, as well as a violation of the ratio of populations α - and β -cells in the direction of decreasing β -endocrine cells (1: 1.47). The latter ratio is known to play a leading role in the development of the endocrine pancreas dysfunction. Decrease in the density of Langerhans islets due to the growth of the stroma by the newly formed interlobular and intralobular connective tissue, as indicated by stromal-parenchymal ratio of the organ, as well as reducing of the diameter of the island and the number of endocrine cells in it. β -cells of the islets of Langerhans of children of M group had evidences of functional inhibition manifesting in reducing of the cellular diameter and increase of nuclear/cytoplasmic ratio, decrease in the intensity of β -cells luminescence. **Conclusion.** Immunohistochemical study of pancreatic stillbirths from HIV-infected mothers showed a decrease in the intensity of luminescence of β -cells in sections treated with mAb to insulin, which was the strong evidence of their functional inhibition.

Key words: pancreas, HIV-infection, deadborn.

Citation:

Sherstiuk SA. [Influence of mother HIV infection on pancreas development of the fetus]. *Morphologia*. 2014;8(4):51-4. Russian.

Введение

Развитие организма ребенка в целом и поджелудочной железы в частности непосредственно обусловлено состоянием здоровья матери. В настоящее время внимание педиатров и морфологов направлено на развитие беременности на фоне соматической и инфекционной патологии матери [1-5]. Известно, что во внутриутробном

периоде происходит формирование эндо- и экзокринной частей поджелудочной железы и частичное становление их функций, которые при благоприятном течении беременности обеспечивают возможность дальнейшего совершенствования морфологических структур и полноценного функционирования органа в постнатальном периоде [1, 3, 4, 6-8].

Учитывая то, что особенностью современного этапа пандемии ВИЧ-инфекции является существенное увеличение количества случаев инфицирования женщин репродуктивного возраста и беременных [9] это, безусловно, приведет к развитию целого комплекса проблем, связанных со здоровьем рожденных ими детей. Исследований в отношении развития поджелудочной железы, на фоне ВИЧ-инфекции матери, проводимых ранее, нам найти не удалось, хотя не исключена возможность нарушения эмбриогенеза поджелудочной железы.

Целью настоящего исследования явилось выявление влияния ВИЧ-инфекции матери на формирование поджелудочной железы ребенка.

Материалы и методы

Материал был получен в Одесском патологоанатомическом бюро, на протяжении 1998-2014 лет. Исследуемую группу (группа М) составили 25 мертворожденных от матерей с серологически подтвержденной ВИЧ-инфекцией. Для получения достоверных данных материал подбирался тщательно. Ни в одном из этих наблюдений не были зарегистрированы оппортунистические заболевания. Мертворожденные погибли вследствие острого нарушения пуповинно-плацентарного кровообращения (отслойка плаценты, обвитие пуповины вокруг различных частей тела плода) и родовой травмы. Группу контроля (группа К) составили мертворожденные, от здоровых матерей (12 случаев). Причиной смерти плодов группы контроля явилось острое нарушение пуповинно-плацентарного кровообращения и родовой травмы. Срок гестации всех мертворожденных составил от 36 до 40 недель.

Поджелудочные железы измерялись и взвешивались. Вырезались кусочки, которые после спиртовой проводки заливались в целлоидин-парафин. Изготавливались срезы толщиной 5-6 мкм. Срезы окрашивали гематоксилином и эозином, пикрофуксином по ван Гизон и по методу Маллори. Иммуногистохимическое исследование производилось с использованием непрямого метода Кунса в модификации М. Brosman [10]. α - и β -клетки выявляли с помощью МКА (моноклональные антитела) к глюкагону и инсулину фирмы Chemicon international (a Serological company). Иммуногистохимическое исследование проводилось в люминисцентном микроскопе «Axioskop 40» с использованием программного обеспечения Biostat. exe.

Комплекс гистологических, морфометрических, цитофотометрических исследований проводился на микроскопе Olympus BX-41 с использованием программ Olympus DP-Soft (Version 3:1) и Microsoft Excel [11]. Плотность клеточных элементов пересчитывалась при увеличении 400, в 10 ограниченных полях зрения. Все цифровые данные обрабатывались методами математической статистики с использованием вариационно-

го, альтернативного и корреляционного анализа [11]. При использовании методов альтернативной и вариационной статистики вычисляли среднюю арифметическую степень дисперсии, среднеквадратическое отклонение, среднюю ошибку разницы, вероятность различия. Вероятность различия между двумя средними при малых выборках определяли по таблице Стьюдента с соблюдением условия (n_1+n_2-2) [12]. При определении степени вероятности допускали точность $p<0,05$, что, как известно, соответствует $P>95,0\%$. Оценка взаимосвязей отдельных тканевых и клеточных параметров исследуемой железы проводили методом корреляционного анализа, который был выполнен с использованием Statistica 6.0 – профессиональной программой по сбору, статистическому анализу и обработке данных в среде Windows [13].

Результаты и их обсуждение

Микроскопически можно было выявить соединительнотканые тяжи, отходящие от капсулы и разделяющие железу на дольки. В толще этих тяжей можно различить выводные протоки, а также сосуды и нервы. Паренхима, относительный объем которой составил $74,11\pm 2,89\%$, была представлена ацинусами и островками Лангерганса. Ацинусы, представляющие экзокринный аппарат поджелудочной железы, имели достоверно больший размер, чем у контроля. Пространство между ацинусами было заполнено кровеносными капиллярами, ретикулярными волокнами и другими представителями стромы (рис. 1), относительный объем которой в железе составил $25,89\pm 2,45\%$. Паренхиматозно-стромальное соотношение равнялось 2,9/1.

Эндокринная часть поджелудочной железы представлена островками Лангерганса, которые состояли из α - и β -клеток, выявленных при помощи окраски препарата по методу Маллори, между которыми определялись кровеносные капилляры, окруженные перикапиллярными пространствами. Наибольшая концентрация этих островков наблюдалась в хвостовой части железы. Островки имели, как правило, округлую форму, реже овальную. Плотность расположения их в этой части составила $6,21\pm 0,24$ экз. в поле зрения. Диаметр островков был равен в среднем $49,53\pm 1,98$ мкм. Количество эндокриноцитов, в островках Лангерганса, составило $229,22\pm 11,41$ экз. в поле зрения. Основная масса этих клеток представлена β -клетками, диаметром $6,81\pm 0,14$ мкм, плотность которых равнялась $142,55\pm 5,76$ экз. в поле зрения. Они занимали центральное положение в островках, имели округлое базофильное ядро, в диаметре $5,44\pm 0,15$ мкм, и умеренно выраженную эозинфильную цитоплазму. Ядерно-цитоплазматический индекс β -клеток составил $0,80\pm 0,02$. В некоторых β -клетках хроматин ядер был сконцентрирован под нуклеолеммой (эффект маргинации хроматина). Плот-

ность α - клеток в островках Лангерганса составила $96,67 \pm 5,21$ экз. в поле зрения. Эти клетки большей частью были расположены по периферии островков. Форма клеток напоминала овал, диаметром $5,61 \pm 0,26$ мкм. Ядра α -эндокриноцитов светлые, содержали мелкоглыбчатый хроматин и имели диаметр $4,21 \pm 0,19$ мкм. В цитоплазме при окрашивании по методу Маллори определялись гранулы оранжевого цвета. Ядерно-цитоплазматический индекс в α -клетках равнялся $0,75 \pm 0,03$.

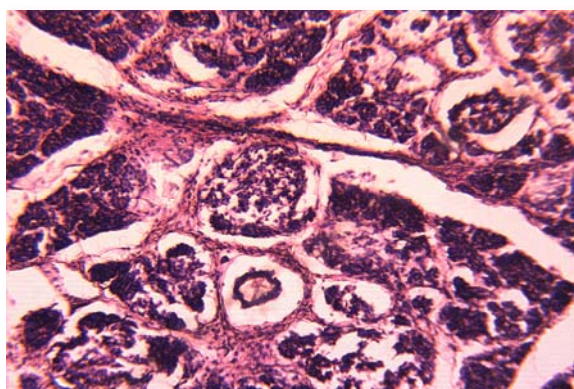


Рис. 1. Поджелудочная железа группы М. Большой объем ацинарного аппарата на фоне гипотрофии ацинарных клеток. Окраска гематоксилином и эозином. $\times 100$.

Интенсивность свечения β - клеток в поджелудочной железе в препаратах обработанных МКА к инсулину (рис. 2) оказалась ниже, по сравнению с группой контроля, тогда как интенсивность свечения глюкагона практически не изменилась, о чем свидетельствуют данные таблицы 1.

Таблица 1

Оптическая плотность иммунофлуоресценции гормонов в клетках поджелудочной железы (условные единицы)

Группы сравнения	Инсулин	Глюкагон
К	$0,132 \pm 0,003$	$0,099 \pm 0,002$
М	$0,122 \pm 0,004^*$	$0,102 \pm 0,007^*$

* - $P < 0,05$ по сравнению с К.

Анализируя морфометрические показатели поджелудочной железы мертворожденных от ВИЧ-инфицированных матерей, по сравнению с группой контроля, мы выявили массивное разрастание стромы на фоне уменьшения как количественного, так и качественного состава островков Лангерганса, а также нарушение соотношения популяций α - и β -клеток в сторону уменьшения β -эндокриноцитов (1:1,47). Последний показатель, как известно, играет ведущую роль в развитии эндокринной дисфункции под-

желудочной железы и напряжении ее компенсаторно-приспособительных реакций [2, 5, 6]. Уменьшение плотности островков Лангерганса, обусловленное разрастанием стромы, за счет новообразования междольковой и внутридольковой соединительной ткани, на что указывает паренхиматозно-стромальное соотношение органа 2,9/1, против 4,2/1, у контроля, а также уменьшение диаметра островка и количества эндокриноцитов в нем, как свидетельствуют данные литературы, указывают на уменьшение функциональной активности и нарушение компенсаторных возможностей железы [2, 5, 6]. Смещение стромально-паренхиматозного соотношения в сторону увеличения относительного объема стромального компонента, может быть следствием хронической внутриутробной гипоксии [14, 15], по-видимому, обусловленной влиянием материнской ВИЧ-инфекции.

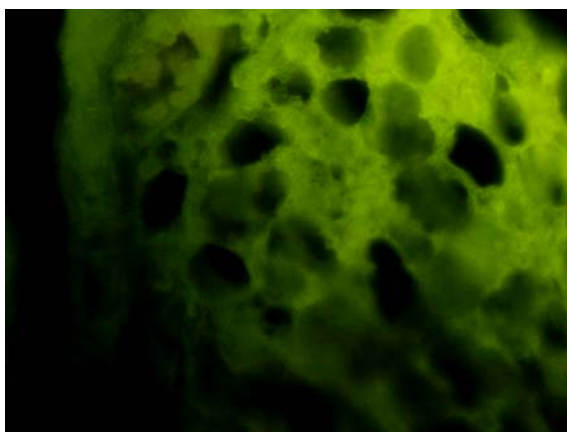


Рис. 2. Специфическое свечение инсулина в цитоплазме β -клеток поджелудочной железы группы М в препаратах обработанных МКА к инсулину. Прямой метод Кунса с МКА к инсулину. $\times 600$.

β -клетки островков Лангерганса поджелудочных желез детей группы М имели признаки функционального угнетения, в виде уменьшения диаметра клетки и увеличения ЯЦИ, и, безусловно, уменьшение интенсивности свечения β -клеток в препаратах обработанных МКА к инсулину. Дисфункция β -клеток, учитывая роль продуцируемого ими инсулина, в развитии организма ребенка, по-видимому явилась причиной нарушения роста и гипотрофии, [5, 16] которые мы выявили у детей данной исследуемой группы. Подобная внутриутробная дисфункция β -клеток и снижение эмбриональной секреции инсулина была выявлена при острой и хронической гипоксии связанной с фетоплацентарной недостаточностью [14, 15].

Таким образом, в поджелудочной железе мертворожденных, от ВИЧ-инфицированных матерей, выявлено массивное разрастание стромы, уменьшение популяции β -эндокриноцитов, на фоне их функционального угнетения про-

явившогося уменьшением интенсивности свечения β -клеток в препаратах обработанных МКА к инсулину.

Выводы

1. Иммуногистохимическое исследование поджелудочной железы мертворожденных, от ВИЧ-инфицированных матерей, выявило уменьшение интенсивности свечения β -клеток в препаратах, обработанных МКА к инсулину, что явилось весомым доказательством функционального угнетения β -клеток островков Лангерганса.

2. Следствием развития плода, на фоне ВИЧ-инфекции матери, в поджелудочной железе явилось массивное разрастание стромы, за счет новообразования междольковой и внутридольковой соединительной ткани.

Перспективы дальнейших разработок

Перспективным является оценка влияния ВИЧ-инфекции матери на формирование щитовидной железы ребенка.

Литературные источники

References

1. Dedov II, Peterkova VA. [Pediatric endocrinology]. Moscow: The Universe Publishing; 2006. 600 p. Russian.

2. Derevtsov VV. [State of health and adaptation-reserve opportunities in neonatal the period of newborn children of mothers with anemias]. Fundamental research. 2010. 8: 10-21 Russian.

3. Milovanova AP, Savelyev SV. [Intrauterine development of human]. Moscow: 'WDM'; 2006. 384 p. Russian.

4. Barchina TG, Moldavskaya AA, Savichev AV, Donskoy MV. [Ultramicroscopic organization of the pancreatic gland under single action of the overloads in the evolutionary aspect]. Morphological newsletter. 2008;(3-4): 9-10. Russian.

5. Stepanov AA, Yatsyk GV, Bombardirova YeP, Belayeva IA, Dragunas TN. [Neonatal endocrine gland functions]. Rossiiskii Pediatricheskii Zhurnal. 2007;(3):55-8. Russian.

6. Dedov II, Balabolkin MI. [Pathogenesis of diabetes mellitus]. Meditsinskii akademicheskii zhurnal. 2006; 6(3): 3-15 Russian.

7. Moldavskaia AA, Savischev AV. [Embryogenesis of the pancreas and its topographic and anatomic relations with adjacent organs]. In: [Anatomical and surgical aspects of pediatric gastroenterology: scientific symposium; 2007 May 11; Chernivtsi, Ukraine]. Chernivtsi; 2007. p. 74-5. Russian.

8. Savichev AV. [The stages and steps in formation and pancreatic gland in man]. Fundamental research. 2010;(9):97-104. Russian.

9. Martsinovskii VA. [Epidemiological characteristics of HIV infection in children born to HIV-

infected women in Ukraine]. Ukrainian Medical Journal. 2006;1:109-13. Ukrainian.

10. Atramentova LA, Lutevskaya OM. [Statistical methods in biology]. Gorlivka; 2008. 247 p. Ukrainian.

11. Lapach SK, Chubenko AV, Babich PN. [Statistical methods in biomedical studies using Excel]. Kyiv: Morion; 2001. p. 144-55 Ukrainian.

12. Sergienko VI, Bondarev IB. [Mathematical statistics in clinical trials]. Moscow: GEOTAR-Meditsina; 2000. p. 256. Russian.

13. Borovikov VP. [STATISTICA software for students and engineers]. Moscow: ComputerPress; 2001. 301 p. Russian.

14. Savischev AV, Barkhina TG, Donskoi MV. [Organogenesis of pancreas in the early periods of prenatal ontogenesis]. In: Proceedings of the conference "Actual problems of morphogenesis in health and disease". Moscow; 2008. p. 140-3. Russian.

15. Savischev AV. [The impact of hypoxia on the ultrastructure of pancreatic acinar cells]. In: [Conference dedicated to the 100th birthday of the Honored Scientist of the Russian Federation, academician of the USSR Academy of Medical Sciences Dmitrii Arkad'evich Zhdanov. Report and abstracts]. Morfologiya. 2008;133(4):91. Russian. PMID: 19006855.

16. Evseeva ZP, Sagamonova KlU, Palieva NV, Zamanskaia TA, Markar'ian IV, Melkonov EU. [Criteria for early diagnosis of placental insufficiency and fetal growth retardation]. Rossiiskii vestnik akushera-ginekologa. 2008;8(3):12-5. Russian.

Шерстюк С.А. Вплив ВІЛ-інфекції матері на формування підшлункової залози дитини.

Реферат. Метою дослідження було виявлення впливу ВІЛ-інфекції матері на формування підшлункової залози дитини. Імуногістохімічне дослідження проводилося з використанням непрямого методу Кунса в модифікації М. Brosman (1979). Імуногістохімічне дослідження підшлункової залози мертвороджених від ВІЛ-інфікованих матерів, виявило зменшення інтенсивності світіння β -клітин в препаратах оброблених МКА до інсуліну, що стало вагомим доказом функціонального пригнічення β -клітин острівців Лангерганса. Наслідком розвитку плода на тлі ВІЛ-інфекції матері, в підшлунковій залозі також спостерігалось масивне розростання стромы за рахунок новоутворення міжчасточкової та внутрішньочасточкової сполучної тканини.

Ключові слова: підшлункова залоза, ВІЛ-інфекція, мертворождені.