

О.М.Бєсєдін¹
К.В.Циганков¹
І.В.Кужевський¹
П.О.Гриценко²

¹ КЗ «Дніпропетровська міська багатопрофільна клінічна лікарня №4 Дніпропетровської області»

² ДЗ «Дніпропетровська медична академія МОЗ України»

Ключові слова: вакуум-терапія ран, морфологічні зміни, капіляри, фібробласти.

Надійшла: 20.05.2015

Прийнята: 23.06.2015

УДК 616.379-008.64:617.586-06-08:615.811:616-001.4:576.31

КЛІТИННІ ПЕРЕТВОРЕННЯ В РАНАХ У ХВОРИХ ІЗ СИНДРОМОМ ДІАБЕТИЧНОЇ СТОПИ НА ФОНІ ВАКУУМ-ТЕРАПІЇ

Реферат. Проведене дослідження ґрунтується на результатах лікування хворих з гнійно-некротичними ускладненнями синдрому діабетичної стопи з точки зору морфологічних змін на клітинному рівні в біоптатах ран. На тлі вакуум-терапії в ранах у досліджених хворих максимальне значення середньої кількості капілярів у полі зору склало $6,80 \pm 0,34$. Позитивні зміни в мікрогемодинаміці рани на тлі вакуум-терапії обумовлюються якісними характеристиками капілярів. Максимальний середній діаметр ядер фібробластів у полі зору у хворих, яким проведена вакуум-терапія раневих дефектів, склав $82,89 \pm 4,51$ мкм, у хворих з традиційним веденням рани даний показник склав $60,18 \pm 3,17$ мкм. Тенденція до поліпшення досліджених морфологічних показників на клітинному рівні пояснює репараційну ефективність вакуум-терапії ран.

Morphologia. – 2015. – Т. 9, № 2. – С. 18-23.

© О.М.Бєсєдін, К.В.Циганков, І.В.Кужевський, П.О.Гриценко, 2015

✉ bam-86@mail.ru

Besedin O.M., Tsygankov K.V., Kuzhevsky I.V., Gritsenko P.O. Cell transformation of wounds in diabetic foot patients under vacuum therapy.

ABSTRACT. Background. The presence of micro- and macrovascular complications of bacterial contamination of the formation of biofilms, reduce the number of growth factors, chronic wound healing, enzymatic imbalance in the wound significantly impede treatment of patients with purulent necrotic complications of diabetic foot syndrome. **Objective.** The aim of our study is to evaluate the morphological changes at the cellular level in wounds in patients with diabetic foot syndrome on the background of vacuum therapy compared to traditional treatment. **Methods.** Morphological analysis of treatment of 12 patients with purulent complications of diabetic foot syndrome with foot lesions stages II-III by Wagner classification was carried out. **Results.** The study is based on the results of treatment of patients with purulent-necrotic complications of diabetic foot syndrome in terms of the morphological changes at the cellular level in biopsies of wounds. On the background of vacuum therapy in patients with wounds have investigated the maximum value of the average number of capillaries in the view field was $6,80 \pm 0,34$. Positive changes in microhemodynamics wounds on the background vacuum explained qualitative characteristics of the capillaries. The maximum mean diameter of fibroblast nuclei in the field of patients who underwent vacuum wound therapy defects was $82,89 \pm 4,51$, in patients with conventional wound conducting the figure was $60,18 \pm 3,17$. The trend of improving morphological parameters investigated at the cellular level, explains the effectiveness of the reparation of the vacuum therapy of wounds. **Conclusion.** Vacuum therapy optimizes microhemodynamics in wounds permeability of the walls of blood vessels newly formed granulation tissue, prevents the formation of protein deposits in the vessel walls and in the intercellular matrix of granulation tissue. This facilitates intercellular communication and promotes normal path of regenerative processes.

Key words: vacuum therapy, morphological characteristics, capillaries, fibroblasts.

Citation:

Besedin OM, Tsygankov KV, Kuzhevsky IV, Gritsenko PO. [Cell transformation of wounds in diabetic foot patients under vacuum therapy]. *Morphologia*. 2015;9(2):18-23. Ukrainian.

Вступ

Наявність мікро- та макросудинних ускладнень, бактеріальної контамінації із утворенням біоплівки, зниження кількості факторів росту,

хронізації раневого процесу, ферментативний дисбаланс в рані значно утруднюють лікування хворих із гнійно-некротичними ускладненнями синдрому діабетичної стопи (СДС) [1-4]. Упови-

льнений фазовий перебіг раневого процесу із пригніченням проліферативних процесів в тканинах створюють передумови для хронізації та реінфікування рани. Доведеними морфологічними особливостями раневого процесу у хворих із гнійно-некротичними ускладненнями СДС є: посилений набряк в ексудативну фазу запалення, нейтрофільно-гранулоцитарна і макрофагальна інфільтрація, збільшена експресія деяких прозапальних цитокінів, висока ймовірність розвитку вторинних некротів як ішемічного, так і інфекційного генезу, що локалізуються в грануляційній тканині тощо [5-9]. Є дані про порушення акумуляції колагену, зниження бар'єрної функції епідермісу і якості грануляційної тканини у осіб з цукровим діабетом [2, 3, 10]. Також відзначена дезорганізація процесів міграції та проліферації кератиноцитів і фібробластів, зниження кількості нервових волокон епідермісу, дисбаланс між акумуляцією компонентів екстрацелюлярного матриксу і їх ремоделюванням за допомогою матриксних металопротеїназ [2, 5]. Завдяки різноманітним позитивним ефектам вакуум терапії (VAC-терапії) є можливість значно покращити результати лікування хворих із гнійно-некротичними ускладненнями СДС. Деякі клітинні та морфологічні ефекти VAC-терапії знайшли наукове обґрунтування [2, 10]. Наше дослідження присвячено дослідженню клітинних ефектів VAC-терапії ран, яким у доступних нам наукових джерелах, як правило, приділяється небагато уваги.

Мета дослідження – оцінити морфологічні зміни на клітинному рівні в ранах у хворих СДС на фоні VAC-терапії у порівнянні із традиційним методом лікування.

Матеріали та методи

Був проведений аналіз результатів лікування 12 хворих із гнійними ускладненнями СДС, у яких була глибина ураження стопи- II-III стадія за класифікацією Wagner, які знаходились на стаціонарному лікуванні у відділенні гнійно-септичної хірургії КЗ «Дніпропетровська міська багатопрофільна клінічна лікарня №4» ДОР з 2012 по 2015рр. Серед осіб, що увійшли в дослідження, чоловіків було 7 (58,4%), жінок 5 (41,6%). Середній вік хворих склав $65,3 \pm 2,7$ роки. Цукровий діабет 1 типу був у 2 пацієнтів (16,7%), цукровий діабет 2 типу у 10 (83,3%) хворих. Хворих із ішемічною формою СДС в дослідження не включали. Серед досліджуваних хворих була наступна структура оперативних втручань: ампутація одного або декількох пальців стоп – у 3 (25,0%), розкриття підошової флегмони – у 2 (16,7%), ампутація стопи за Шарпом – 2 (16,7%), ампутація стопи за Лісфранком – 1 (8,3%), хірургічна обробка рани – у 4 (33,3%). Всіх обстежених пацієнтів було розподілено на дві групи: основну 6 (50%) та порівняння 6 (50%). Хворих було розподілено таким чином,

щоб була можливість врахувати патогенетичні особливості перебігу гнійно-некротичного процесу при з урахуванням форми СДС та локалізації процесу у відповідній анатомічній ділянці стопи. Об'єктом дослідження була рана та морфологічні особливості раневого процесу. Середній термін розвитку захворювання до звернення за медичною допомогою в основній групі склав $5,7 \pm 1,36$, в групі порівняння $6,1 \pm 1,58$ доби ($p > 0,05$). Вимірювання площі рани проводили за допомогою програми Viewer 5.3, а фотодокументування ран проводили з однієї відстані. Площа раневої поверхні становила від 18,4 до 35,2 см² та в середньому становила $26,8 \pm 1,6$ см². Вимірювання площі рани проводили за допомогою програми Viewer 5.3.

Групи хворих не відрізнялись між собою за віком, рівнем глікемії, тривалістю цукрового діабету, важкістю та характером гнійно-некротичного ураження.

Основною метою лікування пацієнтів в обох досліджуваних групах було підготувати рану до закриття або створити умови для загоєння рани вторинним натягом. Критеріями готовності рани до закриття вважали: відсутність гіперемії та індурації навколишніх тканин, відсутність болювих відчуттів в рані, відсутність бактеріального обсіменіння рани, виповнення більш ніж 50% поверхні рани грануляціями, наявність крайової епітелізації. Для досягнення поставленої мети у хворих основної групи після етапу хірургічного лікування використовували методику непереривної вакуум-терапії ран із середнім негативним тиском 125 мм.рт.ст. Налагодження вакуум-системи проводилось після хірургічної обробки джерела гнійної інфекції або рани у ранньому післяопераційному періоді. Припинення VAC-терапії проводилось у відповідності до готовності рани до закриття або наявності чіткої тенденції до її спонтанного загоєння. Середня тривалість використання однієї пов'язки коливалась від 1 до 3 діб. Вакуум створювали за допомогою стаціонарних або портативних апаратів вітчизняного виробництва, які забезпечували заданий стабільний негативний тиск у герметичних порожнинах від 50 мм.рт.ст до 250 мм.рт.ст. У 3(50%) хворих основної групи враховуючи перебіг раневого процесу протягом вакуумування, а саме реінфікування рани грамнегативними мікроорганізмами (*Acinetobacter baumannii*, *Pseudomonas aeruginosa*), було застосовано вакуум-інстиляційну терапію за удосконаленою нами методикою.

У хворих групи порівняння подальше лікування проводили шляхом стандартного методу «лікування під пов'язкою», що включав регулярні зміни пов'язки після обробки рани антисептиками із застосуванням мазей на водорозчинній основі відповідно до фази раневого процесу. Усім хворих в обох досліджуваних групах про-

водилась комплексна терапія, корекція глікемії, іммобілізація за потреби та було проведено комплекс клініко-лабораторного дослідження згідно локальних клінічних протоколів, які застосовуються у клініці.

Оцінку ефективності вакуум-терапії проводили на основі клінічних проявів перебігу раневого процесу, даних морфологічних досліджень. Біоптували краї дна рани. Для морфологічних досліджень застосовували 10%-ний нейтральний формалін. Етапи морфологічного дослідження: фіксація біоптатів (час фіксації тканин - 1-5 діб); дегідратація (зневоднення об'єктів) і заливка в парафін; приготування зрізів з товщиною 6-8 мкм; забарвлення препаратів гематоксиліном і еозином, пікрофуксином по Ван-Гізону і по Маллорі-Слінченко для виявлення сполучної тканини. Гістологічні критерії запалення, регенерації та грануляційної тканини (ГТ) оцінювались за стандартними кількісними методиками. Досліджували і фотографували зрізи під мікроскопом Zeiss "Primo Star", фотокамерою DCM 500.

Якість кровопостачання ГТ оцінювали за рівнем морфофункціональної активності фібробластів, шляхом визначення середньої площі ядер фібробластів. Морфометрія проводилася за допомогою комп'ютерної програми «Image-Pro Plus», відкаліброваною по морфометричній лінійці ОМОУ 4.2 ГОСТ 7513-75, ціна поділки 0,01 мм, ЛОМО.

Статистичну обробку даних проводили за допомогою визначення середнього арифметичного значення (M), та його помилки (m). Достовірність різниці середніх величин визначали за допомогою критерію Стьюдента [11].

Результати та їх обговорення

Незважаючи на традиційний у наукових працях погляд стосовно VAC-терапії ран та її

клітинних ефектах, що реалізуються через посилення кровообігу, внаслідок збільшення кількості капілярів (за даними капіляроскопії), і їх діаметру, швидкості кровообігу та неоангіогенез і проліферацію ендотелія [3-5;7;10;11], за даними проведеного нами дослідження кількісного збільшення капілярів у полі зору не спостерігалось. Середня кількість капілярів у полі зору у хворих основної групи у біоптатах ран, взятих на початку лікування, коливалась від $3,0 \pm 0,15$ до $6,60 \pm 0,33$. Водночас кількість капілярів у полі зору у хворих цієї групи у біоптатах ран після лікування коливалась від $5,3 \pm 0,27$ до максимального значення $6,80 \pm 0,34$. Слід зазначити, що у всіх випадках у хворих основної групи виявлено статистично значущі відмінності ($p > 0,05$) вивчаемого показника у порівнянні із початковими даними (табл. 1). У хворих групи порівняння спостерігається більш виражена тенденція у зміні вивчаемого показника. До початку лікування кількість капілярів у полі зору коливалась від $3,0 \pm 0,15$ до $9,0 \pm 0,46$ відповідно. Після проведеного лікування у хворих групи порівняння максимальне значення середньої кількості капілярів становило $17 \pm 0,85$ при наявності достовірних відмінностей у порівнянні із показником $3,0 \pm 0,15$, що був найменшим серед хворих даної групи. У двох хворих групи порівняння дослідити кількість капілярів у полі зору не вдалося, бо мали місце паранекротичні зміни. Прогресію альтеративних тканинних реакцій, можна пояснити наявністю в біоптатах, взятих до початку лікування, виражених склеротичних і запальних змін стінок судин з тромбозом, що обумовили розвиток вторинного некрозу, а також запальних уражень нервових структур та наявністю ознак флегмонозного запалення.

Таблиця 1

Кількість капілярів у полі зору (M±m)

№ з/п	Групи хворих			
	Основна (n=6)		Порівняння (n=6)	
	До лікування	Після лікування	До лікування	Після лікування
1	$3,0 \pm 0,15$	$5,3 \pm 0,27$ $p < 0,05; p_1 > 0,05$	$3,44 \pm 0,17$	$5,75 \pm 0,29$ $p < 0,05$
2	$6,60 \pm 0,33$	$6,67 \pm 0,33$ $p > 0,05; p_1 < 0,05$	$4,33 \pm 0,22$	$7,80 \pm 0,39$ $p < 0,05$
3	$4,33 \pm 0,23$	$5,31 \pm 0,27$ $p < 0,05; p_1 < 0,05$	$3,0 \pm 0,15$	$17 \pm 0,85$ $p < 0,05$
4	$6,33 \pm 0,32$	$6,80 \pm 0,34$ $p > 0,05; p_1 < 0,05$	$5,0 \pm 0,17$	$15 \pm 0,75$ $p < 0,05$
5	$4,5 \pm 0,23$	$6,0 \pm 0,31$ $p < 0,05;$	$9,0 \pm 0,46$	Паранекротичні зміни
6	$5,2 \pm 0,27$	$5,33 \pm 0,28$ $p > 0,05$	$4,6 \pm 0,24$	-

Примітка: p – показник достовірності відмінностей у порівнянні із вихідними даними; p₁ – показник достовірності відмінностей у порівнянні із групою порівняння.

При аналізі гістологічної картини у хворих групи порівняння в капілярах відсутня тенденція до облітерації. Зазначалося потовщення стінок капілярів, з тенденцією до гіалінозу. Проміжна речовина ГТ була ущільнена, з явищами плазматичного просочування, наявністю фібриноїдних відкладень (рис. 1А). Водночас у хворих основної групи після VAC-терапії, в біоптатах відзначалися ознаки облітерації капілярів, на

місці яких виявлялися тяжі з «розсипаючихся» ендотеліоподібних клітин з гетерохромними ядрами. Тяжкі структури були оточені молодими колагеновими волокнами з тенденцією до формування пучків (рис. 1Б). Частина капілярів мала звужений просвіт, відзначалася проліферація периваскулярних елементів, що формують «цибулинні» структури. Дана гістологічна картина відповідає нормальному дозріванню ГТ.

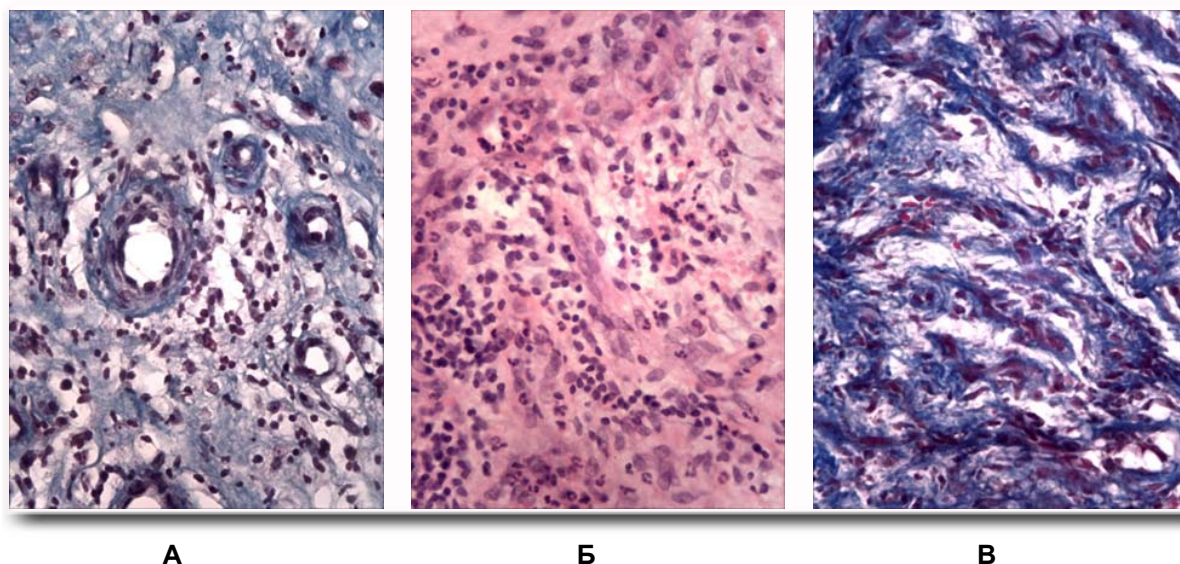


Рис. 1. Морфологічна картина біоптатів ран у хворих після проведеного лікування. А - ГТ після стандартного лікування. Муфтообразне потовщення стінок капілярів, ущільнення міжклітинної речовини з тенденцією до гіалінозу. Забарвлення по Маллорі-Слінченко. Б - ГТ після VAC-терапії. Облітерація капілярів, тяжі з ендотеліоподібних клітин. × 400. Забарвлення гематоксиліном і еозином. В - ГТ після VAC-терапії. Пучки колагенових волокон «розсипаються» навколо облітерованих капілярів. Забарвлення по Маллорі-Слінченко. ×400.

При аналізі показника діаметру ядер фібробластів у хворих основної групи до початку лікування він складав від $23,76 \pm 1,22$ до $49,78 \pm$

$2,62$ мкм. У всіх хворих основної групи визначаються позитивні зміни вивчаємого показника на фоні проведеного лікування (табл. 2).

Таблиця 2

Діаметр ядер фібробластів, мкм ($M \pm m$)

№ з/п	Групи хворих			
	Основна (n=6)		Порівняння (n=6)	
	До лікування	Після лікування	До лікування	Після лікування
1	$49,78 \pm 2,62$	$81,27 \pm 4,17$ $p < 0,05; p_1 < 0,05$	$30,01 \pm 1,54$	$58,07 \pm 3,06$ $p < 0,05$
2	$32,53 \pm 1,75$	$43,54 \pm 2,27$ $p < 0,05; p_1 < 0,05$	$40,32 \pm 2,17$	$60,18 \pm 3,17$ $p < 0,05$
3	$30,53 \pm 1,65$	$50,98 \pm 2,73$ $p < 0,05; p_1 > 0,05$	$31,93 \pm 1,64$	$55,35 \pm 2,91$ $p < 0,05$
4	$32,50 \pm 1,79$	$43,18 \pm 2,37$ $p < 0,05; p_1 > 0,05$	$61,50 \pm 3,11$	$41,61 \pm 2,25$ $p < 0,05$
5	$23,76 \pm 1,22$	$82,89 \pm 4,51$ $p < 0,05; p_1 < 0,05$	$20,08 \pm 1,06$	$42,50 \pm 2,27$ $p < 0,05$
6	$47,15 \pm 2,42$	$79,44 \pm 4,36$ $p < 0,05; p_1 < 0,05$	$42,31 \pm 2,23$	$43,13 \pm 2,36$ $p > 0,05$

Примітка: p – показник достовірності відмінностей у порівнянні із вихідними даними; p_1 – показник достовірності відмінностей у порівнянні із групою порівняння.

Так, максимальний середній діаметр ядер фібробластів у полі зору склав $82,89 \pm 4,51$ при вихідному значенні у даного хворого $23,76 \pm 1,22$ мкм. Слід зазначити, що у всіх випадках у хворих основної групи виявлено статистично значущі відмінності ($p > 0,05$) вивчаемого показника у порівнянні із початковими даними. В цілому тенденція до збільшення середнього діаметру ядер фібробластів у полі зору спостерігалась і у хворих групи порівняння.

Проте, в одного хворого серед досліджуваних виявилось достовірно значуще зменшення вивчаемого показника ($p > 0,05$) з $61,50 \pm 3,11$ мкм до $41,61 \pm 2,25$ мкм відповідно. Слід зазначити про позитивні достовірні відмінності у всіх випадках між показниками середнього діаметру ядер фібробластів у вторинних біоптатах в обох досліджуваних групах, що безумовно свідчить про позитивний репараційний ефект VAC-терапії.

Підсумок

У хворих із гнійно-некротичними ускладненнями СДС морфологічні зміни в ранах на клітинному рівні протягом лікування мають особливості, залежно обраної тактики ведення рани. Показники загальної кількості та площі судин в

біоптаті не завжди корелюють з якісними характеристиками капілярів, а так само інструментальними показниками перфузії тканин.

Формування полів і вогнищ ангіоматозу в ГТ, найімовірніше, є єдиним механізмом компенсації при недостатній перфузії регенеруючої тканини. При відкладанні білкових і білково-ліпідних комплексів в міжклітинній матрикс механізмом компенсації тканинної гіпоксії може бути метаплазія в тканини хондроїдного типу та келоїд. Слід також враховувати, що при нормальному визріванні ГТ кількість капілярів зменшується. Наше дослідження підтверджує, що VAC-терапія оптимізує мікрогемодинаміку рани, проникність стінок новоутворених судин ГТ, перешкоджає формуванню білкових депозитів як в стінках судин, так і в міжклітинному матриксі ГТ, що полегшує міжклітинну комунікацію, сприяючи нормальному перебігу регенераторних процесів. Даний ефект, ймовірно, і є визначальним лікувальним фактором VAC-терапії на клітинному рівні.

Перспективи подальших досліджень

У подальшому актуальним є оцінка ультраструктурних внутрішньоклітинних змін у тканинах ран хворих із СДС на фоні VAC-терапії.

Литературні джерела References

1. Besedin OM, Malyk YY, Karpenko LI, Sotnikov SV, Jwanski LV, Pundik GM [Vacuum instillation therapy in patients with diabetic foot syndrome]. *Clinical Surgery*. 2014;11(3):8-10. Ukrainian.
2. Zaitseva EL, Tokmakova AY [The role of growth factors and cyto-kin in the reparative processes in the soft tissues in patients with diabetes mellitus]. *Diabetes*. 2014;1:57-62. Russian.
3. Michailichenko PP [Osnovi vaccum terapyu] [Fundamentals of vacuum therapy]. St. Petersburg: Sova; 2005. 318 p. Russian.
4. Yaremkevych RV [Clinical and morphological characteristics and features of diagnosis septic lesions in diabetic foot syndrome]. *Ukrainian Medical Almanac*. 2006;9:23-7. Ukrainian.
5. Zaitseva EL, Doronina LP, Silent RV, Voronkov IA, Mitish VA Tokmakova AY [Influence of negative pressure therapy on reparative processes in the soft tissues of the lower extremities in patients with neuropathic and neuroischemic form of diabetic foot syndrome]. *Diabetes*. 2014;3:113-21. Russian
6. Boulton A, Cavanagh P, Raymann G. New and alternative treatments for diabetic foot ulcers: hormones and growth factors. The foot in diabetes, 4th edition. New York (USA): John Willey& Sons, Ltd; 2006. 360 p.
7. Dinh T, Tecilizich F, Kafanas A. [Mechanisms involved in the development and healing of diabetic foot ulceration]. *Diabetes*. 2012;61(11):2937-47.
8. Erba P, Ogawa R, Ackermann M, Adini A. Angiogenesis in wounds treated by microdeformational wound therapy. *Ann. Surg.* 2011;253:402-9.
9. Morykwas M, Faller B, Pearce D. [Effects of varying levels of subatmospheric pressure on the rate of granulation tissue formation in experimental wounds in swine]. *Ann. Plastic Surg.* 2001;47(5):547-51.
10. Bassetto F, Lancerotto L, Salmaso R. Histological evolution of chronic wounds under negative pressure therapy. *J. Plast. Reconstr. Aesthet. Surg.* 2012;65(1):91-9.
11. Zaitsev VM, Liflyandsky VG, Marinkin VI [Applied Medical Statistics]. Moscow: Publishing House of the FOLIO; 2003. 432 p. Russian.

Беседин А.М., Цыганков К.В., Кужевский И.В., Гриценко П.А. Клеточные преобразования в ранах у больных с синдромом диабетической стопы на фоне вакуум-терапии.

Реферат. Проведенное исследование базируется на результатах лечения больных с гнойно-некротическими осложнениями синдрома диабетической стопы с точки зрения морфологических изменений на клеточном уровне в биоптатах ран. На фоне вакуум-терапии в ранах у исследованных больных максимальное значение среднего количества капилляров в поле зрения составило $6,80 \pm 0,34$. Положительные изменения в микрогемодинамике раны на фоне вакуумирования объясняются качественными характеристиками капилляров. Максимальный средний диаметр ядер фибробластов в поле зрения у больных, которым проведена вакуум-терапия раневых дефектов составил $82,89 \pm 4,51$ мкм, у больных с традиционным ведением раны данный показатель составил $60,18 \pm 3,17$ мкм. Тенденция к улучшению исследованных морфологических показателей на клеточном уровне объясняет репарационную эффективность вакуум-терапии ран.

Ключові слова: вакуум-терапія ран, морфологічні зміни, капіляри, фібробласти.