

А.В.Павлов  
С.Р.Жеребятъева  
Г.С.Лазутина  
Н.В.Овчинникова

ГБОУ ВПО РязГМУ  
Минздрава России  
Рязань,  
Российская Федерация

**Ключевые слова:** сосцевидные тела, основание черепа, базилярный угол.

Надійшла: 28.08.2015

Прийнята: 21.09.2015

УДК 611.814.2

## ВЕЛИЧИНА БАЗИЛЯРНОГО УГЛА ЧЕРЕПА КАК ФАКТОР ФОРМООБРАЗОВАНИЯ СОСЦЕВИДНЫХ ТЕЛ ГИПОТАЛАМУСА

**Реферат.** Краниоэнцефалометрическое исследование представителей разных филогенетических групп показало взаимосвязь между значениями базилярного угла и формобразованием сосцевидных тел гипоталамуса. В филогенезе можно отметить феномен изменения значений базилярного угла при движении от грызунов к приматам от 170° до 123° соответственно. Таким образом, можно предположить, что изменение положения головы относительно продольной оси тела наряду с увеличением головного мозга в размерах ведет к изменению значений базилярного угла.

**Morphologia.** – 2015. – Т. 9, № 3. – С. 54-57.

© А.В.Павлов, С.Р.Жеребятъева, Г.С.Лазутина, Н.В.Овчинникова, 2015

✉ vitrea@yandex.ru

Pavlov A.V., Zherebiatava S.R., Lazutina G.S., Ovchinnikova N.V. Basilar angle of skull as a form factor of hypothalamic mammillary bodies.

**ABSTRACT. Background.** This study shows the influence of the configuration of the base of the skull on the size of mammillary bodies in the evolutionary aspect. **Objective.** The purpose of the study was to analyze the values of basilar angle of the skull in representatives of different taxonomic groups; since this parameter determines the configuration of the internal base of the skull and the degree of expression of mammillary bodies of the hypothalamus. **Methods.** The study was performed using 355 MRI images of people of both genders aged from 1 to 87 years old and scanned copies of the X-ray of the head of some animals: rats, cats, dogs. The configuration of the base of the skull was determined by x-ray and MRI images in the sagittal projection. **Results.** The study of the basilar angle in animals (rat, cat, dog) and humans showed a correlation between its values and the shape of mammillary bodies. It was revealed that the greatest angle is in rodents (170°) and the least – in humans (123°). It is noted that at a large angle, the brain tightly adherent to the bones of the skull base and mammillary body unexpressed. If the head is offset from the main axis of the body and the value of basilar angle decreased (cats, dogs, people), mammillary bodies are defined as separate anatomical structures. **Conclusion.** We can assume that the degree of expression of mammillary bodies depends on the configuration of the skull base.

**Key words:** mammillary body, the base of the skull, basilar angle.

### Citation:

Pavlov AV, Zherebiatava SR, Lazutina GS, Ovchinnikova NV. [Basilar angle of skull as a form factor of hypothalamic mammillary bodies]. *Morphologia*. 2015;9(3):54-7. Russian.

### Введение

В настоящее время вопросы формирования отдельных частей головного мозга остаются актуальными и вызывают интерес исследователей в различных областях биологии и медицины. С появлением современных аппаратных методов визуализации внутренних органов, таких как МРТ и КТ, появилась возможность прижизненного изучения взаимоотношений головного мозга с костями черепа. Сосцевидные тела представляют собой филогенетически древние образования гипоталамуса головного мозга. Гомологом ядер сосцевидных тел считается интерпедункулярное ядро рептилий, разрушение которого приводит к выраженной дегенерации волокон в области обонятельного бугорка, перегородки, гиппокампа и зубчатой формации. Данные проявления характерны также при повреждении

ядер сосцевидных тел млекопитающих. Вместе с тем у рептилий сосцевидные тела как анатомическая единица отсутствуют. У птиц данную структуру можно наблюдать только при исследовании эмбрионов, у взрослых животных ядра сосцевидных тел расположены внутри вещества мозга и анатомически себя не проявляют [1, 2]. Также не у всех видов млекопитающих можно обнаружить данные образования. У грызунов ядра сосцевидных тел также расположены внутри промежуточного мозга, а у кошек и собак мы можем наблюдать их в виде полусфер на вентральной поверхности головного мозга. У человека, как и прочих приматов, сосцевидные тела выражены отчетливо и расположены в области межжировой ликворной цистерны. Мы предположили, что наличие и степень выраженности сосцевидных тел на вентральной поверхности

мозга зависит от формы внутреннего основания черепа.

**Целью** данного исследования стало изучение изменения значений базиллярного угла у представителей разных таксономических групп, как параметра, определяющего конфигурацию внутреннего основания черепа и степени выраженности сосцевидных тел гипоталамуса.

#### **Материалы и методы**

В работе использованы материалы магнитно-резонансной томографии головы людей обоих полов. В результате работы был сформирован архив МР-томограмм головного мозга здоровых людей в возрасте от 1 года до 87 лет, включающий информацию о 473 пациентах; из них верифицировано и использовано в данном исследовании 355 томограмм. Обследование пациентов проводилось на магнитно-резонансном томографе Siemens Magnetom производства фирмы Siemens с магнитной индукцией 1,0 Т на базе Рязанского центра МРТ - диагностики ЛДЦ МИБС. Для обработки изображений применялось программное обеспечение томографа. Ввод, накопление, хранение и первичная сортировка данных исследования осуществлялись с использованием ПК и ППП Excel. В работе использованы сканированные копии рентгенограмм головы некоторых домашних животных: крысы, кошки, собаки, полученные из архива ветеринарной лечебницы ООО «Айболит» г. Рязани. Конфигурацию черепа определяли по МРТ снимкам и рентгенограммам в сагиттальной проекции [3-5].

Базиллярный угол определялся между линией, идущей от назиона по клиновидной площадке к турецкому седлу, и линией, соединяющей селлярную точку с базионом. Передняя часть данного угла соответствует положению дна передней черепной ямки, а задняя - положению ската затылочной кости [6-9].

#### **Результаты и их обсуждение**

На полученных изображениях МРТ головы обследованных людей видно, что расположение сосцевидных тел в полости черепа не претерпевает возрастных изменений: данные образования совершенно четко визуализируются позади турецкого седла в пространстве межножковой цистерны у всех обследованных лиц. При этом отмечается стабильность их анатомических размеров.

При изучении значений базиллярного угла основания черепа у представителей разных таксономических групп были получены следующие результаты (табл. 1).

У крыс значения данного угла находятся в пределах 170°, при этом для них характерно относительно высокое расположение большого затылочного отверстия (рис. 1, а). Такая конфигурация основания черепа обуславливает относительно плотное прилегание структур головного мозга, расположенных на его вентральной

поверхности, к костям основания черепа. Средняя и задняя черепные ямки располагаются горизонтально, а ствол мозга практически лишен изгиба. При данном варианте базиллярного угла можно наблюдать, что сосцевидные тела анатомически не выражены.

Таблица 1  
Значение базиллярного угла основания черепа по данным рентгенограмм, МР- томограмм

| Исследованные группы | Значение базиллярного угла |      |
|----------------------|----------------------------|------|
| Человек              | Долихокран                 | 123° |
|                      | Мезокран                   | 129° |
|                      | Брахикран                  | 140° |
| Собака               |                            | 145° |
| Кошка                |                            | 149° |
| Крыса                |                            | 170° |

При уменьшении значений базиллярного угла до до 145-149° (кошки, собаки), на базальной поверхности головного мозга можно видеть сосцевидные тела привычной эллипсоидной формы. Следует отметить, что большое затылочное отверстие у этих животных отклонено от основной оси тела. У человека значения базиллярного угла находятся в пределах 120-140° (рис. 1, в). При этом задняя черепная ямка расположена ниже ушно-глазничной плоскости, что предопределяет наличие выраженного изгиба ствола головного мозга.

В результате этого между скатом и промежуточным мозгом определяется относительно свободное пространство: межножковая ликворная цистерна (рис. 1, г). Отсутствие плотного контакта между мозгом и костями основания черепа определяет анатомические предпосылки к крупным сосцевидным телам гипоталамуса человека. Кроме того, данное наблюдение позволяет предположить, что форма сосцевидных тел также определяется минимальным механическим воздействием со стороны окружающих их костных структур. С момента формирования данная структура, как было отмечено выше, оказывается свободно расположенной в межножковой цистерне позади турецкого седла, не имея точек соприкосновения с другими частями головного мозга или костями основания черепа. Ее положение предопределяет наиболее энергетически выгодную форму физического тела: эллипсоидную. Опосредованно это предположение подтверждают наблюдения формы сосцевидных тел гипоталамуса в филогенетическом ряде от грызунов до человека. При рассмотрении вентральной поверхности головного мозга мыши или крысы хорошо визуализируется гипофиз, при удалении которого, можно различить расположенное каудально небольшое возвышение – сосцевидные тела (рис. 1, б). Обращает на себя внимание то, что анатомическое деление на правое и левое

сосцевидное тело у грызунов не выражено [10]. Иную анатомическую картину данной области мы можем наблюдать на мозге кошки или собаки. В этом случае сосцевидные тела представлены относительно небольшими образованиями по сравнению с человеком, но с четким делением на две стороны. С отклонением головы от основной оси тела у собак и кошек происходит изменение значений базиллярного угла, что совместно с дру-

гими трансформациями, характерными для этих видов, перемещает сосцевидные тела вверх и каудально. Но основание черепа этих животных сохраняет платибазальную форму, свободное пространство вокруг сосцевидных тел не столь велико, и форма сосцевидных тел напоминает скорее полусферу, незначительно выступающую над основной плоскостью гипоталамуса.

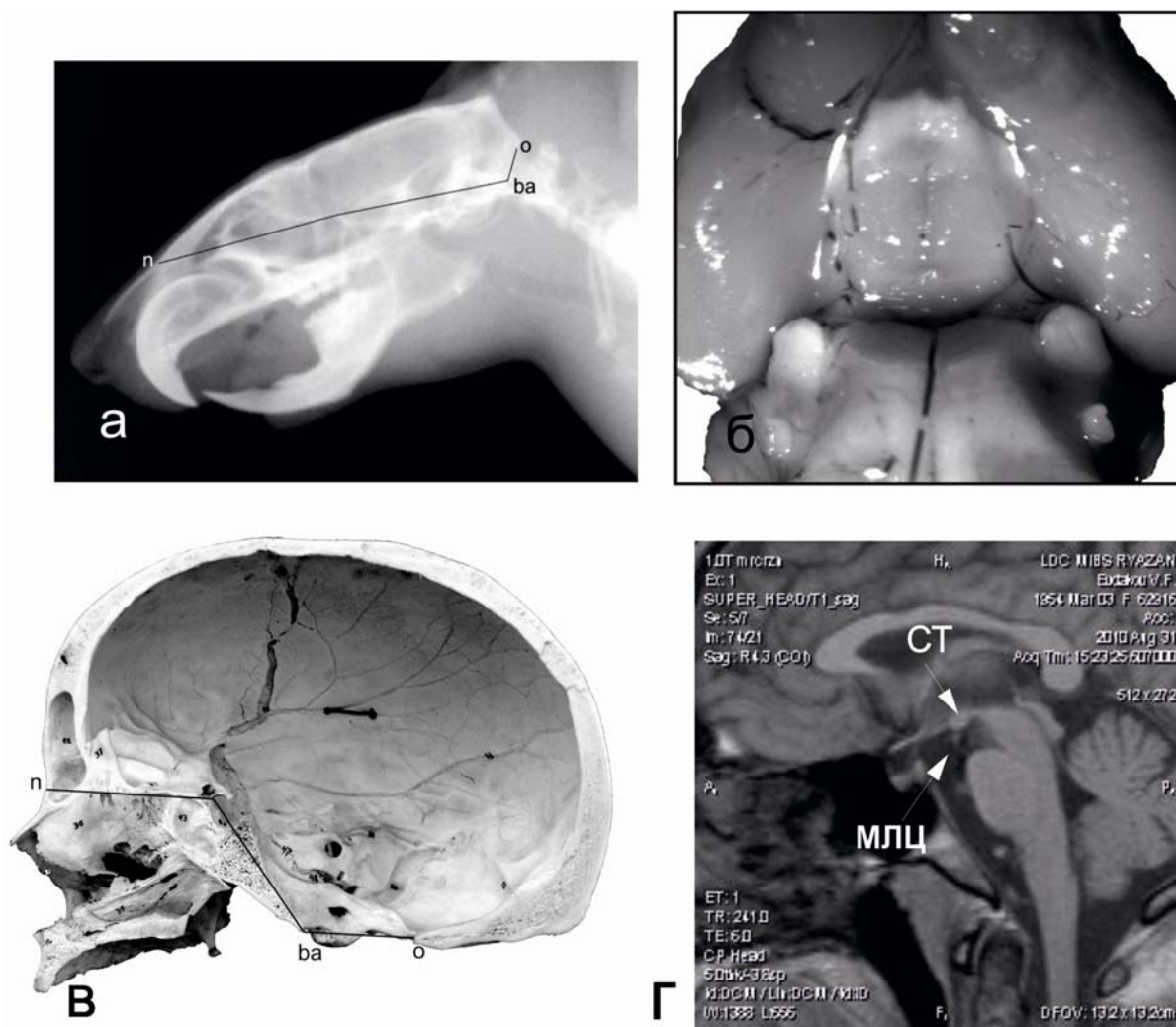


Рис. 1. Соотношение конфигурации основания черепа и степени выраженности сосцевидных тел на вентральной поверхности мозга (а, б – крыса; в, г – человек). Показано, что при развернутом базиллярном угле на вентральной поверхности головного мозга сосцевидные тела не определяются (а, б). При выраженном базиллярном угле формируется изгиб ствола мозга, определяется ликворная цистерна и сосцевидные тела (в, г). n – назион; ba – базион; о – опистокранион; СТ – сосцевидные тела; МЛЦ – межжовкая ликворная цистерна.

### Выводы

На основании результатов краниоэнцефалометрического исследования, проведенного при использовании рентгенограмм и МРТ срезов, предложена гипотеза о формообразовании сосцевидных тел головного мозга человека. Они получили свою форму при изменении конфигурации основания мозгового отдела черепа и отклонении горизонтальной плоскости головы от основной оси тела. Такие трансформации приве-

ли к снижению механического воздействия окружающих тканей на сосцевидные тела, и способствовали формированию их эллипсоидной формы, как наиболее простой и экономичной.

**Перспективы дальнейших исследований** предусматривают проведение комплексных исследований, направленных на изучение формы головного мозга в целом в зависимости от конфигурации основания черепа и положения головы относительно основной оси тела.

## Литературные источники References

1. Dhopatkar A, Bhatia S, Rock P. An investigation into the relationship between the cranial base angle and malocclusion. *Angle Orthod.* 2002 Oct;72(5):456-63. PMID: 12401055.
2. García-Calero E, Fernández-Garre P, Martínez S, Puelles L. Early mammillary pouch specification in the course of prechordal ventralization of the forebrain tegmentum. *Dev Biol.* 2008 Aug 15;320(2):366-77. doi: 10.1016/j.ydbio.2008.05.545. PMID: 18597750.
3. Doronina GA, Gajvoronskij AI, Shherbuk AJu. [Cranioscopic characteristics of the internal base of skull in adults]. *Morfologiya*; 2003:149-52. Russian.
4. Meller TB, Rajf Je. [Atlas of sectional human anatomy on the example of CT and MRI slices] Vol. 1. [Head and neck]. MEDpress-inform; 2008. 272 p. Russian.
5. Speranskii VS. [Fundamentals of medical craniology]. Moscow: Medicina; 1988. 288 p. Russian.
6. Aleshkina OYu. [The variability of the internal structures of the skull base depending on the basilar angle]. *Morfologiya*; 2011;140(5):66. Russian.
7. Aleshkina OYu, Nikolenko VN, Zaichenko AA. [The typology of the skull, depending on individual variability basilar angle]. *Rossiiskie morfologicheskie vedomosti.* 2001;(3-4):14-5. Russian.
8. Aleshkina OYu, Nikolenko VN, Zaichenko AA. [The typology of the cranium from the standpoint of human phylogenesis and ontogenesis]. *Morfologiya*; 2002; 2-3. 38-40. Russian.
9. Pavlov AV. [Age-related changing of the skull and human brain structures on MRI evidence]. *I.P.Pavlov Russian Medical Biological Herald.* 2011;(1):20-5. Russian.
10. Nozdrachev AD, Poliakov YeL. [Anatomy of rat (Laboratory animals)]. SPb: LAN; 2001. 464 p. Russian.

**Павлов А.В., Жеребятсва С.Р., Лазутіна Г.С., Овчиннікова Н.В. Величина базилярного кута черепа як фактор формоутворення соскоподібних тіл гіпоталамуса.**

**Реферат.** Краніоенцефалометричне дослідження представників різних філогенетичних груп показало взаємозв'язок між значеннями базилярного кута і формоутворенням соскоподібних тіл гіпоталамуса. У філогенезі можна відзначити феномен зміни значень базилярного кута при русі від гризунів до приматів від 170° до 123° відповідно. Таким чином, можна припустити, що зміна положення голови, щодо поздовжньої осі тіла поряд зі збільшенням головного мозку в розмірах веде до зміни значень базилярного кута.

**Ключові слова:** соскоподібні тіла, підстава черепа, базилярний кут.