

К.М.Шевченко

ДЗ «Дніпропетровська
медична академія МОЗ
України»

Ключові слова: передсердний міокард, онтогенез, гістоархітектура, ультраструктура, пренатальна гіпоксія.

Надійшла: 02.09.2015

Прийнята: 18.09.2015

УДК 611.11:611.018:611.013

УЛЬТРАСТРУКТУРНІ І ТКАНИННІ ПЕРЕБУДОВИ МІОКАРДА ПЕРЕДСЕРДЬ ЩУРІВ ЗА УМОВ ВПЛИВУ ГОСТРОЇ ТА ХРОНІЧНОЇ ПРЕНАТАЛЬНОЇ ГІПОКСІЇ

Дослідження проведено в рамках науково-дослідної роботи «Структурні перебудови компонентів серцево-судинної системи в умовах її нормального й аномального гістогенезу у людини й експериментальних тварин» (номер державної реєстрації 0114U005592).

Реферат. У роботі досліджені онтогенетичні перебудови міокарда передсердь щурів на тканинному, клітинному та ультраструктурному рівнях в нормі та за умов впливу гострої та хронічної пренатальної гіпоксії. Визначений вплив різних режимів гіпоксії на гістоархітектуру передсердного міокарда, процеси проліферації кардіоміоцитів, фібробластів і ендотеліоцитів. На підставі ультраструктурного аналізу досліджений вплив гострої та хронічної пренатальної гіпоксії на стан мітохондріального та міофібрилярного апаратів кардіоміоцитів передсердь.

Morphologia. – 2015. – Т. 9, № 3. – С. 99-110.

© К.М.Шевченко, 2015

✉ temiz_kiz@mail.ru

Shevchenko K.M. Ultrastructural and tissue restructuring of the rat atrial myocardium under the influence of acute and chronic prenatal hypoxia.

ABSTRACT. Background. There are relatively few researches that focused on the study of the influence of hypoxia on atrial myocardium. However the results of previous researches are contradictory and fragmentary, that leads to the further study of this item. **Objective.** Purpose of the work was to determine the tissue, cellular and ultrastructural changes of the rat atrial myocardium during the stages of cardiogenesis under the conditions of acute and chronic prenatal hypoxia. **Methods.** Embryo hearts were investigated on 14th, 16th and 18th day of prenatal ontogenesis, newborn rat hearts and the hearts of rats on the 3rd, 14th and 30th day of postnatal ontogenesis. Animals were subdivided into three groups: first experimental group animals were exposed to acute prenatal hypoxia, second experimental group animals were exposed to chronic prenatal hypoxia and control group animals. Hypoxia modeling was conducted on pregnant females by injection of 1% sodium nitrite intraperitoneally in doses that lead to moderate hypoxia. During the work complex of histological, immunohistochemical and morphometric methods was used. **Results and conclusion.** Effect of acute hypoxia leads to stimulation of proliferative activity of fibroblasts and endothelial cells on the right atrium, which causes to increasing of the relative volume of connective tissue and blood vessels of microvasculature of myocardium. Relative volume of connective tissue of the atrial myocardium exceeds significantly the control level of newborn rats. Ultrastructural changes of the atrial cardiomyocytes in 3 days after the influence of acute prenatal hypoxia reveals on violation of mitochondrial structure, significant inhibition of myofibrils accumulation. Until the birth of most of morphometric parameters renewal and reach control levels, however changes of the degree of myofibrils orientation on the left atrium proves stability of hypoxic damages. Chronic prenatal hypoxia causes a significant increase of relative volume of connective tissue and microvessels content of the myocardium compared with control values. Proliferative activity of fibroblasts and endothelial cells stays increased on the atrial myocardium of newborn rats. Relative volume of connective tissue observed higher significantly in 30 days after the birth. Persistent intracellular hypoxic changes of cardiomyocytes, which observed in 30 days after the rats birth, are increase numerical density of mitochondria, decrease of relative volume of myofibrils and degree of myofibrils orientation on the left atrium.

Key words: atrial myocardium, ontogenesis, histoarchitecture, ultrastructure, prenatal hypoxia.

Citation:

Shevchenko KM. [Ultrastructural and tissue restructuring of the rat atrial myocardium under the influence of acute and chronic prenatal hypoxia]. *Morphologia*. 2015;9(3):99-110. Ukrainian.

Вступ

Смертність та захворюваність у перинатальному періоді розвитку в Європі залишаються актуальною проблемою у теперішній час [1]. Киснева недостатність є основним фактором, що негативно позначається на внутрішньоутробному

розвитку, призводячи до загибелі плода [2]. Серцево-судинна система є найуразливішою щодо впливу гіпоксії. Оскільки серце починає функціонувати задовго до народження, вплив тератогенних чинників, серед яких гіпоксія займає перше місце, призводить до формування аномалій

розвитку [3]. Вроджені вади розвитку серця є найбільш поширеними та зустрічаються з частотою 24% [4]. З них вади розвитку, пов'язані з передсердними відділами, зустрічаються з частотою 6,4 на 10000 випадків [5].

У науковій літературі зустрічається велика кількість робіт, присвячених дослідженню впливу гіпоксії на кардіогенез, проте більшість з них стосується міокарда шлуночків [2, 6, 7]. Відомо, що передсердя відрізняються від шлуночків за походженням [5], розвитком [8] та будовою [9]. Тому відповідь міокарда передсердь на дію патологічних чинників, зокрема, гіпоксії, також є відмінною від шлуночків. Існує відносно небагато досліджень, які спрямовані на вивчення впливу гіпоксії на міокард передсердь [10-13]. Однак, результати попередніх досліджень є суперечливими та фрагментарними, що призводить до необхідності подальшого вивчення даного питання.

Метою роботи було визначення тканинних, клітинних та ультраструктурних перетворень міокарда передсердь щурів на етапах кардіогенезу за умов впливу гострої та хронічної пренатальної гіпоксії.

Матеріали та методи

Дослідження виконали на білих безпородних щурах-самках і їхньому потомстві. У якості матеріалу використали серця ембріонів на 14-у, 16-у та 18-у добу пренатального онтогенезу, серця новонароджених щурів, а також серця щурів на 3-ю, 14-у та 30-у добу постнатального онтогенезу.

Утримання тварин та експерименти проводилися відповідно до положень «Європейської конвенції про захист хребетних тварин, які використовуються для експериментів та інших наукових цілей» (Страсбург, 2005), «Загальних етичних принципів експериментів на тваринах», ухвалених П'ятим національним конгресом з біоетики (Київ, 2013). Вік отриманих ембріонів встановлювався за сукупністю зовнішніх ознак з урахуванням дня гестації згідно таблиць нормального ембріонального розвитку [14].

Відповідно до мети дослідження, тварини розподілялися на три групи: тварини першої експериментальної групи, що зазнали впливу гострої пренатальної гіпоксії (ГПГ), тварини другої експериментальної групи, що зазнали впливу хронічної пренатальної гіпоксії (ХПГ) та тварини контрольної групи. Моделювання гіпоксії проводили за стандартною методикою [15] на вагітних самках шляхом внутрішньоочеревинного введення 1%-го нітриту натрію у дозах, що викликають гіпоксію середнього ступеня тяжкості: на 13-у добу вагітності в дозі 6 мг/100 г ваги одноразово – для моделювання гострої пренатальної гіпоксії та з 10-го по 21-й день вагітності в дозі 5 мг/100 г ваги – для моделювання хронічної пренатальної гіпоксії. Контрольним тваринам підшкірно вводили 1 мл 0,9%-го фізіологічного роз-

чину натрію хлориду. Ембріональний матеріал експериментальних тварин отримували в лабораторних умовах відповідно до рекомендацій Ю. М. Кожем'якіна і співавторів [16].

Серця щурів на різних термінах пренатального та постнатального онтогенезу фіксували у розчині 10%-ного забуференого формаліну, зневоднювали у спиртах зростаючої концентрації, просочували хлороформом та заливали у парапласт. Гістологічні зрізи виготовляли товщиною 5 мкм за допомогою санного мікротому. Фарбування депарафінізованих зрізів проводили гематоксиліном-еозинном, за Пачіні та альціановим голубим. Під час імуногістохімічного дослідження для встановлення проліферативної активності Кмц, ендотеліоцитів та фібробластів передсердь використовували моноклональні антитіла до ядерного протеїну Ki-67. Електронно-мікроскопічне дослідження проводили за допомогою трансмісійного електронного мікроскопа ПЕМ 100-01 («SELMI», Україна) при прискорюючій напрузі 75-85 кВ і первинних збільшеннях від 1500 до 80000 за стандартною схемою [17].

Кількісний морфологічний аналіз передсердного міокарда проводили у ділянках передсердь та вушок окремо для правої та лівої камер. На 14 добу на фоні несформованих вушок досліджували латеральні зони правого та лівого передсердь. У ході роботи використаний комплекс морфометричних методик [18] та проведений стандартний біостатистичний аналіз [19]. Статистична обробка результатів дослідження проводилася за допомогою програмного продукту STATISTICA 6.1 (StatSoftInc., серійний № AGAR 909 E415822FA).

Результати та їх обговорення

За даними імуногістохімічного дослідження, на 14-у добу ембріогенезу щурів індекс проліферації ендотеліоцитів передсердного міокарда після впливу ГПГ достовірно не відрізнявся від групи контролю (табл. 1). Значення індексу проліферації фібробластів, відносного об'єму судин та сполучної тканини також суттєво не відрізнялись від відповідних значень норми.

На 16-у добу пренатального періоду у міокарді передсердь щурів після впливу ГПГ значення відносного об'єму сполучної тканини були вищими на 47,9% ($p < 0,05$) у правому передсерді (ПП) та на 48,6% ($p < 0,05$) – у лівому передсерді (ЛП) у порівнянні зі значеннями групи контролю. Значення індексу проліферації фібробластів також були достовірно вищими на 67,1% у ПП, на 37,7% – у правому вушку (ПВ), на 50,5% – у ЛП та на 36,8% – у лівому вушку (ЛВ) у порівнянні зі значеннями групи контролю. На означеному терміні в нормі відбувалось поступове поширення гемокapілярів від епікарда у міокард передсердь. У щурів першої експериментальної групи значення індексу проліферації ендотеліоцитів були вищими на 48,1% ($p < 0,05$) у ПП, на 38,4% ($p < 0,05$) – у ПВ, на 57,2% ($p < 0,05$) – у ЛП

та на 61,3% ($p<0,05$) – у ЛВ за значення групи контролю. Відносний об'єм мікросудин збільшився у порівнянні з попереднім терміном у 2,3

рази ($p<0,05$) у ПП, у 2,4 рази ($p<0,05$) – у ПВ, у 2,3 рази ($p<0,05$) – у ЛП та у 2,4 рази ($p<0,05$) – у ЛВ, що суттєво не відрізнялось від норми.

Таблиця 1
Динаміка змін індексу проліферації ендотеліоцитів судин гемомікроциркуляторного русла міокарда передсердь шурів контрольної та експериментальних груп протягом онтогенезу, %, $M\pm m$

Термін, доба	Ділянка	Групи дослідження		
		Контроль	ГПГ	ХПГ
14	ПП	27,3±3,4	29,4±3,7	30,7±4,1
	ПВ	24,9±3,0	23,8±2,9	26,3±4,0
	ЛП	25,2±2,9	26,3±3,6	28,1±3,3
	ЛВ	27,8±3,2	29,0±3,3	28,5±4,5
16	ПП	29,5±3,3	43,7±5,1 * ^	42,6±5,3 * ^
	ПВ	28,1±2,9	38,9±4,5 * ^	40,1±4,8 * ^
	ЛП	26,4±3,1	41,5±5,3 * ^	41,9±4,5 * ^
	ЛВ	23,8±2,6	38,4±4,8 * ^	39,2±4,6 * ^
18	ПП	26,9±2,7	27,4±3,7 *	42,3±5,2 ^
	ПВ	25,3±2,9	28,1±3,4 *	40,6±4,4 ^
	ЛП	27,0±3,9	23,9±3,7 *	41,9±5,1 ^
	ЛВ	23,1±3,6	28,3±4,1 *	43,3±5,6 ^
1	ПП	15,3±2,2 *	18,4±2,3 *	30,4±4,2 * ^
	ПВ	14,8±1,7 *	13,7±2,2 *	27,5±3,5 * ^
	ЛП	12,3±1,4 *	14,0±1,9 *	31,3±3,8 * ^
	ЛВ	16,1±2,0 *	14,3±2,6 *	29,4±3,4 * ^
30	ПП	9,5±1,3 *	12,7±1,7	13,4±2,3 *
	ПВ	7,1±0,9 *	10,5±1,4	10,1±1,9 *
	ЛП	10,8±1,6 *	11,9±1,8	12,0±1,6 *
	ЛВ	8,3±1,3 *	10,7±1,9	10,3±1,5 *

Примітки: * – достовірна відмінність від попередньої стадії ($p<0,05$); ^ – достовірна відмінність від групи контролю ($p<0,05$).

На 18-у добу пренатального періоду у шурів першої експериментальної групи з'являлись первинні гемокапіляри під епікардом у базальній частині стінки передсердь, у вушках вони були відсутні. Відносний об'єм сполучної тканини передсердь був достовірно вищим на 67,6% у ПП, на 48,6% – у ЛП за значення групи контролю. У порівнянні з попереднім терміном значення наведеного показника збільшились у 2,6 рази ($p<0,05$) у ПП, у 2,8 рази ($p<0,05$) – у ПВ, у 2,6 рази ($p<0,05$) – у ЛП та у 2,5 рази ($p<0,05$) – у ЛВ. Індекс проліферації фібробластів був достовірно вищим на 66,6% у ПП, на 58,9% – у ПВ, на 44,5% – у ЛП, на 32,9% – у ЛВ у порівнянні з групою контролю. Значення наведеного показника знизились на 38,3% у ПП, на 41,2% – у ЛП та на 42,3% – у ЛВ у порівнянні зі значеннями попереднього терміну. У міокарді передсердь шурів після впливу ГПГ значення відносного об'єму мікросудин були достовірно вищими на 51,3% у ПП, на 39,9% – у ПВ, на 35,0% – у ЛП та на 41,7% – у ЛВ за значення групи контролю та у 2,1 рази у ПП, у 2,2 рази – у ПВ, у 2,0 рази – у ЛП та у 2,4 рази – у ЛВ – за значення попереднього терміну. Індекс проліферації ендотеліоцитів судин гемомікроциркуляторного русла перед-

сердь знизився на 37,3% ($p<0,05$) у ПП та на 42,4% – у ЛП ($p<0,05$) у порівнянні з попереднім терміном, проте достовірно не відрізнявся від норми.

На 1-у добу постнатального періоду відносний об'єм сполучної тканини міокарда передсердь був вищим на 38,4% ($p<0,05$) у ПП, на 39,0% ($p<0,05$) – у ПВ та на 41,6% ($p<0,05$) – у ЛП у порівнянні зі значеннями групи контролю. Значення індексу проліферації фібробластів знизились на 56,2% ($p<0,05$) у ПП, на 61,4% ($p<0,05$) – у ПВ, на 44,9% ($p<0,05$) – у ЛП та на 64,8% ($p<0,05$) – у ЛВ у порівнянні зі значеннями попереднього терміну, проте достовірно не відрізнялись від значень норми. У міокарді передсердь шурів, що зазнали впливу ГПГ, індекс проліферації ендотеліоцитів судин зменшився на 51,2% ($p<0,05$) – у ПВ, на 41,4% ($p<0,05$) – у ЛП та на 49,5% ($p<0,05$) – у ЛВ у порівнянні з попереднім терміном, проте суттєво не відрізнявся від норми. Значення відносного об'єму судин у стінці передсердь шурів першої експериментальної групи достовірно не відрізнялись від значень попереднього терміну та від значень групи контролю (табл. 2).

Динаміка змін індексу проліферації фіброblastів у міокарді передсердь щурів контрольної та експериментальних груп протягом онтогенезу, %, $M \pm m$

Термін, доба	Ділянка	Групи дослідження		
		Контроль	ГПГ	ХПГ
14	ПП	12,6±2,4	14,2±2,1	13,8±1,6
	ПВ	15,1±2,2	17,0±1,9	16,1±2,0
	ЛП	9,8±1,5	11,3±1,7	12,4±1,9
	ЛВ	10,2±1,7	12,5±1,4	11,9±1,7
16	ПП	22,8±2,6 *	38,1±4,6 * ^	39,4±5,2 * ^
	ПВ	25,2±2,9 *	34,7±3,3 * ^	33,2±4,6 * ^
	ЛП	22,4±2,5 *	33,7±3,7 * ^	34,1±3,9 * ^
	ЛВ	26,6±3,1 *	36,4±4,1 * ^	32,9±3,7 * ^
18	ПП	14,1±2,0 *	23,5±2,8 * ^	37,6±4,4 ^
	ПВ	15,8±1,8 *	25,1±2,4 * ^	34,8±3,9 ^
	ЛП	13,7±2,1 *	19,8±2,6 * ^	32,4±4,1 ^
	ЛВ	12,4±1,7 *	21,0±2,3 * ^	33,1±4,0 ^
1	ПП	8,9±1,3 *	10,3±1,8 *	37,6±4,8 ^
	ПВ	7,5±1,1 *	9,7±1,3 *	34,8±3,9 ^
	ЛП	8,3±1,3 *	10,9±1,5 *	32,4±3,8 ^
	ЛВ	6,1±0,9 *	7,4±0,8 *	33,1±4,3 ^
30	ПП	7,6±1,0	8,1±1,3	10,7±1,6 *
	ПВ	5,3±0,7	6,6±0,9	7,8±1,0 *
	ЛП	6,9±0,9	6,3±1,0	8,3±1,1 *
	ЛВ	4,5±0,6	5,2±0,7	5,9±0,8 *

Примітки: * – достовірна відмінність від попередньої стадії ($p < 0,05$); ^ – достовірна відмінність від групи контролю ($p < 0,05$).

Протягом 3-30-ї діб постнатального періоду розвитку значення індексу проліферації ендотеліоцитів судин та фіброblastів, а також значення відносного об'єму судин та сполучної тканини у міокарді передсердь тварин першої експериментальної групи достовірно не відрізнялись від відповідних значень попереднього терміну ті від значень групи контролю (табл. 3, 4).

За умов впливу ХПГ на 16-у добу пренатального періоду розвитку значення індексу проліферації ендотеліоцитів були достовірно вищими на 38,7% у ПП, на 52,5% у ПВ, на 49,1% – у ЛП та на 37,5% – у ЛВ у порівнянні зі значеннями попереднього терміну та на 44,4% у ПП, на 42,7% – у ПВ, на 58,7% – у ЛП та на 64,7% – у ЛВ у порівнянні зі значеннями групи контролю. На означеному терміні відносний об'єм гемокапілярів передсердь щурів другої експериментальної груп збільшився у 2,5 рази ($p < 0,05$) у ПП, у 2,6 рази ($p < 0,05$) – у ПВ, у 2,6 рази ($p < 0,05$) – у ЛП та у 2,8 рази ($p < 0,05$) – у ЛВ у порівнянні з попереднім терміном та достовірно не відрізнявся від норми. За умов впливу ХПГ значення індексу проліферації фіброblastів міокарда передсердь щурів збільшились у 2,9 рази ($p < 0,05$) у ПП, у 2,1 рази ($p < 0,05$) – у ПВ, у 2,1 рази ($p < 0,05$) – у ЛП та у 2,8 рази ($p < 0,05$) – у ЛВ у порівнянні з попереднім терміном та були достовірно вищими на 72,8% у ПП та на 52,2% – у ЛП у порівнянні зі значеннями групи контролю. Зна-

чення відносного об'єму сполучної тканини у міокарді передсердь щурів другої експериментальної групи були вищими у 3,17 рази ($p < 0,05$) у ПП, у 3,3 рази ($p < 0,05$) – у ПВ, у 3,0 рази ($p < 0,05$) – у ЛП та у 2,9 рази ($p < 0,05$) – у ЛВ у порівнянні зі значеннями попереднього терміну та на 71,7% ($p < 0,05$) – у ПП, на 75,5% ($p < 0,05$) – у ПВ, на 68,1% ($p < 0,05$) – у ЛП та на 58,9% ($p < 0,05$) – у ЛВ у порівнянні зі значеннями групи контролю.

У щурів, що зазнали впливу ХПГ, значення індексу проліферації ендотеліоцитів на 18-у добу пренатального періоду були вищими у 1,6 рази ($p < 0,05$) у ПП, у 1,6 рази ($p < 0,05$) – у ПВ, у 1,6 рази ($p < 0,05$) – у ЛП та у 1,9 рази ($p < 0,05$) – у ЛВ у порівнянні за значення групи контролю. Відносний об'єм гемокапілярів тварин другої експериментальної групи був достовірно збільшився у 2,3 рази у ПП, у 2,2 рази – у ПВ, у 2,0 рази – у ЛП, у 2,4 рази – у ЛВ у порівнянні з попереднім терміном. Значення наведеного показника були вищими на 41,3% ($p < 0,05$) у ПП, на 45,1% ($p < 0,05$) – у ПВ на 38,0% ($p < 0,05$) – у ЛП та на 43,9% ($p < 0,05$) – у ЛВ за відповідні значення групи контролю. На означеному терміні у міокарді передсердь щурів під впливом ХПГ значення індексу проліферації фіброblastів були достовірно вищими у 2,6 рази у ПП, у 2,2 рази – у ПВ, у 2,4 рази – у ЛП та у 2,7 рази – у ЛВ за значення норми. Відносний об'єм сполучної тканини збі-

льшився у порівнянні з попереднім терміном у 2,4 ($p<0,05$) рази у ПП, у 2,4 ($p<0,05$) рази – у ПВ, у 2,7($p<0,05$) рази – у ЛП, у 2,6 ($p<0,05$) рази – у ЛВ. Значення наведеного показника були

достовірно вищими на 67,7% у ПП, на 45,7% – у ПВ, на 66,6% – у ЛП та на 43,1% – у ЛВ за відповідні значення групи контролю.

Таблиця 3
Динаміка змін відносного об'єму судин гемомікроциркуляторного русла міокарда передсердь шурів контрольної та експериментальних груп протягом онтогенезу, %, $M\pm m$

Термін, доба	Ділянка	Групи дослідження		
		Контроль	ГПГ	ХПГ
14	ПП	1,18±0,22	1,24±0,18	1,12±0,16
	ПВ	1,03±0,19	1,14±0,15	1,07±0,17
	ЛП	1,26±0,24	1,31±0,32	1,22±0,23
	ЛВ	0,97±0,14	1,05±0,27	0,93±0,18
16	ПП	2,33±0,27 *	2,89±0,23 * ^	2,82±0,21 * ^
	ПВ	2,18±0,30 *	2,73±0,22 * ^	2,77±0,24 * ^
	ЛП	2,40±0,27 *	3,06±0,38 * ^	3,19±0,25 * ^
	ЛВ	1,65±0,31 *	2,55±0,29 * ^	2,63±0,27 * ^
18	ПП	4,50±0,56 *	6,08±0,71 * ^	6,36±0,68 * ^
	ПВ	4,26±0,58 *	5,96±0,61 * ^	6,18±0,74 * ^
	ЛП	4,57±0,49 *	6,17±0,73 * ^	6,31±0,69 * ^
	ЛВ	4,31±0,53 *	6,11±0,79 * ^	6,20±0,73 * ^
1	ПП	5,72±0,63	6,21±0,92	7,38±0,80 ^
	ПВ	5,16±0,74	6,31±0,88	6,73±0,68 ^
	ЛП	5,89±0,55	6,26±0,94	6,96±0,72 ^
	ЛВ	5,20±0,70	6,14±0,87	6,72±0,75 ^
3	ПП	6,19±0,88	6,63±0,79	7,58±0,83 ^
	ПВ	5,51±0,73	6,30±0,74	6,75±0,71 ^
	ЛП	6,33±0,77	6,58±0,86	7,28±0,70 ^
	ЛВ	5,64±0,61	6,32±0,76	6,97±0,72 ^
14	ПП	7,30±1,12	7,89±0,95	7,63±0,97
	ПВ	5,98±0,79	6,78±0,82	6,84±0,83
	ЛП	7,75±0,96	8,05±1,04	8,14±0,92
	ЛВ	6,06±1,07	6,68±0,97	6,56±0,95
30	ПП	7,36±1,31	8,13±1,12	8,22±1,27
	ПВ	6,17±0,95	6,94±1,03	6,98±1,11
	ЛП	8,06±1,20	8,31±0,98	8,56±1,14
	ЛВ	6,11±0,82	6,72±0,92	6,73±0,86

Примітки: * – достовірна відмінність від попередньої стадії ($p<0,05$); ^ – достовірна відмінність від групи контролю ($p<0,05$).

У новонароджених шурів в нормі судини спостерігались у базальній частині передсердь під епікардом та були відсутні у вухках. Градієнт поширення судин мав дорзовентральний та краніокаудальний напрямки. У міокарді передсердь шурів після впливу ХПГ індекс проліферації ендотеліоцитів був достовірно вищим у 1,9 рази у ПП, у 1,9 рази – у ПВ, у 2,5 рази – у ЛП та у 1,8 рази – у ЛВ у порівнянні з нормою. Значення відносного об'єму гемокапілярів тварин другої експериментальної групи достовірно не відрізнялись значень попереднього терміну та від групи контролю. Після впливу ХПГ індекс проліферації фіброblastів був достовірно вищим у 4,2 рази у ПП, у 4,6 рази – у ПВ, у 3,9 рази – у ЛП та у 5,4 рази – у ЛВ у порівнянні з нормою. Значення

відносного об'єму сполучної тканини також були вищими на 38,4% ($p<0,05$) у ПП, на 39,0% ($p<0,05$) – у ПВ та на 41,5% ($p<0,05$) – у ЛП за відповідні значення групи контролю.

На 3-ю добу постнатального періоду розвитку у міокарді передсердь шурів, що зазнали впливу ХПГ, відносний об'єм судин достовірно не відрізнявся від попереднього терміну та від норми. Значення відносного об'єму сполучної тканини були достовірно вищими на 37,5% ($p<0,05$) – у ПВ та на 46,0% ($p<0,05$) – у ЛВ за відповідні значення групи контролю.

У тварин другої експериментальної групи на 14-у добу постнатального періоду розвитку значення відносного об'єму сполучної тканини у міокарді передсердь були вищими на 45,2%

($p < 0,05$) у ПП, на 53,8% ($p < 0,05$) – у ПВ, на 49,2% ($p < 0,05$) – у ЛП та на 51,9% ($p < 0,05$) – у ЛВ за значення групи контролю, тоді як значення

відносного об'єму судин суттєво не відрізнялись від норми.

Таблиця 4
Динаміка змін відносного об'єму сполучної тканини міокарда передсердь щурів контрольної та експериментальних груп протягом онтогенезу, %, $M \pm m$

Термін, доба	Ділянка	Групи дослідження		
		Контроль	ГПГ	ХПГ
14	ПП	1,39±0,24	1,27±0,18	1,32±0,20
	ПВ	1,14±0,16	1,07±0,23	1,19±0,15
	ЛП	1,50±0,27	1,36±0,24	1,43±0,19
	ЛВ	1,29±0,22	1,19±0,28	1,26±0,27
16	ПП	2,44±0,30 *	3,61±0,32 * ^	4,19±0,47 * ^
	ПВ	2,20±0,27 *	2,69±0,30 *	3,86±0,42 * ^
	ЛП	2,51±0,34 *	3,73±0,42 * ^	4,22±0,49 * ^
	ЛВ	2,31±0,35 *	2,85±0,37 *	3,67±0,38 * ^
18	ПП	5,63±0,68 *	9,44±1,26 * ^	10,17±1,45 * ^
	ПВ	5,21±0,59 *	7,59±0,82 * ^	9,41±1,24 * ^
	ЛП	5,82±0,74 *	9,70±1,35 * ^	11,33±1,62 * ^
	ЛВ	4,87±0,60 *	6,97±0,80 * ^	9,68±1,55 * ^
1	ПП	7,19±1,02	9,95±1,38 ^	10,74±1,77 ^
	ПВ	6,28±0,78	8,73±1,06 ^	10,07±1,63 ^
	ЛП	7,36±0,95	10,42±1,61 ^	11,43±1,49 ^
	ЛВ	6,55±0,88	8,66±1,05 ^	10,12±1,52 ^
3	ПП	8,32±1,17	10,14±1,63	11,24±1,43 ^
	ПВ	7,53±1,22	9,58±1,57	10,35±1,48 ^
	ЛП	8,64±1,34	10,14±1,71	11,59±1,52 ^
	ЛВ	7,75±1,03	8,94±1,33	11,32±1,67 ^
14	ПП	8,69±1,27	10,24±0,98	12,62±1,22 ^
	ПВ	7,70±0,95	9,51±1,66	11,85±1,54 ^
	ЛП	8,91±0,92	10,22±1,47	13,30±1,75 ^
	ЛВ	8,06±1,06	9,56±1,19	12,24±1,39 ^
30	ПП	9,37±1,32	10,47±1,04	14,63±1,25 ^
	ПВ	8,17±1,16	9,41±1,13	14,26±1,47 ^
	ЛП	9,63±1,29	10,49±1,28	13,97±1,51 ^
	ЛВ	8,63±1,04	10,14±1,06	12,85±1,38 ^

Примітки: * – достовірна відмінність від попередньої стадії ($p < 0,05$); ^ – достовірна відмінність від групи контролю ($p < 0,05$).

На 30-у добу постнатального періоду індекс проліферації ендотеліоцитів судин гемомікроциркуляторного русла у міокарді передсердь щурів після впливу ХПГ знизився у 2,3 рази ($p < 0,05$) у ПП, у 2,7 рази ($p < 0,05$) – у ПВ, у 2,6 рази ($p < 0,05$) – у ЛП та у 22,6 рази ($p < 0,05$) – у ЛВ у порівнянні з попереднім терміном. Значення відносного об'єму сполучної тканини у міокарді передсердь щурів, що зазнали впливу ХПГ, були достовірно вищими на 56,1% у ПП, на 74,5% – у ПВ, на 45,1% – у ЛП та на 48,9% – у ЛВ за значення групи контролю. Індекс проліферації фіброblastів тварин другої експериментальної групи знизився у 3,5 рази ($p < 0,05$) у ПП, у 4,5 рази ($p < 0,05$) – у ПВ, у 3,9 рази ($p < 0,05$) – у ЛП та у 5,6 рази ($p < 0,05$) – у ЛВ у порівнянні з попереднім терміном.

За даними ультраструктурного дослідження,

на 14-у добу нормального пренатального розвитку міофібрилярний апарат Кмц передсердь був представлений згрупованими міофіламентами, що місцями були скріплені Z-тільцями. Значення відносного об'єму та ступеня орієнтації міофібрил першої експериментальної групи достовірно не відрізнялись від відповідних значень контрольної групи. Мітохондрії мали просвітлений матрикс та тубуло-ламелярну структуру крист. Натомість у Кмц тварин, що зазнали впливу ГПГ, спостерігались явища ушкодження органел: набряк мітохондрій, фрагментація крист. Значення кількісної щільності та відносного об'єму мітохондрій тварин першої експериментальної групи були нижчими, проте достовірно не відрізнялись від відповідних значень норми. В обох групах наведені показники суттєво не відрізнялись за значеннями у різних ділянках передсердь.

На 16-у добу пренатального періоду розвитку у Кмц ембріонів, що зазнали впливу ГПГ, звертало на себе увагу порушення повздожньої орієнтації міофіламентів, що створювало картину розволокненості. Значення відносного об'єму

міофібрил першої експериментальної групи були достовірно нижчими на 37,5% у ПП, на 38,3 – у ПВ, на 44,4% – у ЛП та на 39,5% – у ЛВ за відповідні значення попереднього терміну (рис. 1).

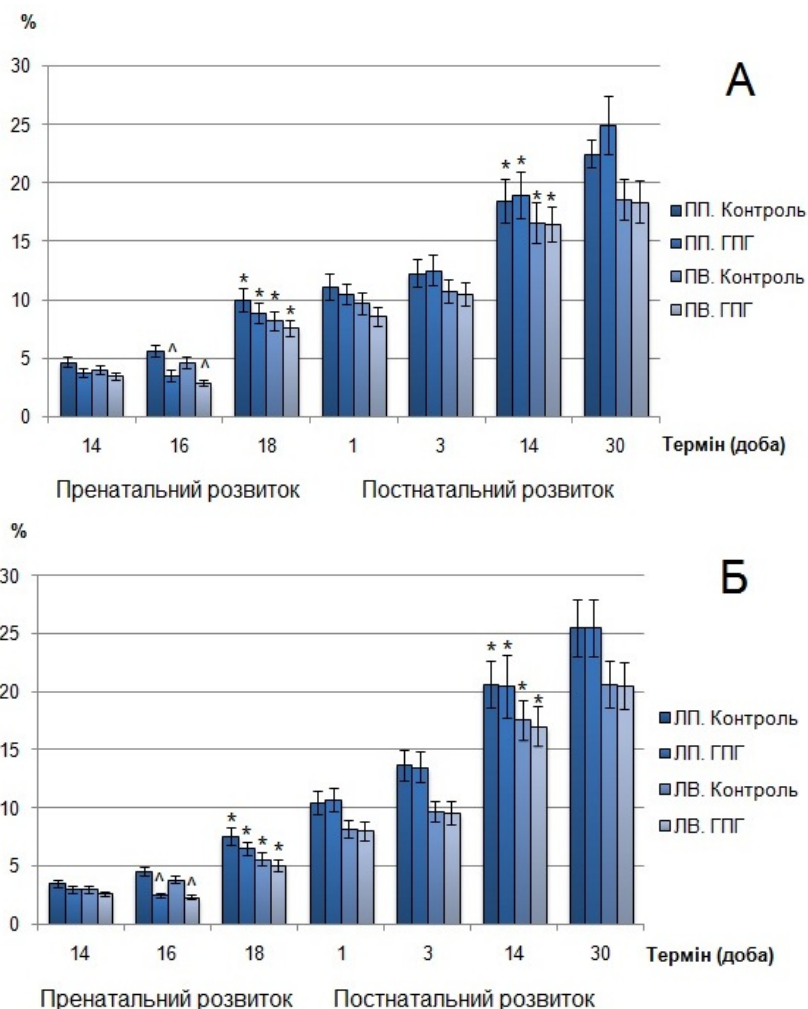


Рис. 1. Динаміка змін відносного об'єму міофібрил Кмц правого (А) та лівого (Б) передсердь щурів першої експериментальної та контрольної груп протягом онтогенезу. * – достовірна відмінність від попередньої стадії ($p < 0,05$); ^ – достовірна відмінність від групи контролю ($p < 0,05$).

На 18-у добу пренатального періоду розвитку міофібрилярний апарат Кмц тварин першої експериментальної групи у правих ділянках передсердь не відрізнявся за ультраструктурою від групи контролю. Міофібрили мали чітку орієнтацію вздовж довгої вісі клітин та були організовані у саркомери. Останній був обмежений двома Z-дисками, до яких були прикріплені тонкі актинові філаменти, між якими були розташовані товсті міозинові філаменти. На цьому терміні у будові саркомера можна було чітко простежити поперечну смугастість, яка була представлена поперемінним чергуванням I- та A-дисків. В центрі останніх візуалізувалась H-зона, проте M-лінія була відсутня. У Кмц ЛП ембріонів щурів після впливу ГПГ візуально спостерігались зміни організації міофібрилярного апарата: витончення

міофібрил та порушення їх орієнтації. Значення відносного об'єму міофібрил у всіх ділянках передсердь першої експериментальної групи збільшились у порівнянні з попереднім терміном, проте достовірно не відрізнялись від значень групи контролю.

На 18-у добу пренатального періоду розвитку мітохондрії у Кмц щурів контрольної групи мали більш поширену локалізацію у порівнянні з попереднім терміном та розташовувались біля ядра, під мембраною та між міофібрил. У цитоплазмі передсердних Кмц тварин першої експериментальної групи спостерігалась велика кількість мітохондрій, які мали значно менші розміри у порівнянні з нормою. Після впливу ГПГ значення кількісної щільності мітохондрій у ПП були достовірно вищими на 43,4%, тоді як зна-

чення відносного об'єму мітохондрій – навпаки, достовірно нижчими на 40,0% у порівнянні зі значеннями групи контролю.

Кмц у правих ділянках передсердь новонароджених щурів за ультраструктурною організацією міофібрил не відрізнялись від Кмц норми: у будові саркомера посередині Н-зони була помітна М-лінія. У Кмц правих ділянок передсердь

щурів після впливу ГПГ спостерігалось хаотичне розташування міофібрил. Значення ступеня орієнтації міофібрил у ЛП були нижчими на 41,6% ($p < 0,05$) за значення групи контролю (рис. 2). Відносний об'єм міофібрил у всіх ділянках передсердь щурів першої експериментальної групи достовірно не відрізнявся від попереднього терміну та від норми.

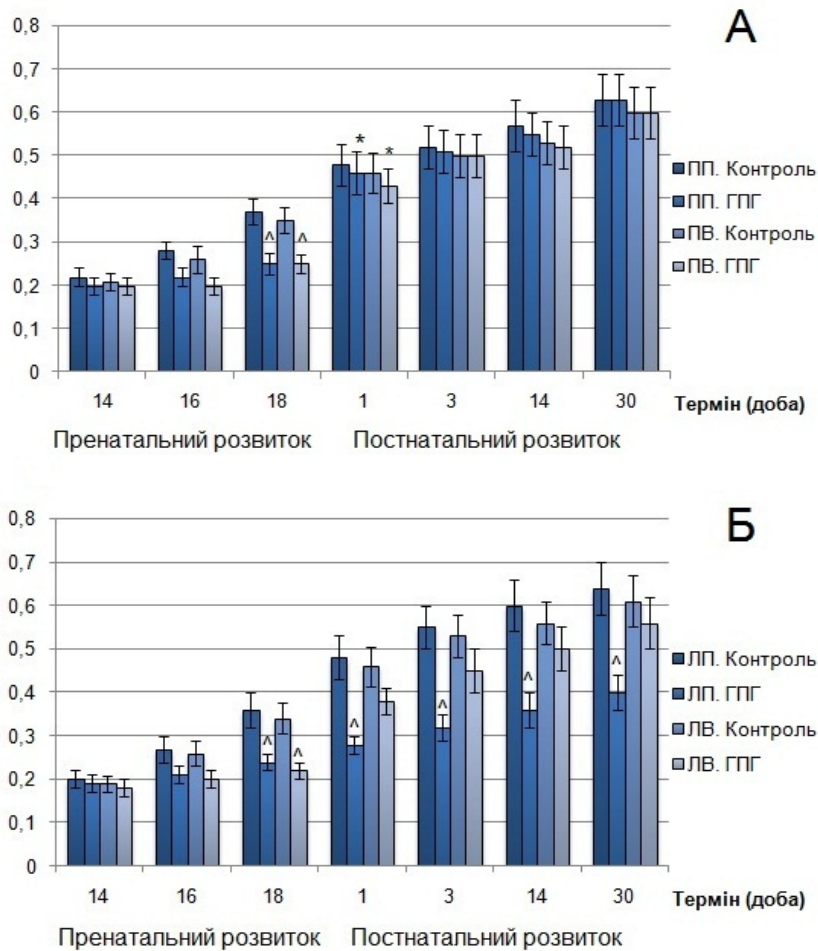


Рис. 2. Динаміка змін ступеня орієнтації міофібрил Кмц правого (А) та лівого (Б) передсердь щурів першої експериментальної та контрольної груп протягом онтогенезу. * – достовірна відмінність від попередньої стадії ($p < 0,05$); ^ – достовірна відмінність від групи контролю ($p < 0,05$).

У передсердних Кмц новонароджених щурів першої експериментальної групи значення кількісної щільності мітохондрій були вищими на 42,6% ($p < 0,05$) у ПП у порівнянні зі значеннями групи контролю. Значення відносного об'єму у всіх ділянках передсердь достовірно не відрізнялись від значень попереднього терміну та від значень контрольної групи. У цитоплазмі Кмц щурів обох груп спостерігались аутофагозоми.

На 3-у добу постнатального періоду розвитку після впливу ГПГ Кмц правих ділянок передсердь за ступенем орієнтації міофібрил достовірно не відрізнялись від норми, тоді як у ЛП значення наведеного показника були нижчими на

41,8% ($p < 0,05$) за значення групи контролю. У всіх ділянках передсердь тварин першої експериментальної групи значення відносного об'єму міофібрил щурів першої експериментальної групи зросли у порівнянні з попереднім терміном, проте достовірно не відрізнялись від значень групи контролю.

На 14-у добу постнатального періоду розвитку у передсердних Кмц тварин, що зазнали впливу ГПГ, значення ступеня орієнтації міофібрил у порівнянні зі значеннями норми були нижчими на 40,0% ($p < 0,05$) у ЛП та достовірно не відрізнялись у ПП та у ПВ. У всіх ділянках передсердь значення відносного об'єму міофібрил щурів першої експериментальної групи достові-

рно збільшилися у порівнянні з попереднім терміном, проте суттєво не відрізнялись від значень групи контролю. На 14-у добу постнатального періоду розвитку після впливу ГПГ у передсердних Кмц щурів відносний об'єм мітохондрій достовірно збільшився у порівнянні з попереднім терміном. Значення кількісної щільності мітохондрій тварин першої експериментальної групи не відрізнялись від значень попереднього терміну та від значень контрольної групи.

На 30-у добу постнатального періоду розвитку Кмц ЛП щурів першої експериментальної групи значення ступеня орієнтації міофібрил були нижчими на 37,5% ($p < 0,05$) у ЛП за значення групи контролю. Значення відносного об'єму міофібрил у Кмц всіх ділянках передсердь тварин першої експериментальної групи достовірно не відрізнялись від значень попереднього термі-

ну та від значень групи контролю. Значення кількісної щільності мітохондрій тварин першої експериментальної та контрольної груп достовірно знизилися у порівнянні зі значеннями попереднього терміну.

Міофібрилярний апарат передсердних Кмц ембріонів щурів, що розвивались за умов впливу ХПГ, на 14-у добу пренатального періоду розвитку був представлений згрупованими міофіламенатами, що місцями були скріплені Z-тільцями та являли собою примітивні міофібрили. Останні не мали чіткої орієнтації на поздовжніх та поперечних зрізах клітин. Значення відносного об'єму та ступеня орієнтації міофібрил у Кмц ембріонів щурів другої експериментальної групи достовірно не відрізнялись від відповідних значень групи контролю.

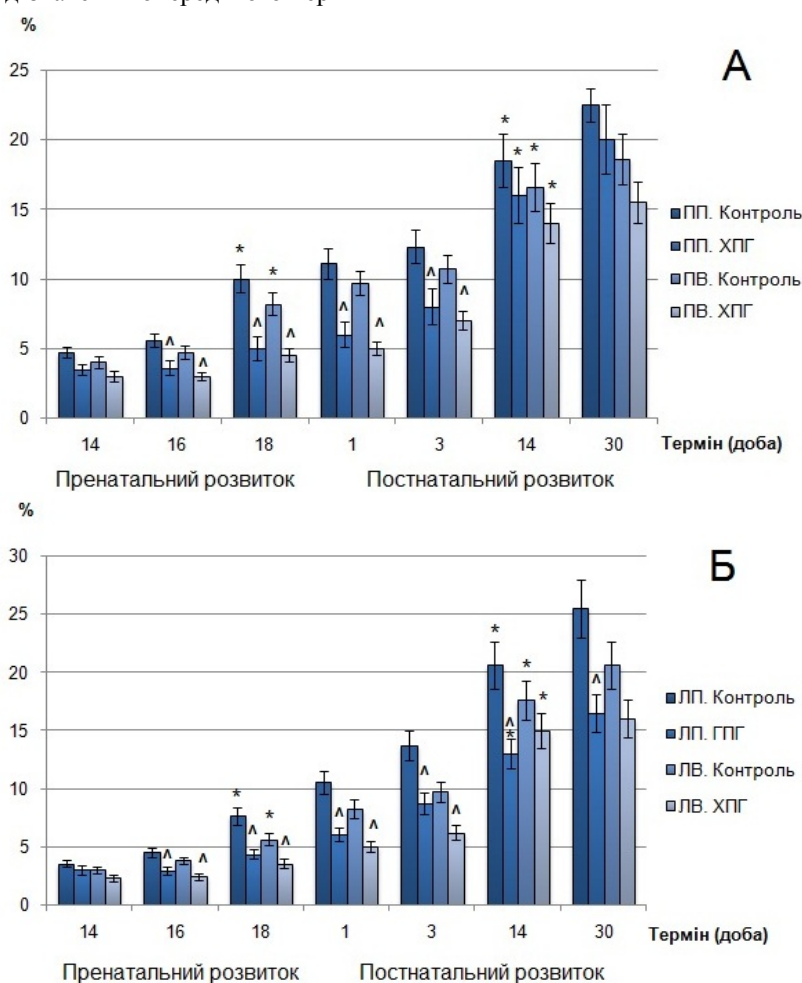


Рис. 3. Динаміка змін відносного об'єму міофібрил Кмц правого (А) та лівого (Б) передсердь щурів другої експериментальної та контрольної груп протягом онтогенезу. * – достовірна відмінність від попередньої стадії ($p < 0,05$); ^ – достовірна відмінність від групи контролю ($p < 0,05$).

На 16-у добу пренатального періоду розвитку у цитоплазмі передсердних Кмц ембріонів, що зазнали впливу ХПГ, спостерігалось розволокнення міофібрил. Значення відносного об'єму останніх у тварин другої експериментальної групи були достовірно нижчими на 35,7% у ПП, на

36,0% – у ПВ, на 35,5% – у ЛП та на 36,8% – у ЛВ за відповідні значення групи контролю та достовірно не відрізнялись від значень попереднього терміну. Мітохондрії були більш впорядковано організовані: кристи набували ламелярної форми, матрикс ставав більш електронно-

щільним. Натомість у Кмц щурів під впливом ХПГ прогресували явища ушкодження органел: на ряду з набряком мітохондрій та руйнуванням крист спостерігались ділянки просвітлення матриксу. Біля зруйнованих мітохондрій спостеріга-

лись аутофагосоми. Значення відносного об'єму та кількісної щільності мітохондрій тварин другої експериментальної групи достовірно не відрізнялись від значень попереднього терміну та від значень групи контролю.

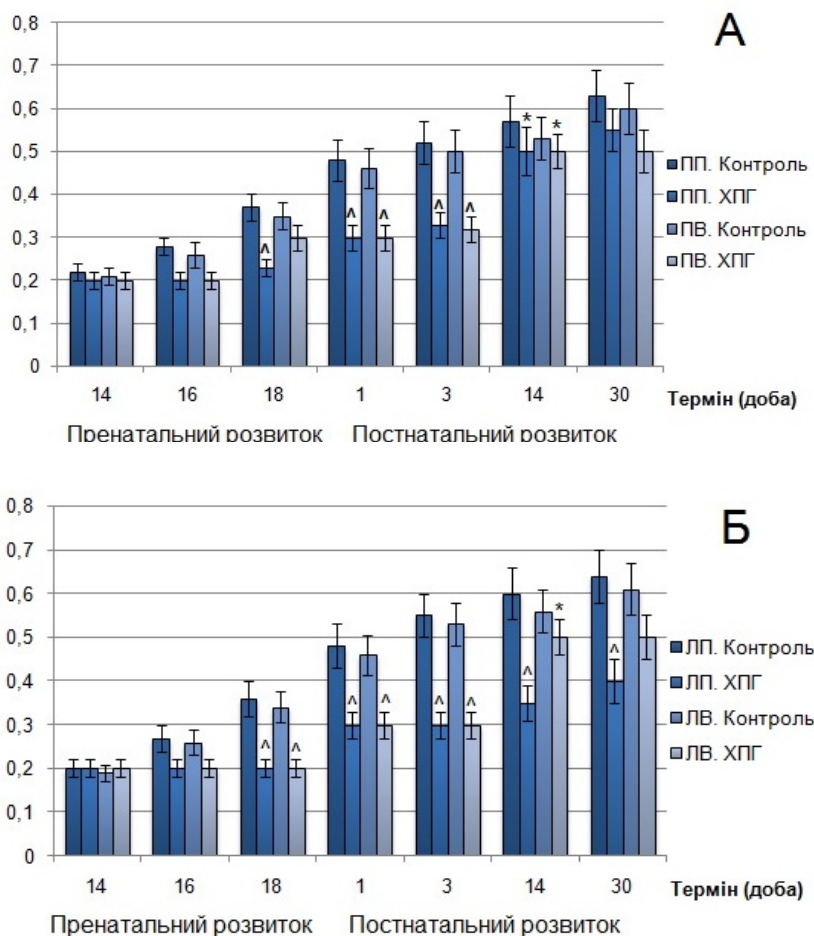


Рис. 4. Динаміка змін ступеня орієнтації міофібрил Кмц правого (А) та лівого (Б) передсердь щурів другої експериментальної та контрольної груп протягом онтогенезу. * – достовірна відмінність від попередньої стадії ($p < 0,05$); ^ – достовірна відмінність від групи контролю ($p < 0,05$).

На 18-у добу пренатального періоду розвитку у передсердних Кмц щурів за умов впливу ХПГ спостерігалось розволокнення міофібрил, а подекуди – ділянки перескорочення міофібрил. Відносний об'єм міофібрил щурів другої експериментальної групи був нижчим на 50,0% ($p < 0,05$) у ПП, на 45,1% ($p < 0,05$) – у ПВ, на 43,5% – у ЛП та на 37,5% ($p < 0,05$) – у ЛВ у порівнянні з нормою, проте достовірно не відрізнявся від попереднього терміну. Значення ступеня орієнтації міофібрил також були достовірно нижчими на 37,8% у ПП, на 44,4% – у ЛП та на 41,2% – у ЛВ за значення групи контролю. 18-а доба пренатального періоду розвитку в нормі характеризувалась найбільш значними морфологічними перебудовами мітохондріального апарата передсердних Кмц: мітохондрії вирізнялись за розмірами, формою, щільністю матрикса та внутрішньоклітинною локалізацією. Відносний

об'єм та кількісна щільність мітохондрій в нормі достовірно збільшились у правих ділянках передсердь у порівнянні з попереднім терміном. У передсердних Кмц тварин другої експериментальної групи ми спостерігали подальше прогресування ушкодження мітохондріального апарата. У цитоплазмі спостерігалась значна кількість аутофагосом. У цитоплазмі тварин другої експериментальної групи кількісна щільність мітохондрій була достовірно нижчою на 36,1% у ПП та на 35,7% – у ПВ у порівнянні з нормою. Значення відносного об'єму мітохондрій також поступались значенням групи контролю у правих ділянках передсердь на 40,0% ($p < 0,05$). Значення наведених показників достовірно не відрізнялись від попереднього терміну.

У новонароджених щурів після впливу ХПГ у будові міофібрилярного апарата спостерігались ділянки розволокнення, М-лінія, що в нормі візу-

алізувалась у середині Н-зони саркомера, була відсутня. Подекуди спостерігались ділянки фрагментації міофіламентів, що повністю втрачали між собою зв'язок. Значення відносного об'єму міофібрил другої експериментальної групи були нижчим на 45,9% ($p < 0,05$) у ПП, на 48,5% ($p < 0,05$) – у ПВ, на 42,9% – у ЛП та на 39,0% ($p < 0,05$) – у ЛВ за значення групи контролю. Кмц шурів після впливу ХПГ поступалися Кмц у нормі за ступенем орієнтації міофібрил.

На 3-ю добу постнатального періоду розвитку у передсердних Кмц шурів після впливу ХПГ подекуди спостерігались ділянки розволокнення міофібрил. Значення відносного об'єму та ступеня орієнтації міофібрил у всіх ділянках передсердь тварин другої експериментальної групи були достовірно нижчими за відповідні значення групи контролю. Відносний об'єм мітохондрій був достовірно нижчим на 50,0% у ПП, на 48,0% – у ПВ, на 46,4% – у ЛП та на 46,0% – у ЛВ у порівнянні з нормою. Значення кількісної щільності мітохондрій також були нижчим на 48,8% ($p < 0,05$) у ПП, на 49,5% ($p < 0,05$) – у ПВ, на 43,5% ($p < 0,05$) – у ЛП та на 41,5% ($p < 0,05$) за відповідні значення групи контролю.

Після впливу ХПГ на 14-у добу постнатального періоду розвитку значення відносного об'єму та ступеня орієнтації міофібрил у ЛП були нижчими за значення групи контролю на 36,9% ($p < 0,05$) та на 41,6% ($p < 0,05$) відповідно. Інші ділянки передсердь достовірно не відрізнялись від норми за означеними показниками. Відносний об'єм та кількісна щільність мітохондрій достовірно збільшились у порівнянні з попереднім терміном. Значення наведених показників тварин другої експериментальної та контрольної груп достовірно не розрізнялись.

На 30-у добу постнатального періоду розвитку у Кмц ЛП тварин другої експериментальної групи значення відносного об'єму міофібрил залишалися достовірно нижчими на 35,3%, а значення ступеня орієнтації міофібрил – на 37,5% у порівнянні з відповідними значеннями групи контролю. Інші ділянки передсердь суттєво не відрізнялись за наведеними показниками від норми.

Висновки

1. Дія гострої гіпоксії на 13-й добі ембріогенезу шурів призводить до стимуляції проліферативної активності фібробластів і ендотеліоцитів. На 18-ту добу ембріогенезу найбільш активне підвищення їхнього індексу проліферації відбу-

вається у складі правого передсердя, що спричиняє збільшення відносного об'єму сполучної тканини і судин гемомікроциркуляторного русла міокарда. У новонароджених шурів відносний об'єм сполучної тканини міокарда передсердь достовірно перевищує контрольний рівень. Протягом першого місяця постнатального онтогенезу гістоархітектура міокарда передсердь шурів, що зазнали впливу ГПГ, суттєво не відрізняється від такої у тварин контрольної групи.

2. Ультраструктурні зміни кардіоміоцитів передсердь через 3 доби після дії ГПГ виявляються у порушенні структури мітохондрій, значущому пригніченні накопичення міофібрил у порівнянні з контрольними значеннями. До народження більшість морфометричних параметрів відновлюються та наближаються до контрольних величин, проте зміни ступеня орієнтації міофібрил у складі лівого передсердя свідчать про стійкість постгіпоксичних ушкоджень.

3. На 18-ту добу пренатального кардіогенезу ХПГ обумовлює значне зростання відносного об'єму сполучної тканини міокарда та підвищення вмісту мікросудин у порівнянні з контрольними величинами. У міокарді передсердь новонароджених шурів залишається підвищеною проліферативна активність фібробластів (32,4-37,6%) і ендотеліоцитів (27,5-31,3%) в усіх досліджуваних ділянках передсердь. Через 30 днів після народження спостерігається достовірно підвищений (на 45,1-74,5%) відносний об'єм сполучної тканини.

4. За умов дії ХПГ відбувається ушкодження розвитку скоротливого апарату кардіоміоцитів передсердь, що у термін від 14-ї до 18-ї доби виявляється дефрагментацією міофібрил, порушенням їх орієнтації, редукцією вмісту міофібрил на 37,5-53,8% ($p < 0,05$) відносно параметрів контрольної групи. До стійких внутрішньоклітинних постгіпоксичних змін кардіоміоцитів, що виявляються через 30 днів після народження шурів, належать зростання чисельної щільності мітохондрій у всіх досліджуваних ділянках передсердь (у 1,8-2,3 рази; $p < 0,05$), зменшення відносного об'єму міофібрил (на 35,3%; $p < 0,05$) та ступеня їх орієнтації (на 37,5%; $p < 0,05$) у лівому передсерді.

Перспективи подальших досліджень визначаються необхідністю аналізу зв'язку між гістоархітектурою і ультраструктурою міокарда у складі передсердь за умов впливу різних режимів гіпоксії.

Літературні джерела

References

1. Pisaneschi S, Boldrini A, Genazzani AR, Cocceani F, Simoncini T. Feto-placental vascular dysfunction as a prenatal determinant of adult cardi-

ovascular disease. Intern. Emerg. Med. 2013;8(1):41-5. Cited in: PubMed; DOI: 10.1007/s11739-013-0925-y; PMID: 23462893.

2. Patterson AJ, Zhang L. Hypoxia and fetal heart development. *Curr. Mol. Med.* 2010;10(7):653-66. Cited in: PubMed; PMID: 20712587.
3. Ream M, Ray AM, Chandra R, Chikaraishi DM. Early fetal hypoxia leads to growth restriction and myocardial thinning. *Am. J. Physiol. Regul. Integr. Comp. Physiol.* 2008;295(2):583-95. Cited in: PubMed; DOI: 10.1152/ajpregu.00771.2007; PMID: 1850910.
4. Zeitlin J, Mohangoo AD, Delnord M, Cuttini M; EURO-PERISTAT Scientific Committee. The second european perinatal health report: documenting changes over 6 years in the health of mothers and babies in Europe. *J. Epidemiol. Community Health.* 2013; 67(12):983-5. Cited in: PubMed; DOI: 10.1136/jech-2013-203291; PMID: 24052513.
5. Sadler T. W. Langman's medical embryology: textbook. 13th ed., rev. and enl. North American Edition: LWW; 2014. 424 p.
6. Zadnipyryany IV, Sataieva TP. Perinatal hypoxia and its possible correction. *Lekarstvo.* 2013;44:3-4. Russian.
7. Tintu A, Rouwet E, Verlohren S, Brinkmann J, Ahmad S, Crispi F, van Bilsen M, Carmeliet P, Staff AC, Tjwa M, Cetin I, Gratacos E, Hernandez-Andrade E, Hofstra L, Jacobs M, Lamers WH, Morano I, Safak E, Ahmed A, le Noble F. Hypoxia induces dilated cardiomyopathy in the chick embryo: mechanism, intervention, and long-term consequences. *PLoS ONE.* 2009;4(4):e5155. Cited in: PubMed; DOI: 10.1371/journal.pone.0005155. PMID: 19357774.
8. Marcela SG, Cristina RM, Angel PG, Manuel AM, Sofia DC, Patricia de LR, Bladimir RR, Concepción SG. Chronological and morphological study of heart development in the rat. *Anat. Rec. (Hoboken).* 2012;295(8):1267-90. Cited in: PubMed; DOI: 10.1002/ar.22508; PMID: 22715162.
9. Knaapen MW, Vrolijk BC, Wenink AC. Ultrastructural changes of the myocardium in the embryonic rat heart. *Anat. Rec.* 1997;248(2):233-41.
10. Arjamaa O, Nikinmaa M. Hypoxia regulates the natriuretic peptide system. *Int. J. Physiol. Pathophysiol. Pharmacol.* 2011;3(3):191-201. Cited in: PubMed; PMID: 21941610.
11. Casserly B, Pietras L, Schuyler J, Wang R, Hill NS, Klinger JR. Cardiac atria are the primary source of ANP release in hypoxia adapted rats. *Life Sci.* 2010;87(11-12):382-9. Cited in: PubMed; DOI: 10.1016/j.lfs.2010.07.013; PMID: 20691705.
12. Maksimov VF, Korostyshevskaya I. M. Morphogenesis and reaction to hypoxia of atrial myoendocrine cells in chick embryos (*Gallus gallus*). *Zh. Evol. Biokhim. Fiziol.* 2012;48(5):502-8. Russian.
13. Shatorna VF, Shponka IS, Abdul-Ogly LV, Savenkova OO. Krytychni periody kardiogenezu [Critical periods of cardiogenesis]. Dnipropetrovsk: Porogy; 2010. 160 p. Ukrainian.
14. Astaurov BL, editor. O'ekty biologii razvitiya [Objects Developmental Biology]. Moscow: Nauka; 1975. 572 p. Russian.
15. Ivanitskaya NF. [The method of modelling different phases of hemic hypoxia in rats by the administration of sodium nitrite]. *Patologicheskaya fiziologiya i eksperimentalnaya terapiya.* 1976;(3):69-71. Russian.
16. Kozhemyakin YuM, Khromov OS, Filonenko MA, Sayfedinova GA, authors. Solovyov AI, editor. Naukovo-pratychni rekomendacii z utrimannya laboratornyh tvaryn ta roboty z nymy [Scientific and practical advice on the maintenance of laboratory animals and work with them]. Kyiv: Avitsenna; 2002. 156 p. Ukrainian.
17. Kuo J. Electron microscopy: methods and protocols / J. Kuo. – New Jersey : Humana Press Inc, 2007. – 608 p.
18. Avtandilov GG. Meditsinskaya morfometriya: rukovodstvo [Medical morphometry: guideline]. Moscow: Meditsima; 1990. 384 p. Russian.
19. Lakin GF. Biometriya: uchebnoe posobie dlya biologicheskikh spetsial'nyh vusov [Biometry: A manual for specific biological universities]. 4th edition, rev. and enl. Moscow: Vysshaya shkola; 1990. 352 p. Russian.

Шевченко Е.Н. Ультраструктурные и тканевые перестройки миокарда предсердий крыс в условиях влияния острой и хронической пренатальной гипоксии.

Реферат. В работе исследованы онтогенетические перестройки миокарда предсердий крыс на тканевом, клеточном и ультраструктурном уровнях в норме и при воздействии острой и хронической пренатальной гипоксии. Определено влияние различных режимов гипоксии на гистоархитектуру предсердного миокарда, процессы пролиферации кардиомиоцитов, фибробластов и эндотелиоцитов. На основании ультраструктурного анализа исследовано влияние острой и хронической пренатальной гипоксии на состояние митохондриального и миофибриллярного аппаратов кардиомиоцитов предсердий.

Ключевые слова: предсердный миокард, онтогенез, гистоархитектура, ультраструктура, пренатальная гипоксия.