

**О.П.Шевченко**

ДЗ «Дніпропетровська  
медична академія МОЗ  
України»

**Ключові слова:** хронічний гепатит, патогенетичне лікування, L-аргініну L-глутамат, Цитофлавін.

Надійшла: 01.09.2015

Прийнята: 20.09.2015

УДК 616.36-002-036.1-08:615.244-092.9

## ПАТОМОРФОЛОГІЧНІ ЗМІНИ У ЩУРІВ ПРИ ЕКСПЕРИМЕНТАЛЬНІЙ МОДЕЛІ ХРОНІЧНОГО ВІРУСНОГО ГЕПАТИТУ

*Дослідження проведено в рамках науково-дослідної роботи «Імунохімічні ко-фактори та генетичні предиктори розвитку хвороб асоційованих з персистуючими та латентними інфекціями» (номер державної реєстрації 0110U006145).*

**Реферат.** Вивчалися патоморфологічні зміни печінки у щурів при експериментальній моделі хронічного вірусного гепатиту на тлі застосування патогенетичних препаратів, L-аргініну L-глутамату - гепатопротектору Глутаргін і комбінованого метаболічного засобу Цитофлавін; вивчався їх вплив на процеси фіброгенезу в печінці. З'ясовано, що найбільшу ефективність мав L-аргініну L-глутамат, спостерігалось більше уповільнення фібротичних процесів, що обґрунтовує доцільність застосування препаратів в комплексному лікуванні хворих на хронічний гепатит.

**Morphologia.** – 2015. – Т. 9, № 3. – С. 111-116.

© О.П.Шевченко, 2015

✉ [dsmainfect@ukr.net](mailto:dsmainfect@ukr.net)

**Shevchenko O.P. Pathomorphological changes in rats with experimental models of chronic viral hepatitis.**

**ABSTRACT. Background.** The research was focused on progressive excessive formation of connective tissue subsequently leading to architectural changes of the liver tissue. Justification of drug choices is based on their possibility to modulate regression of fibrosis and resorption of connective tissue. **Objective.** To study the anti-fibrotic properties of pharmaceuticals Arginine glutamate (Glutargin) and complex drug Cytoflavin in the liver of rats with the experimental model of induced chronic hepatitis. **Methods.** Experimental studies have been conducted on adult male Wistar rats. Chronic hepatitis was induced in laboratory animals by Nikolenko V.U. et al. (2006). The model is based on toxic damage of hepatocytes with carbon tetrachloride and formation of autoimmune response. Ant-fibrotic effect of Arginine glutamate and combined metabolic drug Cytoflavin were studied. Histological specimens were stained with haematoxylin, eosin, alcian blue (sialylated glycocalyx of cells) and picrofuchsin by Van Gieson (to identify the connective tissue of the liver), histochemical PAS-reaction with Schiff's reagent to detect glycogen. **Results and conclusion.** The article studied pathological changes in rats with experimental model of chronic viral hepatitis during treatment with pathogenetic drugs, namely, Arginine glutamate (hepatoprotector Glutargin) and metabolic product (combination drug) Cytoflavin to study their impact on the process of fibrogenesis in the liver. **Conclusion.** In animal model of induced chronic hepatitis the greatest clinical efficacy was shown for Arginine glutamate, its application showed greater slowdown in the processes of fibrosis comparing with Cytoflavin.

**Key words:** chronic hepatitis, pathogenetic treatment, Arginine glutamate, Cytoflavin.

### Citation:

Shevchenko OP. [Pathomorphological changes in rats with experimental models of chronic viral hepatitis]. *Morphologia*. 2015;9(3):111-6. Ukrainian.

### Вступ

Останнім часом все більшу увагу привертає вивчення процесів фіброгенезу в печінці, як результату хронічного запалення печінки [1]. Основну роль в продукції сполучної тканини в печінці, а саме, екстрацелюлярного матриксу (ЕЦМ) виконують зірчасті клітини (клітини Іто), які знаходяться в тісному функціональному зв'язку з гепатоцитами і макрофагами печінки [2, 3]. Процес фіброгенезу та фібролізу є багатокомпонентним і складним [4, 5]. Проте посилення синтезу ЕЦМ ще не гарантує розвиток фіброзу печінки. Для його виникнення необхідно, щоб, з одного боку, посилювався синтез, а з іншого - затримувалася розпад новоутвореного ЕЦМ. За сучасними уявленнями, розвиток фіброзу печінки не мо-

жна пояснити тільки надмірною продукцією компонентів ЕЦМ, швидше воно пов'язане з порушенням рівноваги процесів утворення і деградації компонентів позаклітинного матриксу [6].

Завдяки своїй високій специфічності, прямі методи діагностики фіброзу (морфологічні) розглядаються як "золотий стандарт". При патоморфологічному дослідженні зразку печінки у хворих визначається морфологічна активність гепатиту і розвиток фіброзу печінки шляхом розрахунку індексу гістологічної активності (ІГА) гепатиту за Knodell R.G., Ishak K.G. (1981) з бальною системою оцінки, стадії патологічного процесу за Desmet V. (1995) з визначенням гістологічного індексу склерозу (ГІС) і стадії фіброзу печінки за класифікацією METAVIR - F0 –

F4 [7, 9].

Захворюваність на хронічні вірусні гепатити В та С, а також, поширеність інфікування вірусами гепатитів В та С у різних колах населення, як у Дніпропетровському регіоні, так і у світі в цілому лишається високою [1, 10]. Наслідками вірусних уражень печінки, можуть бути – подальше прогресування запального процесу, фіброзу, розвиток цирозу печінки та гепатоцелюлярної карциноми [11]. При вірусних ураженнях печінки знижуються і обмежуються деякі функції цього органу, зокрема, незаражуюча, тому це обмежує перелік ліків, які можливо використовувати для лікування у названого контингенту пацієнтів [12]. Ведуться дослідження по вивченню прогресування процесів надмірного утворення сполучної тканини, що у подальшому порушує архітекtonіку тканини печінки та обґрунтованого пошуку лікарських засобів, які б сприяли зворотному розвитку фіброзу, посилювали резорбцію надмірно проліферованої сполучної тканини [13, 14, 15].

Фіброзний рубець – це наслідок переважання процесів утворення матриксу над його руйнуванням. На ранніх стадіях розвитку фіброз – це зворотний процес, але цироз вже не оборотний [16]. Сучасна терапія фіброзу печінки об'єднує: з'ясування у «відомих» препаратів антифібротичних здібностей, винахід нових засобів які б діяли на невідомі механізми фіброзу печінки. З відомих засобів, в тій чи іншій мірі описаних у літературі, – це простагландин E<sub>2</sub>, пентоксифілін, фосфатидилхолін, донатори оксиду азоту, вітамін Е (α-токоферолу ацетат), S-адеметонін (гептрал), α- та γ-інтерферони, сілімарин, есенціальні фосфоліпіди, урсодезоксихіолева кислота [17, 18]. З нових засобів – це антагоністи рецепторів фактору росту судин β (TGF-β), блокатори Ca<sup>2+</sup>-каналів Т-типу, амлорид, фактор росту гепатоцитів. Не достатньо вивчене місце у цьому списку препаратів амінокислот, чи антиоксидантів або метаболічних засобів [19, 20, 21]. Пошук таких препаратів ускладнюється відсутністю чіткої експериментальної моделі хронічного вірусного гепатиту (ХВГ) на лабораторних тваринах, бо віруси гепатитів є антропонозними [22, 23]. Запропоновані поодинокі способи моделювання уражень печінки у лабораторних тварин (щурів) з морфологічною картиною печінки подібної при ХВГ у людини [24, 25, 26]. Препаратами вибору, у співвідношенні з вищезазначеним, є L-аргініна L-глутамат, а саме, вітчизняний гепатопротектор глутаргін та комбінований метаболічний засіб цитофлавін, який складається з янтарної кислоти, інозину, нікотинаміду та рибофлавіну [27, 28]. Так, при застосуванні глутаргину, препарату до складу якого амінокислоти, а саме аргінін і глутамінова кислота, окрім гіпоамоніємічної дії, проявляється виражена антиоксидантна, антигіпоксична дія, стимулювання обміну речовин в печінці і нормалізація процесів енергозабезпечення в гепатоцитах що веде до нормалізації функцій печінки та рекомендований при печінковій енцефалопатії

[29]. Фармакологічні ефекти цитофлавіну обумовлені комплексним впливом компонентів, що входять до його складу. Він стимулює процеси клітинного дихання і енергоутворення, покращує процеси утилізації кисню тканинами, відновлює активність ферментів, що забезпечують антиоксидантну дію. Також, його застосовують при енцефалопатії різного генеза [30].

Враховуючи невелику кількість публікацій, що присвячені виявленню особливостей їх застосування з антифібротичною дією, ми обрали ці препарати для експериментальної моделі.

**Мета** роботи – вивчити антифібротичні властивості лікувальних засобів глутаргину і цитофлавіну у печінці щурів в експериментальній моделі індукованого хронічного гепатиту, доповнити та уточнити показання застосування означених лікувальних засобів патогенетичної терапії у комплексному лікуванні хворих на хронічні вірусні гепатити згідно даних експериментальних досліджень.

#### **Матеріали та методи**

Експериментальні дослідження були проведені на дорослих (8–12 місяців) щурах-самцях лінії Вістар. Робота проводилась з дотриманням нормативних документів комісії з медичної етики, дослідження на тваринах проводили відповідно з "Загальними етичними принципами експериментів на тваринах" (Київ, 2001), які узгоджуються з Європейською конвенцією про захист експериментальних тварин (Страсбург, 1985). Хронічний гепатит (ХГ) був індукований у лабораторних тварин за Ніколенко В.Ю. зі співавт. (2006). Модель ґрунтується на токсичному ушкодженні гепатоцитів чотирихлористим вуглецем і формуванні автоімунної відповіді [31]. Подібна модель зручна для вивчення дії препаратів на морфологічний стан печінки. Вивчалась антифібротична дія гепатопротектору глутаргін (діюча речовина: L-аргініна L-глутамат) та метаболічного засобу цитофлавін (діючі речовини: кислота янтарна, нікотинамід, рибоксин (інозин), рибофлавіну мононуклеотиду (рибофлавін)) на морфологічні показники тканини печінки.

У серії експериментів використовували по 3 групи білих щурів вагою 170–200 г, у першому експерименті по 7 тварин у кожній групі, у другому - по 8 тварин. Для досягнення однорідності в порівнюваних групах був використаний метод простої рандомізації з використанням таблиці простих чисел: 1 група - здорові тварини, у 2-й та 3-й групах індуковано модель хронічного гепатиту. У залежності від задач експерименту, після закінчення моделювання хвороби 1 група - здорові тварини (інтактні щури) та 2-га експериментальна група, в обох експериментах ще 10 діб знаходилась під наглядом, у той час коли щури 3-ї (експериментальної) групи отримували лікувальний засіб. У I-му експерименті (3-г група) - глутаргін per os у дозі 50 мг/кг ваги тіла тварин один раз на день впродовж 10 діб, у II-му експерименті (3-ц група) - цитофлавін внутрішньочеревне у дозі 0,5 мл/100 г маси тіла тварини 1 раз на день впродовж

10 діб. Застосування засобу впродовж 10 діб у щурів дорівнює трьом місяцям вживання у людей. Усі тварини знаходились на звичайному загальнолабораторному раціоні. Після закінчення експерименту усіх тварин декапітували під ефірним наркозом згідно етичних норм. Проводили морфологічне дослідження автопсійного матеріалу тканини печінки лабораторних тварин за загальноприйнятими методами [32, 33].

Після стандартної проводки та виготовлення гістологічних зрізів, останні фарбували пікрофуксином за Ван Гізеном для виявлення сполучної тканини печінки, альціановим синім, що дозволяє оцінити якісний зміст лужних глікозаміногліканів у печінці. Ставили гістохімічну ШИК-реакцію з реактивом Шиффа та йодною кислотою для виявлення глікогену. Гістологічні зразки вивчалися під універсальним люмінесцентним мікроскопом AxioPlan 2 (Zeiss - Germany), з подальшим одержанням цифрових мікрофотографій гістологічних зрізів.

### Результати та їх обговорення

Аналіз морфологічних досліджень печінки дослідних щурів, показав наступне: у тварин контрольної групи спостерігалась нормальна цитоархітектоніка печінкової тканини. Морфологічно у тварин 2-ї групи (з індукованим ХГ) відмічалось збереження цитоархітектоніки печінки, повнокров'я, візуалізувалось розширення портальних трактів з помірно круглоклітинною лімфоцитарною інфільтрацією синусоїдів, підвищенням вмісту плазматичних клітин (сателіоз). Прикордонна пластинка не пошкоджена. У перипортальній ділянці рідко виявляли гепатоцити з еозинофільною дегенерацією та некрозом гепатоцитів. Зустрічалась осередкова дрібно-, середньокрапельна жирова дистрофія гепатоцитів. При ШИК-реакції виявлена «пуста» цитоплазма, при фарбуванні за Ван Гізеном – фіброз портальних трактів, спостерігаються виразні тяжі сполучної тканини, роз'єднання гепатоцитів (рис. 1).

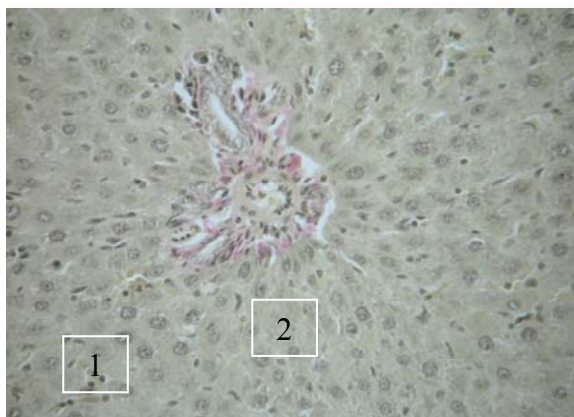

Рис. 1. Морфологічні зміни у щурів 2-ї групи. Лімфоцитарна інфільтрація, фіброзні тяжі, білкова дистрофія цитоплазми, некрози; 1 – лімфоїдна інфільтрація; 2 – білкова дистрофія цитоплазми «пуста» цитоплазма, некрози. Забарвлення за Ван Гізеном.  $\times 400$ .

При забарвленні гематоксиліном і еозином спостерігався легкий фіброз портальних трактів, візуалізувались множинні фокальні некрози. Гепатоцити були з дистрофічними змінами, дрібнозернистою цитоплазмою, гідропічною дистрофією, відмічався вогнищевий поліморфізм. Проліферації гепатоцитів не було, в окремих гепатоцитах цитоплазма повністю заміщена однією вакуолою, ядра зморщені або лізовані. Спостерігалась помірна проліферація дуктул. Таким чином, розвиток хронічного гепатиту підтверджено морфологічно (рис. 2).

Гістологічний індекс активності гепатиту коливався від 4 до 8 балів. Морфологічно у тварин можна діагностувати хронічний гепатит з мінімальним або помірним ступенем активності, слабким або помірним фіброзом (F 1-2).

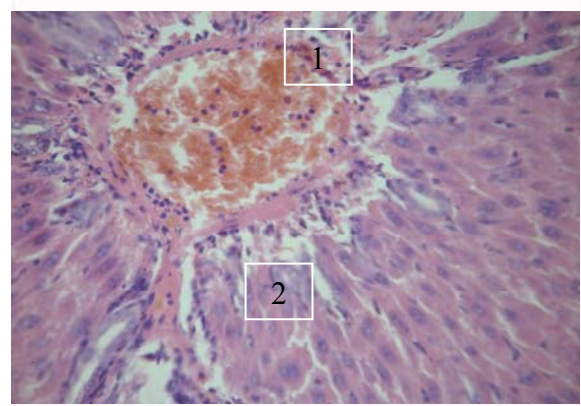


Рис. 2. Морфологічні зміни у щурів 2-ї групи. Лімфоцитарна інфільтрація, фіброз центральної вени, фіброзні тяжі, білкова дистрофія цитоплазми, некрози, проліферація дуктул, де 1 – лімфоїдна інфільтрація; 2 – проліферація дуктул. Забарвлення гематоксиліном і еозином.  $\times 400$ .

Після лікування глутаргіном (у тварин 3-г групи) – виявлені поодинокі фокальні некрози, помірне розширення портальних трактів, помірно виражена лімфоїдна інфільтрація синусоїдів, стовпчики еритроцитів, кількість двоядерних гепатоцитів збільшена, гіперхромія ядер, репарація гепатоцитів. ШИК – реакція – вогнищеві просвітлення цитоплазми, Ван Гізон - лише вузькі тяжі сполучної тканини. Що свідчить про наявність репаративних процесів у гепатоцитах і зменшення фібротичного ураження печінки під дією глутаргіну (рис. 3).

Після лікування цитофлавіном, у тварин 3-ц групі – поодинокі фокальні некрози, помірне розширення портальних трактів, зростання числа двоядерних гепатоцитів і вузькі тяжі сполучної тканини.

Морфологічні дані свідчать про наявність репаративних процесів у гепатоцитах і зменшення фібротичного ураження печінки під дією обох препаратів, але при застосуванні глутаргіну вони більш виразні, ніж при застосуванні цитофлавіну. Процес перебудови цитоскелету клітини не є швидким, та зміни, які відбулися за умов моделювання хронічного гепатиту, не змогли бути компенсовані лікуван-

ням упродовж 10 днів, але при застосуванні глутаргіну вони більш виразні, ніж при застосуванні цитофлавіну.

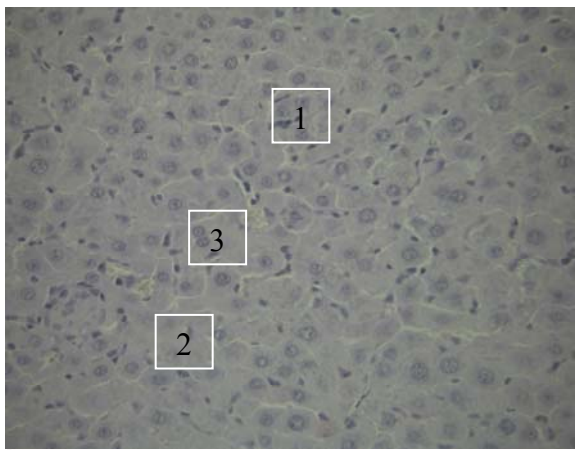


Рис. 3. Морфологічні зміни у щурів 3г групи, які отримували L-аргініна L-глутамат. Лімфоцитарна інфільтрація, білкова дистрофія цитоплазми, «пуста» цитоплазма, де 1 – лімфоїдна інфільтрація; 2 – білкова дистрофія цитоплазми «пуста» цитоплазма, 3 - двоядерні гепатоцити. ШИК-реакція.  $\times 400$ .

Як вже обговорювалось в наших попередніх роботах, обидва застосованих лікарських засоби показали хороший клінічний ефект та покращення лабораторних біохімічних показників [26, 32, 33]. У лабораторних тварин 3-г та 3-ц груп після закінчення експерименту показники емоційно-поведінкових реакцій, оцінені у тесті «відкрите поле», наблизились до показників 1-ї групи (інтактні щури), та в 3-ц групі тварини були більш активними ніж у 1-й групі, що свідчить про виражені детоксикаційні та метаболічні властивості препарату цитофлавін, тоді як у щурів 2-ї групи спостерігалось зменшення локомоторної діяльності та розвиток інтоксикації зменшував пізнавальну активність щурів. У тварин 3-г та 3-ц груп було відмічено нормалізацію показників аланінамінотрансферази (АлАТ) та аспартатамінотрансферази (АсАТ). При вивченні біохімічних показників обміну ЕЦМ, у тварин 3-г та 3-ц груп було покращення показників активності матриксних металопротеїназ -2 та -9 і рівня гіалуринової кислоти порівняно з тваринами 2-ї групи, але кращі показники були у 3-г групі [26, 32, 33].

У даній роботі, при вивченні патоморфологічних змін печінки, ми бачимо кращі показники уповільнення фіброзоутворення у тварин 3-г

групи. L-аргініна L-глутамат мав протекторний ефект на стан печінки завдяки поліпшенню мікроциркуляції, зменшення кількості ішемізованих ділянок тканини печінки, які характеризуються активацією регенераторних процесів, та запобігав надмірному накопиченню сполучної тканини в печінці, порівняно з тваринами 3-ц групи.

#### Підсумок

На експериментальній моделі індукованого хронічного гепатиту оцінено динаміку протеолітичних процесів у щурів, вивчено антифібротичні властивості L-аргініна L-глутамату (глутаргіну) та метаболічного засобу цитофлавіну. Обидва застосованих засоби показали ствердливий терапевтичний ефект у якості цитопротектора. Також, було виявлено окремі додаткові позитивні дії засобів.

Узагальнюючи результати експериментальних досліджень, можна зробити висновок, що серед застосованих засобів терапії ХГ найбільшу клінічну ефективність і вплив на процеси регенерації у печінці в експерименті мав глутаргін. Отримані дані є підставою для розширення клінічного використання препарату глутаргіну при лікуванні хворих з хронічними ураженнями печінки, з метою уповільнення фібротичних процесів.

Визначені в ході дослідження додаткові властивості вже відомих лікарських засобів глутаргіну та цитофлавіну свідчать про те що, що означені лікарські засоби можуть бути рекомендовані у хворих на ХВГ з різною метою, залежно від клінічних проявів та цілей патогенетичної корекції терапії, а саме, цитофлавін – як цитопротектор з більш вираженою детоксикаційною дією, а глутаргін – як гепатопротектор з антифібротичними властивостями.

#### Перспективи подальших розробок

Враховуючи виявлені нові властивості вже відомого гепатопротектору L-аргініна L-глутамату, а саме антифібротичну дію, при застосуванні у лабораторних тварин, а саме, у щурів з індукованим хронічним гепатитом, необхідно подальше вивчення озачених властивостей препарату з позицій доказової медицини при застосуванні у хворих з хронічною патологією печінки, щоб мати можливість бути внесеними в інструкції до застосування та до рекомендацій у подальше включення до схем терапії у хворих на хронічні вірусні гепатити у комплексній патогенетичній терапії сумісно с противірусними засобами з метою уповільнення фіброзоутворення у печінці.

#### Літературні джерела

#### References

1. EASL Recommendations on Treatment of Hepatitis C. J Hepatol. 2015;63:199-236. At: <http://www.easl.eu/medias/cpg/HEPC-2015/Full-report.pdf>.
2. Bataller R, Brenner DA. Hepatic stellate cells

as a target for the treatment of liver fibrosis. Semin Liver Dis. 2001;21:437-51. PMID: 11586471.

3. Serov VV, Shehter AB. [Connective tissue (functional morphology and general pathology)] Mos-

- cow: Meditsina; 1981. 312 p. Russian.
4. Fedorchenko SV. [Chronic HCV-infection: monograph]. Kyiv: Medytsyna; 2010. 272 p. Ukrainian.
  5. Friedman SL, Maher JJ, Bissell DM. Mechanisms and therapy of hepatic fibrosis: report of the AASLD Single Topic Basic Research Conference. *Hepatology*. 2000;32(6):1403-8. PMID: 11093750.
  6. Afdhal NH, Nunes D. Evaluation of liver fibrosis: a concise review. *Am J Gastroenterol*. 2004;99(6):1160-74. PMID: 15180741.
  7. Malyi VP, Zvyaginceva TD, Titovskii SP. [HCV infection (acute and chronic): clinical, pathogenetic and therapeutic aspects]. Kyiv; 2005. 292 p. Russian.
  8. Sherlock S, Duli G, authors. [Diseases of the liver and biliary tract] [translated from English]. Moscow: GEOTAR-Meditsina; 2002. 864 p. Russian.
  9. Desmet VJ. Histological classification of chronic hepatitis. *Acta Gastroenterol Belgica*. 1997;60(4):259-67.
  10. Shevchenko OP, Suremenko MS, Svyatenko TV, Bila-Popovich GS, Striga VA. [Infection with viral hepatitis B and C among patients with different pathologies in risk groups and the general population in the Dnipropetrovsk region]. *Dermatovenerologiya, Kosmetologiya, Seksopatologiya*. 2007;(1-4):144-8. Ukrainian.
  11. Andreichin MA., Drizhak VI, Ryabokon OV, Kopcha VS. [Viral hepatitis and liver cancer] Ternopil: TDMU; 2010. 188 p. Ukrainian.
  12. Pavlov ChS. [The principles of diagnosis and treatment approaches to fibrosis and cirrhosis of liver]. *Ross Med Zh*. 2007;9(1):11-5. Russian.
  13. Arthur MJ. Reversibility of liver fibrosis and cirrhosis following treatment for hepatitis C. *Gastroenterology*. 2002 May;122(5):1525-8. PMID: 11984538.
  14. Kobrin TI, Telegin DE. [Predicting effectiveness of antiviral therapy in patients with chronic hepatitis C]. *Infektsiini hvoroby*. 2010;(2):69-79. Ukrainian.
  15. Pawlotsky JM. Hepatitis C treatment: the data flood goes on-an update from the liver meeting 2014. *Gastroenterology*. 2015 Mar;148(3):468-79. doi: 10.1053/j.gastro.2015.01.002. PMID: 25576860.
  16. Serpaggi J, Carnot F, Nalpas B, Canioni D, Guéchet J, Lebray P, Vallet-Pichard A, Fontaine H, Bedossa P, Pol S. Direct and indirect evidence for the reversibility of cirrhosis. *Hum Pathol*. 2006 Dec;37(12):1519-26. PMID: 16997354.
  17. Brenner DA. Reversibility of Liver Fibrosis. *Gastroenterol Hepatol*. 2013;9(11):737-9. PMID: PMC3995196.
  18. Shevchenko OP, Pokrova OD, Bila-Popovich GS. [Treatment of viral hepatitis on a background of uremia]. *Dermatovenerologiya, Kosmetologiya, Seksopatologiya*. 2006;(3-4):174-7. Ukrainian.
  19. Fadeenko GD, Kushnir IE', Chernova VM, Solomenceva TA [et al.]. [Application of glutargin of patients with liver cirrhosis]. In: [Collected works of scientific-practic. conf. "Glutargin - new principles of pharmacotherapy of liver disease"; 2003; Kharkiv, Ukraine]. Kharkiv; 2003. p.58-9.
  20. Gubergric NB. [Chronic hepatitis and cirrhosis of the liver. Modern classification, diagnostics and treatment: a training manual]. 3rd ed., rev. and enl. Kyiv: ZAO Vipol; 2010. 328 p. Russian.
  21. Matyash VI. [Evaluation of the effectiveness glutargin in Integrated viral therapy hepatitis]. In: [Application of the new Ukrainian Glutargin drug in clinical practice: A guide for practitioners; 2003; Kharkiv and Lugansk, Ukraine]. Kharkiv, Lugansk; 2003. p. 44-50. Russian.
  22. Golubovska OA, editor. [Infectious diseases: textbook]. Kyiv: Medytsyna; 2012. 728 p. Ukrainian.
  23. Shostakovich-Koretska LR, Andreeva IA, Shevchenko OP. [Cabinet of infectious diseases: the structure, functions and organization of work: study guide]. Dnepropetrovsk; 2013. 175 p. Ukrainian.
  24. Nakamura T, Sakata R, Ueno T, Sata M, Ueno H. Inhibition of transforming growth factor beta prevents progression of liver fibrosis and enhances hepatocyte regeneration in dimethylnitrosamine-treated rats. *Hepatology*. 2000 Aug;32(2):247-55. PMID: 10915731.
  25. Ikejima K, Honda H, Yoshikawa M, Hirose M, Kitamura T, Takei Y, Sato N. Leptin augments inflammatory and profibrogenic responses in the murine liver induced by hepatotoxic chemicals. *Hepatology*. 2001;34(2):288-297. PMID: 11481614.
  26. Shevchenko OP, Fomenko OZ, Shevcova AI, Ushakova GO. [Changes of matrix metalloproteinase activity and glycosaminoglycans in conditions of chronic hepatitis induced in rats]. *Odessa medical journal*. 2009;(6):31-3. Ukrainian.
  27. Babak OYa. [Application of the new drug glutargin in gastroenterology]. *Suchasna gastroenterologiya*. 2003;2(12):85-9. Russian.
  28. Baranova IP, Zykova OA, Konnova OA. [Viral hepatitis A: cytoflavin metabolic therapy: A guide for doctors]. Penza; 2006. 18 p. Russian.
  29. Shevchenko OP, Suremenko MS, Bila-Popovich GS. [Glutargin efficacy in treatment of patients with cirrhosis]. *Naukovyi visnyk Uzhgorodskogo universytetu. Series: Medicine*. 2009;36:35-7. Ukrainian.
  30. Sukhanov DS. [Application of cytoflavin therapy for medicinal liver lesions in patients with pulmonary tuberculosis] In: [Proceedings of XIII Russian National Congress "Human and medicine"; 2006; Moscow, Russia]. Moscow; 2006. p. 297. Russian.
  31. Nikolenko VYu, Nikolenko YuI, Nikolenko OYu; inventors; Horkyi Donetsk State Medical University, assignee. Method for simulating chronic hepatitis type "C". Ukrainian patent UA 15752. 2006 Jul 17. Int Cl. G09B 23/28. Ukrainian.
  32. Shevchenko OP. [Study of glutargin antyfibrotic action in experimental models of chronic hepatitis C] In: [Liver disease in clinical practice: materials scientific-practic. conf. with intern. participation; 2009; Kharkiv, Ukraine]. Kharkiv; 2009. p.191-2. Ukrainian.
  33. Shevchenko OP, Fomenko OZ. [The cytoflavin impact on liver regeneration and contents of the extracellular matrix in experimental hepatitis in rats]. In: [Current issues of pharmaceutical and medical science and practice 2011: All-Ukrainian scientific-practic. conf.

**Шевченко О.П. Патоморфологические изменения у крыс при экспериментальной модели хронического вирусного гепатита.**

**Реферат.** Изучались патоморфологические изменения печени у крыс при экспериментальной модели хронического вирусного гепатита на фоне применения патогенетических лечебных препаратов, L-аргинина L-глутамата - гепатопротектора глутаргин и комбинированного метаболического средства цитофлавин изучалось их влияние на процессы фиброгенеза в печени. Установлено, что наибольшую эффективность имел L-аргинина L-глутамат, наблюдалось большее замедление фибротических процессов, что обосновывает целесообразность применения препаратов в комплексном лечении больных хроническим гепатитом.

**Ключевые слова:** хронический гепатит, патогенетическое лечение, L-аргинина L-глутамат, Цитофлавин.