

Дж.С.Мусаев
А.Б.Гасанов
И.И.Каримова

Азербайджанский медицинский университет, г. Баку, Азербайджан

Ключевые слова: слюнные железы, двусторонние поражения, тонкоигольная аспирационная биопсия.

Надійшла: 25.02.2016

Прийнята: 18.03.2016

УДК 612.313: 616-076.5

ДИАГНОСТИЧЕСКОЕ ЗНАЧЕНИЕ ТОНКОИГОЛЬНОЙ АСПИРАЦИОННОЙ БИОПСИИ ПРИ ДВУСТОРОННЕМ УВЕЛИЧЕНИИ ОКОЛОУШНЫХ ЖЕЛЕЗ

Реферат. Тонкоигольная аспирационная биопсия (ТИАБ) – часто используемый метод при диагностике объемных процессов. Определения диагностического значения ТИАБ при двусторонних, особенно диффузных увеличениях околоушной железы, выявление ошибок и их решение являются главными целями проведенной работы является главными целями проведенной работы. Из 19 больных у 15 было выявлено доброкачественный ненеопластический, у 4-х доброкачественный неопластический процесс с помощью ТИАБ. При диагностическом процессе и подборе тактики лечения двустороннего увеличения околоушных желез ТИАБ является доступным, недорогим и достоверным методом. Во избежание диагностических ошибок при двустороннем увеличении околоушных желез (особенно при опухоли Уортина) целесообразно проводить биопсию с обеих сторон в отдельности.

Morphologia. – 2016. – Т. 10, № 1. – С. 49-53.

© Дж.С.Мусаев, А.Б.Гасанов, И.И.Каримова, 2016

✉ patolog.jamalmusaev@gmail.com

Musayev J.S., Hasanov A.B., Karimova I.I. The diagnostic value of fine needle aspiration biopsy in bilateral swellings of the parotid.

ABSTRACT. Background. Fine needle aspiration biopsy (FNAB) is a frequently used method in the diagnosis of masses and it has been employed in pre-operative diagnosis of salivary gland lesions for many years. There are many publications in the literature on diagnostic value of FNA in salivary gland masses. However, studies involving FNA results of multiple lesions of salivary glands are rare. **Objective.** The purpose of present study is to determine the diagnostic value of FNAB in the bilateral, especially in the diffuse, swellings of the parotid gland and detection of pitfalls and their consequences. **Methods.** A total of 19 cases of bilateral swelling of parotid gland were included in this study. Demographic and clinical features of patients, results of FNAB and postoperative histopathological examination in some cases were analyzed retrospectively. **Results.** Eleven (57,89%) of patients were female, 8 (42,11%) were male. The age range of patients was 33-74 and mean age was 49,05. Benign non-neoplastic disease in 15 (78,95%), and benign neoplastic disease in 4 (21,05) of 19 cases were detected with FNAB. **Conclusion.** FNAB is the accessible, inexpensive and reliable method in the diagnosis and selection of the treatment tactics of the bilateral parotid swellings. Biopsies from both sides separately are advisable to prevent diagnostic errors in the bilateral parotid swellings, especially in the cases of Warthin tumour.

Key words: salivary glands, bilateral involvement, fine needle aspiration biopsy.

Citation:

Musayev JS, Hasanov AB, Karimova II. [The diagnostic value of fine needle aspiration biopsy in bilateral swellings of the parotid]. Morphologia. 2016;10(1):49-53. Russian.

Введение

Тонкоигольная аспирационная биопсия (ТИАБ) часто используемый метод при диагностике объемных процессов. Особенно в последние 20 лет, расширяя свой спектр применения, ТИАБ нашла свое место в процессе диагностики заболеваний слюнной железы [1-3]. Высокая чувствительность и специфичность метода повышает его достоверность [2, 3]. Увеличения и/или боль в больших слюнных железах, в некоторых случаях паралич лица и пр., является показанием к применению ТИАБ [2, 3]. В некоторых центрах ТИАБ используется только в узлообразующих патологиях слюнных желез. Двустороннее увеличение слюнных желез чаще встречается в околоушных железах. Иногда вместе с увеличением околоушных желез наблюдается увеличение и подчелюстных желез. Двустороннее увеличение околоушных желез (ДУОЖ) может наблюдаться как в неопластических, так и в ненеопластических заболеваниях. Так как при ненеопластических патологиях околоушных желез отмечается диффузное – узелковое увеличение, у этих больных ТИАБ не используется в диагностике, как ранее отмечалось.

Двустороннее увеличение слюнных желез чаще встречается в околоушных железах. Иногда вместе с увеличением околоушных желез наблюдается увеличение и подчелюстных желез. Двустороннее увеличение околоушных желез (ДУОЖ) может наблюдаться как в неопластических, так и в ненеопластических заболеваниях. Так как при ненеопластических патологиях околоушных желез отмечается диффузное – узелковое увеличение, у этих больных ТИАБ не используется в диагностике, как ранее отмечалось.

Цель

Определение диагностического значения ТИАБ при двусторонних, особенно диффузных

увеличениях околоушной железы, выявление ошибок и их решение является главными целями проведенной работы.

Материал и методы

Ретроспективно проанализировано 19 больных с двухсторонними увеличениями околоушных желез, которым проводились ТИАБ на кафедре патологической анатомии Азербайджанского Медицинского Университета, с 01.2009 по 12.2012. Во всех случаях ТИАБ использовалась после радиологических методов диагностики. Во всех случаях ТИАБ выполнялась в отделении патологической анатомии; достаточность материала определялась экспресс методом. Подготовлено минимум 3, максимум 12 мазков конвенциональным методом для каждого случая и клеточные блоки для 11 случаев. Мазки окрашивались по методу Папаниколау, Май Грюнвальд-Гимза и гематоксилином-эозином. Из клеточных блоков подготовленные срезы толщиной 3-5 нм окрашивались гематоксилином и эозином. При цитопатологическом исследовании мазки оценивались по следующим категориям: недостаточный материал, доброкачественный неопластический (ДНН), доброкачественный неопластический (ДН), подозрение на злокачественность, злокачественный. Результаты ТИАБ сравнивались с гистопатологическими результатами и клиническими данными.

Результаты исследования

У обследованных 19 больных возрастной интервал был 33-74 (средний возраст 49,05). Из них 11 (57,89%) женщин, 8 (42,11%) мужчин. В цитопатологическом исследовании не выявлено недостаточных, с подозрением на злокачественность и злокачественных материалов. У 15 больных было выявлено ДНН, у 4-х ДН процесс. Ис-

следованные клеточные блоки не изменили данные результатов.

В 15 случаях с ДНН определены следующие специфические диагнозы: 8 хронических неспецифических, 4 гранулематозных, 2 гнойных и 1 хронический склерозирующий сиалоаденит. Из 4 ДН случаев в трех было определено двухсторонняя опухоль Уортина, в 1-м односторонняя плеоморфная аденома и внутрижелезистый реактивный лимфатический узел в противоположной стороне. Эти результаты сравнивались с результатами 6-и постоперационных и 4-х диагностических биопсий.

Из оперированных 6-и больных у 2-х была произведена двухсторонняя, у 4-х односторонняя паротидэктомия. В одном случае выявлена плеоморфная аденома (односторонняя паротидэктомия), в других 5-и опухоль Уортина (3 односторонних, 2 двухсторонних паротидэктомий). В 2-х случаях с диагнозом опухоли Уортина цитопатологически выявлено ДНН, гнойное воспаление. В ретроспективной оценке обнаружено, что у этих двух больных ТИАБ применялась только на наиболее увеличенной железе. У больных, клинически оцененных как синдром Шегрена, была взята биопсия губ с диагностической целью. В тканевых образцах в малых слюнных железах определена лимфатическая инфильтрация соответствующая Шегрену. 6 из 9-и случаев без гистологической корреляции были отслежены в течении 2-25 месяцев (в среднем 7,6). Было отмечено клиническое улучшение у 1-го больного с диагнозом Шегрена, у 2-х – с саркоидозом, у 2-х – с синдромом Микулича, и у 1-го – со склерозирующим сиалоаденитом при соответствующем лечении.

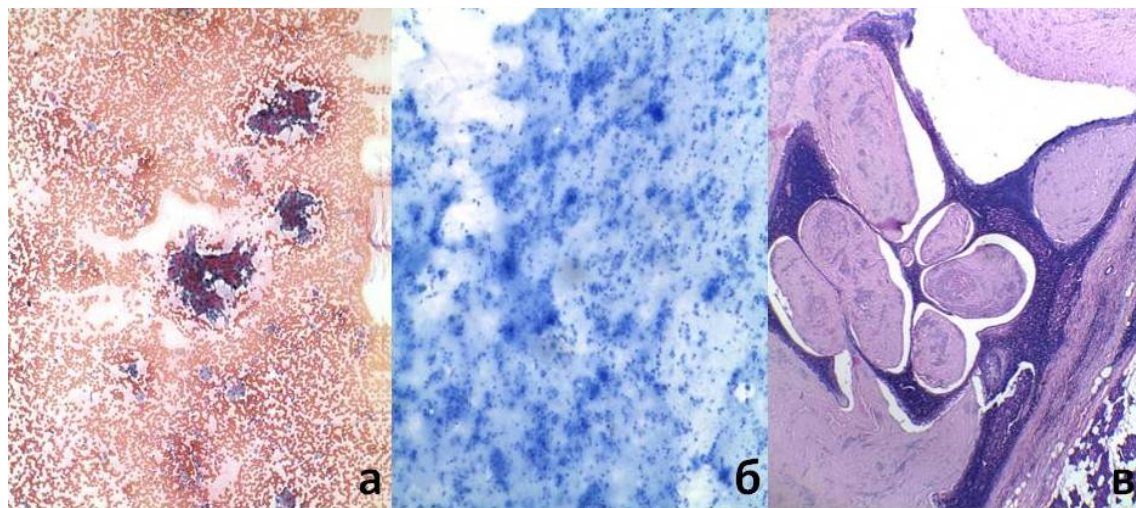


Рис. 1. Цито- и гистопатологическая картина опухоли Уортина.
а – онкоцитарные клетки с обильной цитоплазмой и многочисленные лимфоциты, характеризующие опухоль Уортина в цитопатологическом исследовании. Окраска Папаниколау. $\times 100$.
б – многочисленные лимфоциты, нейтрофилы и макрофаги, характерные для воспаления: приводящие к заблуждению в цитопатологическом исследовании. Окраска Май Грюнвальд-Гимза. $\times 100$.
в – гистопатологическая картина опухоли Уортина. Окраска гематоксилином и эозином. $\times 40$.

Обсуждение результатов

Самое объемное исследование ДУОЖ были проведены *Chen* и др. В этом исследовании двусторонние болезни околоушных желез делятся на 6 категорий: сиаладенозы, инфекционные поражения, опухоли, аутоиммунные болезни, ятрогенные болезни и прочие [4]. Из этих болезней более распространенной причиной ДУОЖ является ненеопластические болезни. И в нашем исследовании случаев ненеопластических патологий было намного больше, и они составляли 68,42 % всех случаев.

Некоторые аутоиммунные и системные заболевания являются типичными причинами ДУОЖ. Синдром Шегрена, болезнь Микулича, саркоидоз, которые обнаруживались и в нашем исследовании, из этого числа. В синдроме Шегрена и в болезни Микулича вместе со слюнными железами повреждаются также слезные железы. Так как диагностика этих болезней сложная и многоэтапная, цито-гистопатологическая диагностика составляет лишь часть процесса и имеет значение только вместе с другими показателями. В таких болезнях радиологические методы показывают диффузные – узелковые увеличения околоушных желез и, таким образом, ТИАБ обычно не используется в диагностике. Хотя при гистопатологическом исследовании обнаружение лимфоцитарной инфильтрации в малых слюнных железах является важным диагностическим критерием в синдроме Шегрена, тем не менее, цитопатологические методы не актуальны при диагностическом процессе [5]. Однако характер воспалительного процесса может быть важным координатором в диагностике. В этой связи ТИАБ может удачно использоваться в целях дифференцирования гранулематозных, неспецифических хронических и острых воспалений [6].

ДУОЖ может быть даже первым клиническим признаком в саркоидозе. Обнаружения сходных признаков в лимфатических узлах и легких в радиологических исследованиях может создать ложное подозрение на злокачественную опухоль и быть причиной ненужного оперативного вмешательства [7]. Присутствие гранулематозного воспаления, астероидных телец и/или телец Шаумана в мазках иногда помогает определить специфичный диагноз саркоидоза [8]. Только в одном из наших случаев с использованием ТИАБ был определен специфичный диагноз саркоидоза с подтверждением клинических данных.

Гораздо реже при системных васкулитах возможно развитие ДУОЖ. В литературе описаны случаи ДУОЖ при гранулематозе Вегенера и синдроме Чарга-Страуса [9, 10]. Одной из редких и интересных причин ДУОЖ является невротическая булимия. При этой болезни ДУОЖ даже может быть начальным признаком [11].

У взрослых хронические воспаления боль-

ших слюнных желез обычно сопровождаются сиалолитиазом. Воспаления данного типа чаще встречаются в подчелюстных железах и бывают односторонними. Двусторонние хронические воспаления больших слюнных желез встречаются редко [12]. Основной причиной ДУОЖ у детей однозначно является эпидемический паротит. У лиц с иммунной недостаточностью возможны двусторонние острые воспаления и абсцессы [13]. Только в одном из случаев обнаружено редкое заболевание – двусторонний склерозирующий сиалоаденит околоушных желез.

Известно, что некоторые ятрогенные факторы могут явиться причиной ДУОЖ. В литературе описаны несколько случаев ДУОЖ в следствии применения препарата клозапин [14]. К подобному эффекту могут привести применение препарата каптоприл, полоскание с хлоргексидином и гексетидином [15, 16]. При всех подобных процессах определение истинных причин увеличения конечно же невозможно с помощью ТИАБ. В лучшем случае с помощью ТИАБ можно определить неспецифические хронические воспаления, которые имеют значение только при подтверждении клиническими данными.

Двусторонние опухоли околоушных желез в большинстве доброкачественные. Среди них чаще встречается опухоль Уортина. В одном исследовании отмечается воздействие курения на вероятность возникновения двусторонних опухолей Уортина [17]. Очень редко встречаются двусторонние опухоли, как плеоморфная аденома, себацеозная лимфаденома, онкоцитомы [4, 18, 19]. В отличие от неопластических процессов, возможно определить и дифференцировать неопластические процессы с помощью ТИАБ. При опухоли Уортина многочисленность лимфоцитов и кистозных областей могут создать картину воспаления с ТИАБ, и процесс может расцениваться как ненеопластический. В нашем исследовании также два случая опухоли Уортина ошибочно диагностировались как воспалительный процесс.

По данным наших результатов видно, что у больных не наблюдались двусторонние злокачественные опухоли, и не было случая, ошибочно диагностированного как злокачественный процесс с помощью ТИАБ. В литературе очень редкие случаи двусторонних злокачественных образований околоушных желез. Можно привести пример ацинарно-клеточной карциномы, MALT-лимфомы и даже двусторонние метастазы карциноидной опухоли в околоушные железы [4, 20]. Помимо того, что из-за редкости двусторонней локализации эти опухоли не учитываются при дифференциальной диагностике, они также при цитопатологическом исследовании могут имитировать доброкачественные процессы. Наличие лимфоцитов в строме ацинарно-клеточной карциномы и сходность групп опухолевых кле-

ток с нормальными ацинарными структурами при цитопатологическом исследовании могут привести к ошибочному диагнозу воспаления. Также из-за диффузного характера радиологической картины и обнаружения зрелых лимфоцитов при цитопатологическом исследовании, MALT-лимфома ошибочно диагностируется как воспалительный процесс. С этой точки зрения при цитопатологическом исследовании в случаях картины воспаления при ДУОЖ должны исключаться вышеуказанные злокачественные опухоли.

Заключение

При диагностическом процессе и подборе тактики лечения двухстороннего увеличения

околоушных желез ТИАБ является доступным, недорогим и достоверным методом. Во избежание диагностических ошибок, особенно при опухоли Уортина, учитывая вторичные изменения при двухстороннем увеличении околоушных желез, целесообразно проводить биопсию с обеих сторон в отдельности. Не выявлено какое-либо диагностическое преимущество клеточных блоков по сравнению с конвенциональными мазками при двухстороннем увеличении околоушных желез.

Перспективы дальнейших исследований заключаются в морфологическом анализе диагностического значения тонкоигольной аспирационной биопсии.

Литературные источники References

1. Tryggvason G, Gailey MP, Hulstein SL, Karnell LH, Hoffman HT, Funk GF, Jensen CS, Van Daele DJ. Accuracy of fine-needle aspiration and imaging in the preoperative workup of salivary gland mass lesions treated surgically. *Laryngoscope*. 2013 Jan;123(1):158-63. doi: 10.1002/lary.23613.
2. DeMay R, editor. Salivary gland. In: *The Art & Science of Cytopathology*. 2nd ed., Vol. 2, Chicago, IL: ASCP Press; 2012:793-4.
3. Simsek G, Akin I, Koybasioglu F, Mutlu M, Onal B, Gunsoy B. [Diagnostic value of fine needle aspiration cytology in salivary gland masses]. *Kulak Burun Bogaz Ihtis Derg*. 2009 Mar-Apr;19(2):71-6. Turkish.
4. Chen S, Paul BC, Myssiorek D. An algorithm approach to diagnosing bilateral parotid enlargement. *Otolaryngol Head Neck Surg*. 2013 May;148(5):732-9. doi: 10.1177/0194599813476669.
5. Madero-Visbal R, Milas Z. The role of parotidectomy in Sjögren's syndrome. *Oral Maxillofac Surg Clin North Am*. 2014 Feb;26(1):83-90. doi: 10.1016/j.coms.2013.09.007.
6. Musayev JS. [The role of fine needle aspiration biopsy in the determining of salivary gland involvement in systemic diseases]. *Azerbaijan Medical Journal*. 2012;2:96-9. Azerbaijanian.
7. Ucuncu H, Kurt S, Demirci E, Eren S, Altas E. Bilateral parotid swelling with blindness. *J Craniofac Surg*. 2013 Nov;24(6):2174-6. doi: 10.1097/SCS.0b013e3182a2d865.
8. Musayev J, Rahimov C, Hasanov A, Farzaliyev I. Bilateral parotid sarcoidosis recognised by fine needle aspiration cytology. *The West London Medical Journal*. 2013;5(1):15-20.
9. Saha AK, Rachapalli S, Steer S, Gordon P. Bilateral parotid gland involvement in Wegener granulomatosis. *Ann Rheum Dis*. 2009 Jul;68(7):1233-4. doi: 10.1136/ard.2008.094862.
10. Bonnet R, Bertin H, Delemazure AS, Clairand R, Mercier J, Corre P. [Parotid involvement in Churg-Strauss syndrome]. *Rev Stomatol Chir Maxillofac Chir Orale*. 2014 Jun;115(3):188-91. doi: 10.1016/j.revsto.2014.03.006. French.
11. Park MJ, Mandel L. Diagnosing bulimia nervosa with parotid swelling: case report. *N Y State Dent J*. 2006 Nov;72(6):36-9.
12. Harbison JM, Liess BD, Templer JW, Zitsch RP 3rd, Wieberg JA. Chronic parotitis: a challenging disease entity. *Ear Nose Throat J*. 2011 Mar;90(3):E13-6.
13. Tsai YT, Yeh CJ, Chen YA, Chen YW, Huang SF. Bilateral parotid abscesses as the initial presentation of strongyloidiasis in the immunocompetent host. *Head Neck*. 2012 Jul;34(7):1051-4. doi: 10.1002/hed.21724.
14. Immadisetty V, Agrawal P. A successful treatment strategy for clozapine-induced parotid swelling: a clinical case and systematic review. *Ther Adv Psychopharmacol*. 2012 Dec;2(6):235-9. doi: 10.1177/2045125312455187.
15. Gislon Da Silvia RM. Captopril-induced bilateral parotid and submandibular sialadenitis. *Eur J Clin Pharmacol*. 2004 Aug;60(6):449-53.
16. Van der Weijden GA, Ten Heggeler JM, Slot DE, Rosema NA, Van der Velden U. Parotid gland swelling following mouthrinse use. *Int J Dent Hyg*. 2010 Nov;8(4):276-9. doi: 10.1111/j.1601-5037.2009.00419.x.
17. Peter Klussmann J, Wittekindt C, Florian Preuss S, Al Attab A, Schroeder U, Guntinas-Lichius O. High risk for bilateral Warthin tumor in heavy smokers: review of 185 cases. *Acta Otolaryngol*. 2006 Dec;126(11):1213-7.
18. Huang JT, Li W, Chen XQ, Shi R.H, Zhao YF. Synchronous bilateral pleomorphic adenomas of the parotid gland. *J Invest Clin Dent*. 2012 Aug;3(3):225-7. doi: 10.1111/j.2041-1626.2012.00123.x.
19. Uzunkulaoglu H, Yazici H, Can IH, Dogan

S, Uzunkulaoglu T. Bilateral oncocytoma in the parotid gland. J Craniofac Surg. 2012 May;23(3):e246-7. doi: 10.1097/SCS.0b013e31824dfccd.
20. Jia YL, Bishwo SP, Nie X, Chen LL. Syn-

chronous bilateral multifocal acinic cell carcinoma of parotid gland: case report and review of the literature. J Oral Maxillofac Surg. 2012 Oct;70(10):e574-80. doi: 10.1016/j.joms.2012.06.006.

Мусаєв Дж.С., Гасанов А.Б., Карімова І.І. Діагностичне значення тонкоголкової аспіраційної біопсії при двосторонньому збільшенні привушних залоз.

Реферат. Тонкоголкова аспіраційна біопсія (ТГАБ) часто використовується метод при діагностиці об'ємних процесів. Визначення діагностичного значення ТГАБ при двосторонніх, особливо дифузних збільшеннях привушної залози є головною метою проведеної роботи. З 19 хворих у 15 було виявлено доброякісний ненеопластичний, у 4-х доброякісний неопластичний процес за допомогою ТГАБ. При діагностичному процесі та підборі тактики лікування двостороннього збільшення привушних залоз ТГАБ є доступним, недорогим і достовірним методом. Щоб уникнути діагностичних помилок при двосторонньому збільшенні привушних залоз (особливо при пухлини Уортіна) доцільно проводити біопсію з обох сторін окремо.

Ключові слова: слинні залози, двосторонні ураження, тонкоголкова аспіраційна біопсія.