

**І.С.Шпонька
Т.В.Шинкаренко
О.В.Пославська**

ДЗ «Дніпропетровська
медична академія МОЗ
України»

Ключові слова: пухлина
головного мозку, індекс
проліферації, імуногісто-
хімія, Ki-67, діагностика.

Надійшла: 19.02.2016

Прийнята: 15.03.2016

УДК 616.831-006-036:612.017

ХАРАКТЕРИСТИКА ТА АНАЛІЗ КІ-67- ІМУНОРЕАКТИВНОСТІ В АСТРОЦИТО- МАХ ГОЛОВНОГО МОЗКУ

Дослідження виконано в рамках науково-дослідної роботи «Патоморфологічна діагностика та прогноз перебігу новоутворень різних локалізацій з урахуванням маркерів біологічних властивостей» (номер державної реєстрації 0112U006965).

Реферат. Метою даної роботи було визначення діагностичної значущості рівня експресії маркеру проліферації Ki-67 в клітинах астроцитом. При розподілі випадків (n=45) за ступенем злоякісності було відмічено подібний та відносно низький рівень експресії у гліомах, що відносяться до I та II рівнів злоякісності за ВООЗ, значимо нижчий ніж у групах III та IV рівнів. Була виявлена значна варіабельність результатів, отриманих при дослідженні одного матеріалу різними методиками.

Morphologia. – 2016. – Т. 10, № 1. – С. 96-101.

© І.С.Шпонька, Т.В.Шинкаренко, О.В.Пославська, 2016

✉ Timash3061990@gmail.com

Shpon'ka I.S., Shynkarenko T.V., Poslavska O.V. Characterization and analysis of Ki-67-immunoreactivity in brain astrocytoma.

ABSTRACT. Background. A significant problem of brain tumors diagnostics is the subjective histological criteria. A promising area of research is estimation of mitotic activity level, but counting mitotic figures can not be accurate in slides stained by hematoxylin and eosin and therefore immunohistochemical detection of expression Ki-67 is widely used. Despite considerable experience in using proliferative index, determined by using Ki-67-immunoreactivity, the technique requires further research for standardization and optimization. **Objective.** To determine the diagnostic value of the Ki-67 expression in astrocytomas. **Methods.** The study included 45 astrocytomas, which were received by biopsy or operation. Immunohistochemical determining of Ki-67-labeling was used for calculating of proliferation index. Statistical analysis was performed by nonparametric tests. **Results.** It was observed similar and relatively low levels of Ki-67 expression in astrocytoma Grade I and II (WHO), significantly lower than in groups III and IV levels. It was revealed significant differences between the results obtained by different researchers. **Conclusion.** The level of Ki-67 expression correlates with Grade of astrocytomas ($p < 0,05$). Great overlaps of Ki-67 expression (between I and II, III and IV level) does not allow its use in the differentiation of Grades. Despite the strong statistically significant relationship ($p < 0,05$) between the results obtained by different researchers, a significant difference between them requires consideration when comparing with other data.

Key words: glial tumor, proliferative index, immunohistochemistry, Ki-67, diagnostic.

Citation:

Shpon'ka IS, Shynkarenko TV, Poslavska OV. [Characterization and analysis of Ki-67-immunoreactivity in brain astrocytoma]. *Morphologia*. 2016;10(1):96-101. Ukrainian.

Вступ

Диференційна діагностика астроцитарних пухлин головного мозку базується на сукупності клініко-морфологічних критеріїв: локалізації, віку хворих, клінічних симптомів, даних візуалізуючих та морфологічних методів дослідження. Окрім напрямку диференціювання пухлини, необхідно визначити ступінь злоякісності (Grade) пухлини за ВООЗ [1, 2]. Grade I надають пухлинам з достатньо чіткими межами, що спостерігаються, наприклад, у пілоцитарних астроцитомах. Grade II – пухлина без чітких меж, III – додатково з мітозами та анаплазією, IV – додатково з полями некрозу/проліферацією судин [1]. Однак, підрахунок мітозів не вирішує питання диференціації навіть Grade II та III, тому що кіль-

кість мітотичних фігур відносно незначна. Тому загальноприйнято досліджувати рівень експресії Ki-67, що має досить великі розбіжності серед астроцитарних пухлин від 0,5% у пілоцитарних та дифузних астроцитомах (Grade I та II за ВООЗ) до 80% у гліобlastомах (Grade IV за ВООЗ) [3]. Відомо, що Ki-67 є також незалежним прогностичним фактором тривалості життя після встановлення діагнозу [4, 5], тому точне кількісне визначення рівня цього маркеру є однією з важливих задач імуногістохімічного дослідження астроцитом.

Альтернативні маркери проліферації - ядерний антиген проліферуючих клітин (PCNA), pHH3, survivin, mitosin, cyclin демонструють подібні діагностичні та прогностичні результати у

порівняно невеликих вибірках досліджуваних іншими авторами гліальних пухлин, але мають незначне використання у рутинній патоморфологічній практиці [6-10].

Розмаїття методик визначення індексу проліферації (ІП), похідного від рівня експресії Ki-67, ускладнює співставлення отриманих результатів. Визначення частки зафарбованих клітин у відсотках, найбільш вживаний у рутинній діагностичній практиці метод, поступається за точністю (відтворюваністю) визначенню вказаного відсотка, як частки зафарбованих пухлинних клітин, враховуючи тисячу пухлинних клітин, чи декількох полях зору. Створення напівавтоматизованих та автоматизованих методик розпочало нову еру досліджень ІП [11-13].

Матеріали та методи

Матеріали. Досліджено 45 зразків гліальних пухлин, які було отримано шляхом біопсії або оперативного втручання переважно у нейрохірургічному відділенні ДОКБМ та підлягали імуногістохімічному дослідженню в морфологічному відділі лікувально-діагностичного центру ТОВ «Аптеки медичної академії» (м. Дніпропетровськ) протягом 2006-2015 років. Гістологічний діагноз був встановлений, спираючись на сучасні гістологічні та імуногістохімічні критерії [1]. Для визначення індексу проліферації аналізом цифрових фотографій відібрано 33/45 (73,3%), що відповідали критеріям дослідження. Клініко-нозологічна характеристика відібраних зразків наведена у табл. 1.

Таблиця 1

Розподіл астроцитом за клінічними показниками та нозологіями (n, %)

Критерії	Кількість всіх випадків, (n)	%	Кількість випадків, відібраних для аналізу цифрових фотографій (n)	%
Стать				
чоловіча	22	48,9%	17	51,5%
жіноча	23	51,1%	16	48,5%
Вік				
<50	28	62,2%	23	69,7%
>50	17	37,8%	10	30,3%
Гемісфера				
ліва	8	17,8%	7	21,2%
права	16	35,6%	13	39,4%
невідомо	25	55,6%	13	39,4%
Локалізація				
лобна	9	20,0%	7	21,2%
скронева	7	15,6%	6	18,2%
тім'яна	2	4,4%	2	6,1%
потилична	1	2,2%	0	0
2 долі	7	15,6%	6	18,2%
стовбур	1	2,2%	0	0
невідомо	25	55,6%	12	36,4%
Гістологічний діагноз				
пілоцитарна астроцитом (Grade I*)	4	8,9%	0	
дифузна астроцитом (Grade II)	6	13,3%	5	15,2%
анапластична астроцитом (Grade III)	10	22,2%	8	24,2%
глоблостома (Grade IV)	25	55,6%	20	60,6%
Всього	45	100%	33	100%

Примітка: *тут і далі за ВООЗ [1].

Імуногістохімічний метод. Імуногістохімічне дослідження проводилось згідно протоколів компанії TermoScientific (TS), (США): для визначення експресії Ki-67 (клон sp6, р. 1:150 (TS,США)) у зрізах завтовшки 4 мкм використовували систему візуалізації Lab Vision Quanto (TS, США) з виявленням білкового ланцюга за допомогою DAB Quanto Chromogen (TS, США).
Морфометричний метод. Дослідження

включало підрахунок кількості позитивно та негативно забарвлених ядер клітин пухлини, включаючи ядра нейронів, макрофагів та клітин ендотелію, у зонах найбільшої щільності інтрануклеарної реакції трьома незалежними досвідченими патоморфологами. ІП дорівнював відсотку імунореактивних ядер гліомоцитів.

Для аналізу цифрових фотографій „гарячих” зон та точного підрахунку ядер були отримані

зображення за допомогою камери ZEISS Axiosam 105 color на мікроскопі Axio Scope.A1 на збільшенні об'єктиву $\times 10$. Кожний зразок був ілюстрований 1-4 зображеннями з найбільшою щільністю проліферуючих пухлинних клітин. Для точного підрахунку клітин використовувався ImageJ 1.49v з його plug-іном PointPicker. ІІ дорівнював відсотку імунореактивних ядер гліомоцитів. Серед отриманих у зображеннях результатів обирався найбільший.

Статистичний аналіз був проведений за допомогою онлайн-сервісу <http://medstatistic.ru/>. Статистичну значущість відмінності результатів у групах досліджуваних пухлин було перевірено за допомогою теста Фішера, з метою визначення сили зв'язку між показниками використовувався коефіцієнт кореляції Спірмана. Значення $p < 0,05$ було прийнято статистично значущим.

Результати та їх обговорення

Нормальна тканина головного мозку, в якості негативного контролю, не показала Ki-67 - імунореактивності. Внутрішнім позитивним контролем слугують ядра ендотеліоцитів, для яких властива значна проліферативна активність. В деяких випадках анапластичних астроцитом і гліобластом зустрічалися ділянки з крововиливами, накопиченням гемосидерину, при цьому сидерофаги за кольором дуже схожі на ядра, забарвлені DAB, що ускладнює підрахунок і може

вносити незначну похибку. В гліомах було відмічено різні варіанти розподілу імунореактивних клітин: 1) дифузний тип - однорідний розподіл Ki-67 позитивних по всій пухлинній тканині і 2) з „гарячими” точками, причому такий варіант частіше зустрічалась у пухлинах високого рівня злоякісності. (рис. 1)

Співвідношення чоловіків і жінок серед хворих астроцитомами дорівнював 1:1,04, середній вік склав 40,6 (діапазон 9-72) років. Високі значення ІІ були властиві пухлинам більш старших хворих: серед хворих молодших 50 років він виявився меншим 10 у 48,4% випадках (15/28), тоді як у групі пацієнтів старших 50 років такий рівень був тільки у 1 пацієнта з 17 (6%). Між віком та індексом проліферації існує прямий помірний статистично значущий зв'язок (коефіцієнт кореляції Спірмана $\rho = 0,414$, критичне значення при $n = 45$ 0,294, $p < 0,05$).

Гістологічний діагноз пілоцитарної, дифузної, анапластичної астроцитом та гліобластом становив 9%, 13%, 22%, 56% відповідно. Відмінності індексу проліферації пілоцитарних і дифузних астроцитом виявилися статистично незначущими ($p_{I,II} > 0,05$), у той же час гліоми ІІІ і ІV рівня злоякісності характеризував більший індекс проліферації ($p_{I,II,III} < 0,05$, $p_{I,II,IV} < 0,05$). (табл. 2, рис. 1)

Таблиця 2

Аналіз ІІ за клініко-морфологічними ознаками (n, %, p)

	Стать		Вік		Grade за BOO3			
	ч	ж	<50	>50	I	II	III	IV
ІІ<10 (n=14)	9 40,9%	5 21,7%	13 46,4%	1 5,9%	4 100%	6 100%	4 40%	0
ІІ>10 (n=31)	13 59,1%	18 78,3%	15 53,6%	16 94,1%	0	0	6 60%	25 100%
Всього (n=45)	22 100%	23 100%	28 100%	17 100%	4 100%	6 100%	10 100%	25 100%
ρ	$\rho = 0,324$		$\rho = 0,031$		$\rho_{I,II} = 0,271$ $\rho_{I,II,III} = 0,026$ $\rho_{I,II,IV} = 0,019$			

Примітка: відмінність статистично значуща при $p < 0,05$.

При аналізі розподілу пухлин за віком пацієнта (табл. 3), відмічено, крім зазначеного зв'язку з ІІ, статистично значущий прямий зв'язок з рівнями злоякісності пухлини ($p < 0,05$). Закономірності, наведені вище були підтвержені при аналізі результатів. Існує прямий сильний зв'язок між значеннями отриманими за допомогою традиційного метода та аналізі цифрових зображень (коефіцієнт кореляції Спірмана 0,795, критичне значення при $n = 33$ 0,345, залежність статистично значуща, $p < 0,05$). Середня різниця між відповідними показниками становила 7,96% (Grade II 1,19, Grade III 6,47, Grade IV 9,98).

Таблиця 3

Аналіз розподілу пухлин за віком (n, %, p)

	Grade за BOO3			
	I	II	III	IV
<50	4 100%	5 83,3%	8 80%	11 44%
>50	0	1 16,7%	2 20%	14 56%
Всього (n=45)	4 100%	6 100%	10 100%	25 100%
ρ	$\rho = 0,038$			

Примітка: відмінність значуща при $p < 0,05$.

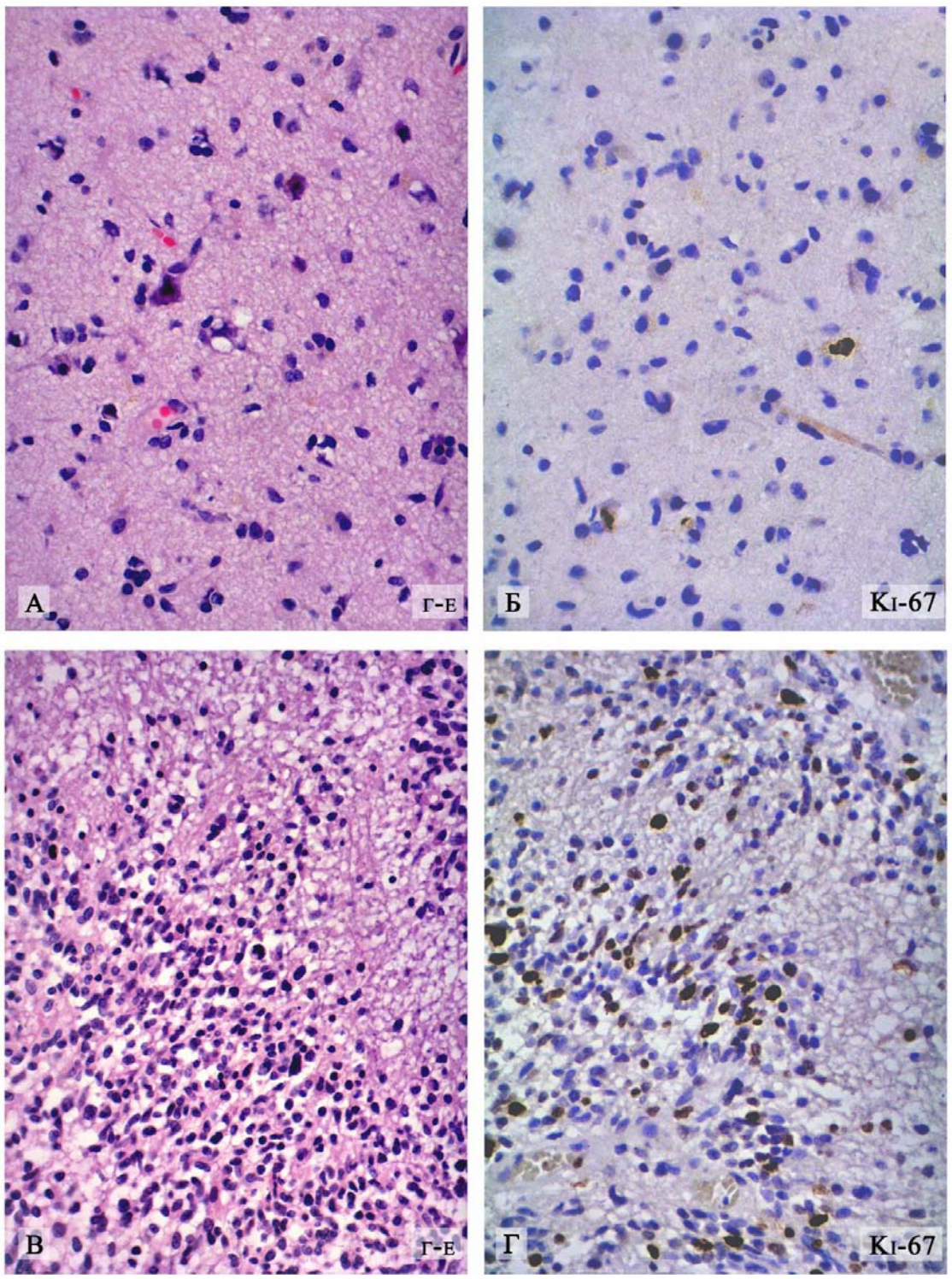


Рис. 1. Порівняння морфології (Г-Е) та рівня експресії маркера Ki-67 в дифузній астроцитомі (А-Б) та гліобластомі (В-Г).

Середнє відношення різниці до ІІІ, визначеного при аналізі цифрових зображень, дорівнює 62,3%. Розподіл значень ІІІ, отриманих обома методами, подано на рис. 2.

Співвідношення чоловіків і жінок у нашому дослідженні відповідає епідеміологічним даним

про гендерну рівність у захворюваності на астроцитомі. Менший середній вік хворих можна пояснити малою кількістю випадків та наявністю переважно матеріалу, отриманого при оперативних втручаннях, які більш притаманні молодим пацієнтам [14].

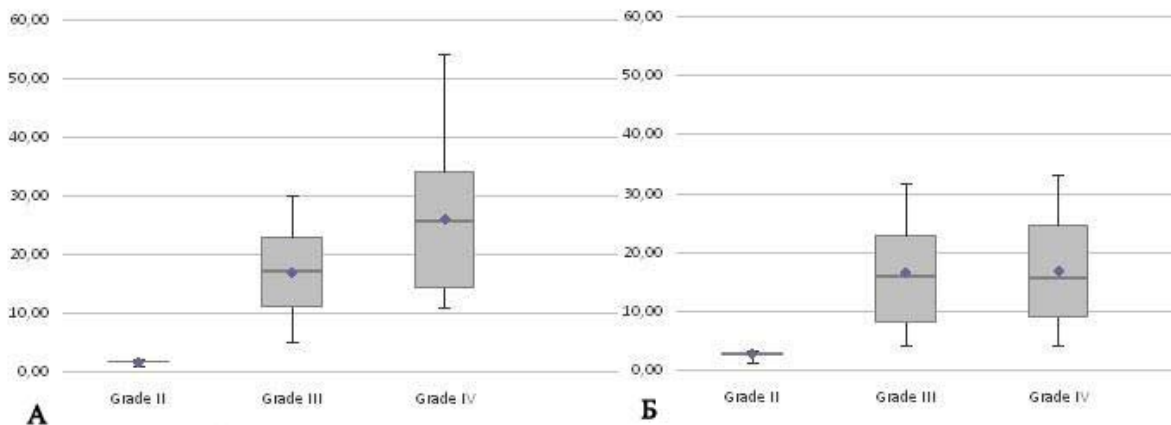


Рис. 2. Співставлення значень ІП, визначених традиційним методом (А) та при аналізі цифрових зображень (Б), в залежності від рівня злоякісності пухлини за ВООЗ.

Менший відсоток гліобластом пояснюється особливостями вибірки. Пряма помірна кореляція між віком та індексом проліферації пов'язана з більшою захворюваністю у людей похилого віку на гліобластому та анапластичну астроцитому, яким притаманні вищі показники експресії Ki-67. Наші дані відповідають літературним [1;4;7-9;15-17].

Результати отримані при аналізі цифрових зображень дуже подібні до результатів отриманих традиційним методом, що підтверджується прямим сильним зв'язком. Однак, відзначаються досить суттєві відмінності значень ІП, що потрібно враховувати при аналізі отриманих при діагностиці результатів.

Висновки

1. ІП корелює з рівнем злоякісності астроцитом головного мозку ($p < 0,05$). Індекс проліферації у пухлинах I і II рівня злоякісності нижче, аніж у пухлинах III і IV рівнів.

2. Великий перехрест значень ІП (між I і II; III і IV рівнем) $p > 0,05$ не дозволяє використовувати його в диференціюванні пухлин цих рівнів злоякісності. Таким чином, ІП потрібно використовувати у комплексі з іншими морфологічними ознаками.

3. Не дивлячись на сильний статистично значущий зв'язок ($p < 0,05$) між результатами, отриманими різними методами, значна різниця між ними вимагає врахування при співставленні з іншими даними.

Перспективи подальших розробок

З метою удосконалення діагностики гліальних пухлин головного мозку необхідні подальші дослідження, присвячені вивченню різноманітних клініко-морфологічних, у тому числі ІГХ-характеристик, та їх взаємозв'язку, визначенню можливостей їх використання у щоденній лікарській практиці.

Літературні джерела References

1. Louis DN, Ohgaki H, Wiestler OD, Cavenee WK, editors. World Health Organization Classification of Tumours of the Central Nervous System. 4th ed. Lyon: IARC; 2007. 312 p. ISBN 9283224302.

2. Raizer J, Parsa A, editors. Current understanding and treatment of gliomas. Springer International Publishing; 2015. ISBN 3319120484.

3. Skjulsvik AJ, Mørk JN, Torp MO, Torp SH. Ki-67/MIB-1 immunostaining in a cohort of human gliomas. International journal of clinical and experimental pathology. 2014;7(12):8905.

4. Chen WJ, He DS, Tang RX, Ren FH, Chen G. Ki-67 is a valuable prognostic factor in gliomas: evidence from a systematic review and meta-analysis. Asian Pac J Cancer Prev. 2015;16(2):411-20. doi: <http://dx.doi.org/10.7314/APJCP>.

2015.16.2.411.

5. Abd El Atti RM, Abou Gabal HH, Osman WM, Saad AS. Insights into the prognostic value of DJ-1 and MIB-1 in astrocytic tumors. Diagn Pathol. 2013 Jul 31;8:126. doi: 10.1186/1746-1596-8-126.

6. Varughese RK, Lind-Landström T, Habbershad AH, Salvesen Ø, Haug CS, Sundstrøm S, Torp SH. Mitosin and pHH3 predict poorer survival in astrocytomas WHO grades II and III. J Clin Pathol. 2016 Jan;69(1):26-34. doi: 10.1136/jclinpath-2015-202983. Epub 2015 Jul 17.

7. Rashed HE, Abdelbary EH, Ismail EI, Bary TH. Prognostic implications of GRP78, survivin, and Ki67 immunostaining in astrocytomas. Egyptian Journal of Pathology. 2013 Dec 1;33(2):220-9. doi: 10.1097/01.XEJ.0000436661.91397.3a

8. Lv Q, Zhang J, Yi Y, Huang Y, Wang Y, Wang Y, Zhang W. Proliferating cell nuclear antigen has an association with prognosis and risks factors of cancer patients: a systematic review. *Mol Neurobiol.* 2015 Nov 12. doi: 10.1007/s12035-015-9525-3.
9. Qu DW, Xu HS, Han XJ, Wang YL, Ouyang CJ. Expression of cyclinD1 and Ki-67 proteins in gliomas and its clinical significance. *Eur Rev Med Pharmacol Sci.* 2014;18(4):516-9.
10. Suren D, Isiksacan Ozen O. CDC25B, Ki-67, and p53 expressions in reactive gliosis and astrocytomas. *J BUON.* 2013 Oct-Dec;18(4):1006-11.
11. Alomari YM, Abdullah SN, Zin RR, Omar K. Iterative randomized irregular circular algorithm for proliferation rate estimation in brain tumor Ki-67 histology images. *Expert Systems with Applications.* 2016 Apr 15;48:111-29. doi:10.1016/j.eswa.2015.11.012.
12. Surowka AD, Adamek D, Radwanska E, Lankosz M, Szczerbowska-Boruchowska M. A methodological approach to the characterization of brain gliomas, by means of semi-automatic morphometric analysis. *Image Analysis & Stereology.* 2014 Jan 1;33(3):201-18. doi: 10.5566/ias.1039.
13. Markiewicz T, Kozłowski W, Osowski S. Computer systems for cell counting in histopathologic. *Tumors of the Central Nervous System, Volume 13: Types of Tumors, Diagnosis, Ultrasonography, Surgery, Brain Metastasis, and General CNS Diseases.* 2013 Dec 16;13:107. doi: 10.1007/978-94-007-7602-9_12.
14. Ostrom QT, Gittleman H, Fulop J, Liu M, Blanda R, Kromer C, Wolinsky Y, Kruchko C, Barnholtz-Sloan JS. CBTRUS statistical report: primary brain and central nervous system tumors diagnosed in the United States in 2008-2012. *Neuro Oncol.* 2015 Oct;17 Suppl 4:iv1-iv62. doi: 10.1093/neuonc/nov189.
15. Jakovlevs A, Vanags A, Balodis D, Gardovskis J, Strumfa I. Heterogeneity of Ki-67 and p53 Expression in Glioblastoma. *Acta Chirurgica Latviensis.* 2014 Jan 1;14(1):11-4. doi:10.2478/chilat-2014-0102.
16. Thotakura M, Tirumalasetti N, Krishna R. Role of Ki-67 labeling index as an adjunct to the histopathological diagnosis and grading of astrocytomas. *J Cancer Res Ther.* 2014;10(3):641-5. doi: 10.4103/0973-1482.139154.
17. Fu XR, Sun ZC, Chang Y. Expression and clinical significance of P53, O6-methylguanine-dna methyltransferase and epidermal growth factor receptor in glioma. *J Biol Regul Homeost Agents.* 2015 Oct-Dec;29(4):853-8.

Шпонька И.С., Шинкаренко Т.В., Пославская О.В. Характеристика и анализ Ki-67-иммунореактивности в астроцитах головного мозга.

Реферат. Целью данной работы было определение диагностической значимости уровня экспрессии маркера пролиферации Ki-67 в опухолевых клетках астроцитом. При распределении случаев (n = 45) по степени злокачественности было отмечено подобный и относительно низкий уровень экспрессии Ki-67 в глиомах, относящихся к I и II уровням злокачественности по ВОЗ, значительно ниже, чем в группах III и IV уровней. Было обнаружено значительную вариабельность результатов, полученных при исследовании одного материала разными исследованиями.

Ключевые слова: опухоль головного мозга, пролиферативный индекс, иммуногистохимия, Ki-67, диагностика.