

В.В.Русин
М.Ю.Гончарук-Хомин

Ужгородський національний
університет

Ключові слова: рівень
періімплантатної кісткової
тканини, редукція кістки.

Надійшла: 30.04.2016

Прийнята: 22.05.2016

УДК 616.314-76-77-089.843

АЛЬТЕРНАТИВНИЙ ПІДХІД ДО РЕЄСТРАЦІЇ ЗМІН РІВНЯ ПЕРІІМПЛАНТАТНОЇ КІСТКОВОЇ ТКАНИНИ У ВІДДАЛЕНИЙ РЕАБІЛІТАЦІЙНИЙ ПЕРІОД

Реферат. Зміни кісткової тканини резидуального гребня у періімплантатній ділянці, що носять адаптаційний характер та відбуваються в результаті реалізації процесів кісткового ремоделювання, потребують чіткої об'єктивізації та категоризації з метою розробки методологічного підходу до оцінки успішності процедури дентальної імплантації, як окремого ятрогенного втручання, та подальшого протезування, як комплексу заходів у розрізі повної стоматологічної реабілітації пацієнта. Запропонований альтернативний метод реєстрації редукції періімплантатної кісткової тканини враховує недоліки планіметричних рентгенологічних методів дослідження та передбачає можливість реєстрації динамічних змін циркулярного та об'ємного характеру.

Morphologia. – 2016. – Т. 10, № 2. – С. 77-84.

© В.В.Русин, М.Ю.Гончарук-Хомин, 2016

✉ vitaliy.rusyn@gmail.com

Rusyn V., Goncharuk-Khomyn M. Alternative approach for the registration of peri-implant bone level changes at the remote rehabilitation period.

ABSTRACT. Background. Adaptive changes of residual peri-implant bone level occurring as the result of bone remodeling processes require clear objectification and categorization for the development of new methodological approach for evaluation the quality of dental implantation. **Objective.** To propose an alternative approach for the registration of peri-implant bone level changes with the use of specific geometric data analysis on the cone-beam computed tomography results; to evaluate the perspectives and possible disadvantages of proposed approach in terms of sensitivity and accuracy indicators due to features of tomographic verification methods as diagnostic tools in modern implant practice. **Methods.** DICOM-files of dental patients who have undergone the procedure of dental implantation were used as objects of approbation study. OnDemand3D™ (Cybermed Inc.) software was used for the conversion of existing DICOM-files to the triangulation file formats (STL-files). Open source software MeshLab 1.3.3. was used to simplify the phase of geometric graphic analysis of the STL-files. The adapted geometric analysis protocol was used for the registration of peri-implant bone level at different time periods. The interpretation of the data obtained during the processing of STL-files was done with the calibration of dimensional scalar values regarding the actual size parameters of dental implant. Processing and analysis of numerical data was conducted using the Microsoft Excel 2016 (Microsoft Office 2016, Microsoft). **Results.** The proposed alternative method for detecting the level of peri-implant bone reduction takes into account the shortcomings of analogical radiological research methods, and provides the possibility for registration dynamic changes that are volume or circular by nature. In addition, the specificity of adapted geometrical analysis based on the evaluation of primary and recurrent tomographic results with the preservation of deflection options, spatial coordinates and number of tangential rays. Such approach helps accurately verify the marginal bone resorption in a particular area of interest, or display a mean value of bone reduction by mathematical calculations, minimizing the factor of subjective interpretation and impact of errors inherent to planar imaging reformats. The proposed approach is appropriate for using at 1 year of longer remote period, when the level bone resorption is close to 1 mm. **Conclusion.** Objectivisation of numerical parameters for bone level changes around the titanium endo-osseus elements can help not only to predict the progression of bone resorption in future, but also to develop specific criteria for assessing the quality of implant intervention based on specific terms of quantitative bone reduction in a remote time period.

Key words: peri-implant bone level, bone reduction.

Citation:

Rusyn V, Goncharuk-Khomyn M. [Alternative approach for the registration of peri-implant bone level changes at the remote rehabilitation period]. *Morphologia*. 2016;10(2):77-84. Ukrainian.

Вступ

Класична теорія перебудови кістки запропонована Wolff Y. передбачає реалізацію механізму механотрансдукції, в ході якого відбувається адаптація оточуючої кісткової тканини до зовні-

шніх навантажень, що діють на конкретному її участку [1; 2]. Даний закон можна трактувати як специфічний варіант залежності «форма-функція», в якій зміни внутрішньої геометрії кісткової тканини залежать від величини та век-

тора дії окремих силових складових [3]. Втрату кісткової тканини навколо дентальних імплантів в період навантаження можна трактувати також з чисто механічної точки зору: враховуючи, що щільність титанової інфраконструкції значно вища за щільність кісткової тканини, при дії сили на гвинтовий елемент найбільша напруга буде сконцентрована в області першого контакту титанової поверхні з кістковою тканиною, тобто саме у найбільш корональній періімплантатній ділянці [4-6]. Процес сауцеризації при неадекватному розподілу діючих сил та впливу суміжних бактеріальних, гормональних чи ятрогенних факторів може набувати прогресуючого характеру з подальшою дезінтеграцією інтраосального елемента. Намагаючись пояснити природу змін кісткової тканини на основі причинно-наслідкових зв'язків, на основі теорії Вольфа, Frost H. та колегам (2004) вдалось сформулювати так звану парадигму скелетної фізіології відповідно до принципу механостату, згідно якої приріст або ж, навпаки, редукція кісткової тканини відбувається під впливом так званої контролюючої системи, яка складається із діючого стимулу, механізмів чутливості та реакції кістки, а також ефекторної ланки – складових, які врегульовують адаптаційні можливості таким чином, щоби досягнути гомеостазу [7; 8]. Положення даної теорії, що з часом вдосконалювалась та допомогла розвинути ряд суміжних наукових поглядів на проблему кісткового ремоделювання (роль кісткових мультиклітинних юнітів, значення та функції остеоцитів у процесі перебудови, циклічні процеси адаптації з врахуванням дії немеханічних агентів) [9; 10], не дозволяє повністю спрогнозувати усі майбутні зміни у періімплантатній ділянці, однак найбільш обґрунтовано та інтегративно поєднує у собі взаємовплив біологічних та механічних компонентів системи. Роль же механічних стимулів у біомеханічному ланцюгу протезична конструкція-імплантат-кістка згідно даних Li W. та Chen J. (2015) актуально розглядати спочатку сегментарно: окремо на щічно-лінгвальній складовій дії плеча сили, та на мезіо-дистальній, комбінуючи при цьому аналіз отриманих даних через адаптовані математичні рівняння, які дозволяють симпліфікувати полімодель перебудови кісткової тканини [11; 12]. Подібний підхід також дозволяє фрагментувати зону інтересу дослідження на декілька субобластей, і таким чином більш деталізовано проаналізувати зміни кісткової тканини у кожній з них, маючи змогу при цьому обрахувати середньоквадратичні показники шляхом адаптованих математичних алгоритмів та варіантів їх інтерпретації. Визначення чисельних показників індексу залежності деформації від напруги на моделі кісткової тканини також було розглянуто у роботі Li J., Li H. та Shi L. (2007), які відштовхуючись від модифікованої моделі кістки за Weinans H.

[13] запропонували математичний підхід до предикції змін не тільки геометричних параметрів кісткової тканини під впливом дії векторних сил та деформацій, а й показників її якості на основі результатів денситометрії та розподілу напруг відповідно до даних отриманих в ході аналізу прототипів побудованих по методу скінчених елементів [14]. Окремим аспектом залишається прогноз втрати кісткової тканини в фронтальній ділянці щелеп, де рівень редукції та об'ємних втрат носить не тільки функціональне, але й естетичне значення. Згідно даних Huynh G. та колег (2010) середнє значення товщини вестибулярної пластинки альвеоли відразу після видалення передніх зубів у майже 87% випадків не перевищує 1 мм [15], відтак прогноз втрати такої в залежності від вибору відповідних ендосальних конструкцій є доволі критичним та потребує врахування усіх можливих наслідків як у безпосередній, так і у віддаленій період. Останні тенденції досліджень ІТІ відносно використання імплантів вузького діаметру у фронтальній ділянці свідчать, що дані конструкції знижують можливий рівень біологічних ускладнень, однак в ході реалізації протоколу протезування з опорою на такі інтраосальні титанові елементи збільшується ризик виникнення технічних побічних ефектів. Хоча рівень успішності таких конструкцій коливається в межах 88,7-94,6% у десятирічній перспективі [16], усе одно він залишається нижчим відносно тих усереднених показників, які підтверджують успішність імплантації з використанням титанових елементів звичайного діаметру.

Враховуючи вищеописану актуальність досліджень присвячених верифікації причинно-наслідкових зв'язків між елементами біомеханічної системи протез-імплантат-кістка, можна підсумувати, що зміни рівня кісткової тканини резидуального гребня у періімплантатній ділянці, які носять адаптаційний характер, та відбуваються в результаті реалізації процесів кісткового ремоделювання, потребують чіткої об'єктивізації та категоризації з метою розробки методологічного підходу до оцінки успішності процедури дентальної імплантації, як окремого ятрогенного втручання, та подальшого протезування, як комплексу заходів у розрізі повної стоматологічної реабілітації пацієнтів.

Мета

Мета – запропонувати альтернативний підхід реєстрації змін рівня періімплантатної кісткової тканини у віддаленій період з використанням можливостей геометричного аналізу даних конусно-променевої комп'ютерної томографії та їх файлового конвертування; визначити перспективи та недоліки імплементації запропонованого підходу у розрізі показників чутливості та точності томографічних методів верифікації як сучасних діагностичних інструментів в імплантологі-

чній практиці.

Матеріали та методи

В якості об'єктів апробаційного дослідження були використані DICOM-файли стоматологічних пацієнтів, що пройшли процедуру дентальної імплантації, з послідовним проведенням анонімізації занесених в інформаційну базу їхніх персональних даних за допомогою програмного забезпечення OnDemand3D™ (Cybermed Inc.). За допомогою цього ж пакету програмного забезпечення проводили конвертацію існуючих DICOM-файлів у триангуляційний формат файлів STL. Даний формат даних є більш оптимізованим для процедури графічного аналізу та забезпечує отримання файлів поверхонь, різницю рівня яких відносно апікальної частини імплантата нами було запропоновано використовувати при реалізації альтернативного підходу реєстрації змін рівня кісткової поверхні. Задля спрощення етапу геометричного аналізу періімплантатної області графічну обробку отриманих STL-файлів проводили у спеціалізованому програмному забезпеченні з відкритим програмним кодом MeshLab 1.3.3 [17]. Дана програма забезпечує можливості для фрагментації повного зображення з метою отримання лиш конкретної області дослідження. Після етапу фрагментації проводиться етап геометричного аналізу. В області імплантата будуються геометрична модель: визначається вісь титанової інфраконструкції (AB), у якій точка A відповідає найбільш апікальній частині гвинта; від точки A проводиться побудова дотичних променів Ac, Ad, Ae, Af, та низки множини інших, кількість яких визначається потребами дослідження, до їх контакту із найбільш маргінальним рівнем кісткової тканини у періімплантатній області (рис. 1). Особливість геометричної моделі полягає в тому, щоби зареєструвати прос-

торові координати кожного з променів у місці його контакту з маргінальним краєм кісткової тканини та величину кута відхилення кожного з променів відносно центральної осі ендосальної конструкції. Для оптимізації процесу реєстрації змін рівня резидуального гребня можна проводити побудову усіх дотичних по конусу відносно осі імплантата від його апікальної точки A до контакту з маргінальною частиною крестальної кістки, зберігаючи при цьому сталу величину кута нахилу променів. При виконанні контрольного дослідження усі параметри геометричної моделі, що були використані на первинному знімку (величина кута нахилу, просторові координати та кількість променів) повинні бути ідентично відтворені на повторній триангуляційній моделі, забезпечуючи таким чином об'єктивну реєстрацію змін періімплантатної кісткової тканини у віддалений реабілітаційний період. Апробація можливостей імплементації методу проводилась на 46 парах DICOM-файлів пацієнтів з інтервалом знімків у межах 1-7 років після імплантації. Усі проаналізовані знімки, включаючи повторні, були відібрані із уже існуючих у базі даних приватної стоматологічної клініки «ДМ» (м. Ужгород), відтак потреби у націленому виконанні повторного рентгенологічного дослідження пацієнтів суто з метою апробації запропонованого методологічного підходу не було. Інтерпретація даних отриманих в ході обробки STL-файлів проводилась з попередньою калібруванням скалярних розмірних величин відносно дійсних параметрів розміру дентального імплантата. Обробка та аналіз отриманих чисельних даних та аналіз похибок, отриманих в ході конвертації різних форматів файлів проводився з використанням програмного забезпечення Microsoft Excel 2016 (Microsoft Office 2016, Microsoft).

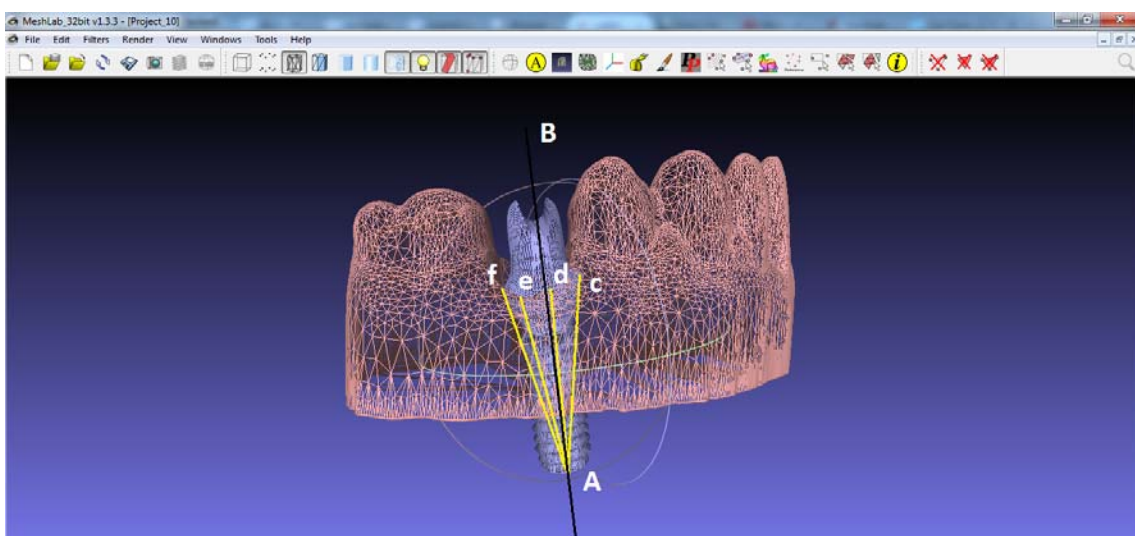


Рис. 1. Схематичне зображення реалізації альтернативного методу реєстрації змін періімплантатної кісткової тканини у віддалений період.

Результати та їх обговорення

Згідно консенсусного рішення International Congress of Oral Implantologists (2007) сформована шкала Implant Quality Scale у кожній із своїх категорій передбачає врахування показника рентгенологічної зміни кісткової тканини, що при успішній імплантації не повинен перевищувати 2 мм відносно вихідного рівня до оперативного втручання, при задовільній – 2-4 мм, при компромісній – більше 4 мм (менше половини довжини тіла імплантату), при невдалій – більше половини довжини тіла імплантата [18]. При цьому показник редукції кісткової тканини повинен оцінюватись не виокремлено, а у сукупності суміжних критеріїв, оскільки тільки комплексна оцінка яких може забезпечити адекватну інтерпретацію результату. Крім того, у тексті консенсусного рішення було звернуто увагу на те, що прищільна рентгенографія, хоч і залишається найпоширенішим методом реєстрації змін періімплантатної кісткової тканини, проте забезпечує верифікацію такої лиш з мезіальної та дистальної сторін, відтак не дозволяє оцінити об'єктивну втрату кістки виходячи з циркулярної природи даного процесу. Також оцінка редукції висоти резидуального гребня з кроком реєстрації у 0,1 мм є надто операторно-чутливою, а відтак недостатньо об'єктивною, враховуючи існуючі підходи аналізу прищільних рентгенограм. Саме тому, з метою уникнення можливих помилок при інтерпретації результатів вимірювань рішенням консенсусної конференції було запропоновано визначати втрату маргінальної кістки з кроком у 1,0 мм, таким чином забезпечуючи зниження рівня середньостатистичної похибки при виконанні обрахунків.

Питанням же дослідження змін маргінального рівня кісткової тканини навколо дентальних імплантатів за різних супутніх умов займалися ряд вітчизняних та зарубіжних вчених, окремі наукові групи та асоціації, консенсусні рішення яких стали основою для розробки так званих профільних рекомендацій щодо конкретних аспектів дентальної імплантації. Так, Crespi R. та Carrare P. (2009) [19] досліджували різницю змін рівня кісткової тканини навколо імплантатів із функцією переключення платформи та без такої за умов реалізації протоколу миттєвого навантаження. При кумулятивному рівні виживання інфраконструкцій у обох групах дослідження в 100%, середня редукція кісткової тканини навколо імплантатів із змінною платформою була в межах $0,78 \pm 0,49$ мм, в той час як навколо конструкцій із звичайним внутрішнім шестигранником – $0,73 \pm 0,52$ мм, статистичної ж різниці між двома групами порівняння зареєструвати не вдалось. При цьому верифікацію змін кісткової тканини проводили шляхом порівняння її рівня на рентгенограмі, зробленою паралельною технікою

зйомки відразу після імплантації, із знімками зробленими при контрольних візитах аналогічним чином. Редукцію визначали від рівня платформи імплантата до найближчої точки контакту його поверхні із кістковою тканиною. Jemt T. та колеги (2013) [20], вивчаючи зміну маргінального рівня кісткової тканини у пацієнтів, що попередньо були охарактеризовані, як такі у яких спостерігалась прогресуюча її резорбція, проводили аналіз прищільних рентгенологічних знімків у 9-річній ретроспективі, використовуючи для цього збільшуючі лінзи відкалібровані за шкалою поділки в 0,1 мм. Відлік вертикального параметру проводився з мезіальної та дистальної сторін імплантатів від місця з'єднання абатмента з внутрішньокістковим опорним елементом до найбільш маргінальної точки безпосереднього контакту з оточуючою кісткою, при цьому при повторній перевірці даних за найбільш правильний показник брався той, що характеризувався найбільшою чисельною величиною. Рівень категоризації результатів дослідження за втратою рівня кісткової тканини відбувався за кроком у 0,5 мм, що було аргументовано можливостями прецизійності отриманих рентгенологічних знімків. Francetti L. та Romeo D. (2012) [21] проводили визначення показників редукції кісткової тканини задля порівняння ефективності та можливостей нахиленого розміщення імплантатів виходячи із індивідуальних клінічних умов та протетичного планування. В ході аналізу динаміки та порівняння аналогічних показників між імплантатами, встановленими під певним кутом, та тими, що були зазеньковані згідно класичного протоколу, не вдалось виявити жодної статистичної різниці, хоча деякі з попередніх досліджень вказували на підвищений рівень стресу в періімплантатній області за умов нахилу інтраосальних елементів. Визначення параметрів втрати кісткової тканини знову ж таки проводилось технікою паралельної зйомки та подальшого аналізу отриманих знімків за допомогою UTHSCSA Image Tool, при цьому параметри дослідження графічного об'єкта попередньо калібрувались у відповідності до дійсних розмірів титанового ендосального елемента. Clementini M. та Rossetti P. у колегіальному системному огляді літератури (2014) [22], присвяченого впливу системних факторів ризику на ступінь втрати кісткової тканини відмітили, що в більшості проаналізованих ними досліджень та клінічних випадків, вихідні та динамічні показники рівня періімплантатного резидуального гребня були визначені за допомогою прищільних дентальних знімків, виконаних переважно технікою довгофокусної паралельної зйомки, або ж на основі цифрових ортопантограм у випадках тотального протезування з опорою на дентальні імплантати.

Проблема розробки оптимального методу

реєстрації зміни періімплантатної кісткової тканини з врахуванням її кількісних та якісних параметрів також була висвітлена у відносно новій роботі Baumer D. та Zuhf O. (2013) [23], які запропонували оригінальний шлях вирішення проблеми. У ході їхнього дослідження проводилась оцінка об'ємних змін кісткової тканини після імплантації при реалізації підходу збереження вестибулярного щита (socket-shield technique) – глибої частини кореня, ретенція якої забезпечує цілісність пучкового шару кістки (bundle bone), а відтак – і стабільність профілю м'яких тканин у фронтальній естетичній зоні. Згідно оригінального методу, з області імплантації отримували відбиток поліефірним матеріалом відразу після встановлення титанової інфраконструкції, потім після зняття формувача ясен та через 2 тижні після фіксації ортопедичної реставрації. Із отриманих відбитків відливали моделі, які сканували за допомогою оптичного сканера, і на отриманих триангуляційних прототипах проводили суперімпозицію рівнів кісткової тканини з вестибулярного боку. Об'ємну редукцію визначали за формулою, помноживши один із геометричних параметрів кістки на площу частини зображення, яке не співпадало після суперімпозиції. Таким чином, вченими було запропоновано один з перших обґрунтованих підходів, який виключав необхідність використання прицільних дентальних рентгенограм з метою динамічної реєстрації змін. В свою чергу, Bittar-Cortez J.A. та Passeri L.A. (2014) [24] звернули увагу на те, що хоч прицільні рентгенологічні знімки є достатніми для оцінки динаміки змін кісткової тканини у періімплантатній області, проте реєстрації мінімальних показників приросту або ж навпаки редукції резидуального гребня, або їх верифікації через короткі проміжки часу потребує вдосконалення існуючих технік опрацювання цифрових даних з метою підвищення рівня достовірності кінцевих результатів. Schropp L. (2002) [25] провівши системний огляд методів планування та контролю імплантологічного лікування дійшов висновку, що в ході досліджень які проводились у декаді 1990-2000 рр. найменшу похибку дійсних розмірів імплантату чи параметрів анатомічних об'єктів забезпечувала саме комп'ютерна томографія, хоча в залежності від виду томограми (гіпоциклоїдна, лінійна, спіральна) показники також відрізнялись, однак на оцінку останніх міг повпливати і сам тип виконуваних досліджень (in vivo чи in vitro), котрі ретроспективно були проаналізовані автором.

Актуальні наукові дослідження щодо діагностичного потенціалу та об'єктивності методів рентгенологічної діагностики мають дискусійний характер, та повинні бути розглянуті з точки зору встановлення параметрів специфічності та чутливості кожного із досліджуваних методів. Ritter L. та колеги (2014) [4] підтвердили, що

однією з найбільших переваг комп'ютерної томографії являється візуалізації вестибулярної та лінгвальної кісткових пластинок, які у відповідності до механізму побудови планіметричних зображень, не можна адекватно проаналізувати ні на прицільних рентгенограмах, ні на ортопантомограмах. При порівнянні даних цифрової прицільної рентгенографії, комп'ютерної томографії та гістологічних досліджень, результати отримані при гістоморфометрії та КПКТ були найбільш корелятивними, хоча автори відмітили, що точність реєстрації змін дистальної та мезіальної періімплантатної ділянки при цифровій рентгенографії та томографічному дослідженні майже не відрізняються [26]. Згідно даних огляду Yerpes J. (2015) [27], величина достатнього розміру кісткового дефекту для його об'єктивної реєстрації за допомогою конусно-променевої комп'ютерної томографії коливається в межах 0,5-1,5 мм, а у разі кісткових дефектів з вестибулярної чи язичної сторін окремі дослідження взагалі вказують на аналогічну ефективність їх детекції томографічним чи планіметричними методами. Останнє, очевидно, обґрунтовано впливом артефактів на якість отриманої мультипланарної реконструкції в ході комп'ютерно-томографічного сканування. Fienitz T. та колеги (2012) [28] виявили, що реєстрація кісткових дефектів після процедури твердотканинної аугментації з використанням комп'ютерної томографії можлива лиш при глибині останніх у 0,5 мм, в той же час Vega C. (2012) [6] підтвердив можливість точної реєстрації зміни рівня вестибулярної частини періімплантатної кісткової тканини через 1 рік після встановлення імплантата навіть при відсутності будь-яких видимих патологічних змін. Dave M. (2013) [29] у ході власних досліджень виявив дещо точніші закономірності: у випадках якщо параметр змін періімплантатної ділянки не перевищував 0,35 мм прицільна довгофокусна рентгенографія забезпечила кращу чутливість реєстрації, ніж КПКТ, однак при геометричних параметрах дефекту хоча би у 0,675 мм – діагностичні можливості обох методів практично не відрізнялись. Однак, лише останні дослідження Kühl S. та Zürcher S. (2015) [30] враховували показники чутливості та специфічності кожного із досліджуваних методів. На основі лабораторного експерименту з використанням біологічного трупного матеріалу було доведено, що внутрішньоротова рентгенографія демонструє найвищі показники чутливості методу як для дефектів розміром в 1 мм, так і для дефектів розміром в 3 мм. Аналогічно найвищою у порівнянні з іншими була і специфічність даної техніки реєстрації, однак чи достатній є даний метод для аргументованої верифікації змін циркулярної та об'ємної природи у віддалений період в ході виконаного дослідження доведено не було.

Запропонований альтернативний підхід до реєстрації показників редукції періімплантатної кісткової тканини враховує недоліки планіметричних рентгенологічних методів дослідження та передбачає можливості реєстрації динамічних змін циркулярного та об'ємного характеру, на що було звернено увагу і більш ранніх роботах іноземних дослідників [31]. Крім того, специфіка побудови геометричних моделей на основі аналізу первинних та повторних результатів томографічного дослідження із збереження параметрів кута відхилення, просторових координат та кількості дотичних променів дозволяє точно верифікувати показники резорбції маргінальної кістки у конкретній зоні інтересу, або ж дізнатись її середньоарифметичне значення шляхом математичних обрахунків, мінімізуючи фактор суб'єктивної інтерпретації та вплив похибок візуалізації властивий для площинних реформатів. Використання триангуляційних моделей також частково вирішує проблему позиціонування реперної точки: на мультисекційних зрізах важко побудувати аналогічну геометричну модель враховуючи їх трьохвіконну подачу у більшості в'юверів, у той час як об'ємний реформат забезпечує константність точки відліку (найбільш апікальної точки імплантата) та координат осі імплантата, відносно яких відбувається побудова геометричної моделі за сталими параметрами, адаптованими до конкретних потреб кожного окремого дослідження. Із врахування вищеописаних даних чутливості методу комп'ютерної томографії відносно верифікації змін кісткової тканини в залежності від розміру дефекту, використання запропонованого підходу є доцільним в ході однорічного або ж довшого періоду спостереження, коли рівень редукції кісткової тканини наближується до 1 мм.

Підсумок

Адекватний рівень періімплантатної кісткової тканини є не тільки одним з факторів, що визначає функціональну успішність імплантації, а й таким, який відіграє критичну роль у формуванні відповідного профілю м'яких тканин, визначаючи таким чином складову естетичного критерію ефективності імплантологічного втручання. До надмірної редукції рівня маргінальної кістки призводять функціональне перенавантаження імплантата, нерівномірний розподіл діючих напруг та стресових факторів, особливості інтерфейсу з'єднання імплантат-абатмент, особливості дизайну шийки, ятрогенна травма кісткової тканини, дія провокуючих бактеріальних

агентів, діаметр інтраосального елемента. Об'єктивізація параметрів змін кісткової тканини навколо ендосальних титанових конструкцій дозволить не тільки спрогнозувати прогресування процесу редукції в майбутньому, а й розробити специфічні критерії для оцінки якості імплантологічного втручання базуючись на конкретних чисельних показниках резорбції у віддалений реабілітаційний період. Запропонований альтернативний підхід реєстрації змін рівня кісткової тканини у періімплантатній ділянці враховує недоліки аналогічних методів, що базуються на результатах аналізу планіметричних рентгенологічних реформатів, та передбачає можливості для верифікації конкретних квантифікаційних показників резорбції у специфічних анатомічних областях завдяки сталості побудови геометричної моделі відносно реперної точки та осі імплантата.

Перспективи подальших розробок

Перспектива подальших досліджень полягає у порівнянні ефективності використання запропонованого методу та класичного алгоритму реєстрації змін кісткової тканини за допомогою прицільних рентгенограм, та шляхом симпліфікованої методики у межах можливостей простих DICOM-в'юверів. Крім того, важливим є врахування рівня похибки досліджень внаслідок ефекту підвищення твердості рентгенологічного променя через наявність металевої титанової конструкції та її впливу на пучок рентгенівського випромінювання, а також врахування рівня похибок, спричинених процесом конвертації вихідних DICOM-даних у триангуляційні моделі, що на основі використовуваного програмного забезпечення передбачає графічне згладжування країв. При визначенні абсолютних показників середньоарифметичних та середньоквадратичних відхилень, в перспективі передбачається розробка та імплементація алгоритмів нівелювання артефактів спричинених специфікою зйомки участків щелеп з наявними металевими конструкціями, та підвищення рівня прецизійності контуровання краю резидуального гребня поблизу поверхні титанового ендосального елемента. Відтак, запропонований підхід можна вважати альтернативним для реєстрації змін кісткової тканини у періімплантатній ділянці на основі даних комп'ютерно-томографічного дослідження у віддалений реабілітаційний період, та таким, що в ході подальшого вдосконалення забезпечить статистично достатній рівень достовірності отриманих результатів.

Літературні джерела References

1. Willie B, Duda GN, Weinkamer R. Bone Structural Adaptation and Wolff's Law. *Materials*

Design Inspired by Nature: Function Through Inner Architecture. 2013;1(1):17-45.

2. Oppenheimer AJ, Tong L, Buchman SR. Craniofacial Bone Grafting: Wolff's Law Revisited. *Craniofacial trauma & reconstruction*. 2008;1(1):49-61. DOI: 10.1055/s-0028-1098963
3. Ozcivici E, Luu YK, Adler B, Qin YX, Rubin J, Judex S, Rubin CT. Mechanical signals as anabolic agents in bone. *Nature Reviews Rheumatology*. 2010;6(1):50-59. DOI:10.1038/nrrheum.2009.239
4. Ritter L, Elger MC, Rothamel D, Fienitz T, Zinser M, Schwarz F, Zöller JE. Accuracy of peri-implant bone evaluation using cone beam CT, digital intra-oral radiographs and histology. *Dentomaxillofacial Radiology*. 2014;43(6):20130088. DOI: 10.1259/dmfr.20130088
5. Pearson OM, Lieberman DE. The aging of Wolff's "law": ontogeny and responses to mechanical loading in cortical bone. *American journal of physical anthropology*. 2004;125(S39):63-99. DOI: 10.1002/ajpa.20155
6. Vera C, De Kok IJ, Chen W, Reside G, Tyn-dall D, Cooper LF. Evaluation of post-implant buccal bone resorption using cone beam computed tomography: a clinical pilot study. *The International journal of oral & maxillofacial implants*. 2011;27(5):1249-1257.
7. Frost HM. A 2003 update of bone physiology and Wolff's Law for clinicians. *The Angle Orthodontist*. 2004;74(1):3-15.
8. Frost HM. From Wolff's law to the Utah paradigm: insights about bone physiology and its clinical applications. *The Anatomical Record*. 2001;262(4):398-419. DOI: 10.1002/ar.1049
9. Jee WS. Principles in bone physiology. *J Musculoskelet Neuronal Interact*. 2000;1(1):11-13.
10. Jee WS, Tian XY. The benefit of combining non-mechanical agents with mechanical loading: a perspective based on the Utah Paradigm of Skeletal Physiology. *Journal of musculoskeletal & neuronal interactions*. 2005;5(2):110-118.
11. Chen J, Ahmad R, Suenaga H, Li W, Swain M, Li Q. A comparative study on complete and implant retained denture treatments—a biomechanics perspective. *Journal of biomechanics*. 2015;48(3):512-519.
12. DOI: 10.1016/j.jbiomech.2014.11.043
13. Chen J, Rungsiyakull C, Li W, Chen Y, Swain M, Li Q. Multiscale design of surface morphological gradient for osseointegration. *Journal of the mechanical behavior of biomedical materials*. 2013;20:387-397. DOI: 10.1016/j.jmbbm.2012.08.019
14. Weinans H, Sumner DR, Igloria R, Natara-jan RN. Sensitivity of periprosthetic stress-shielding to load and the bone density–modulus relationship in subject-specific finite element models. *Journal of biomechanics*. 2003;33(7):809-817. DOI: 10.1016/S0021-9290(00)00036-1
15. Li J, Li H, Shi L, Fok AS, Ucer C, Devlin H, Silikas N. A mathematical model for simulating the bone remodeling process under mechanical stimulus. *Dental materials: official publication of the Academy of Dental Materials*. 2007;23(9):1073-1078. DOI: 10.1016/j.dental.2006.10.004
16. Huynh Ba G, Pjetursson BE, Sanz M, Cecchinato D, Ferrus J, Lindhe J, Lang NP. Analysis of the socket bone wall dimensions in the upper maxilla in relation to immediate implant placement. *Clinical oral implants research*. 2010;21(1):37-42. DOI: 10.1111/j.1600-0501.2009.01870.x
17. Romeo E, Lops D, Amorfini L, Chiapasco M, Ghisolfi M, Vogel G. Clinical and radiographic evaluation of small diameter (3.3 mm) implants followed for 1–7 years: a longitudinal study. *Clinical oral implants research*. 2006;17(2):139-148. DOI: 10.1111/j.1600-0501.2005.01191.x
18. Cignoni P, Callieri M, Corsini M, Dellepiane M, Ganovelli F, Ranzuglia G. Meshlab: an open-source mesh processing tool. In *Eurographics Italian Chapter Conference*. 2008;1(1):129-136.
19. Misch CE, Perel ML, Wang HL, Sammartino G, Galindo-Moreno P, Trisi P, Schwartz-Arad D. Implant success, survival, and failure: the International Congress of Oral Implantologists (ICOI) pisa consensus conference. *Implant dentistry*. 2008;17(1):5-15. DOI:10.1097/ID.0b013e3181676059
20. Crespi R, Cappare P, Gherlone E. Radiographic evaluation of marginal bone levels around platform-switched and non-platform-switched implants used in an immediate loading protocol. *The International journal of oral & maxillofacial implants*. 2008;24(5):920-926.
21. Jemt T, Sundén Pikner S, Gröndahl K. Changes of Marginal Bone Level in Patients with "Progressive Bone Loss" at Brånemark System® Implants: A Radiographic Follow-Up Study over an Average of 9 Years. *Clinical implant dentistry and related research*. 2015;17(4):619-628. DOI: 10.1111/cid.12166
22. Francetti L, Romeo D, Corbella S, Taschieri S, Del Fabbro M. Bone Level Changes Around Axial and Tilted Implants in Full-Arch Fixed Immediate Restorations. Interim Results of a Prospective Study. *Clinical implant dentistry and related research*. 2012;14(5):646-654. DOI: 10.1111/j.1708-8208.2010.00304.x
23. Clementini M, Rossetti PHO, Penarrocha D, Micarelli C, Bonachela WC, Canullo L. Systemic risk factors for peri-implant bone loss: a systematic review and meta-analysis. *International journal of oral and maxillofacial surgery*. 2014;43(3):323-334. DOI: 10.1016/j.ijom.2013.11.012
24. Bäumer D, Zühr O, Rebele S, Schneider D, Schupbach P, Hürzeler M. The Socket Shield Technique: First Histological, Clinical, and Volumetric Observations after Separation of the Buccal Tooth Segment—A Pilot Study. *Clinical implant dentistry and related research*. 2015;17(1):71-82. DOI: 10.1111/cid.12076

25. Bittar-Cortez JA, Passeri LA, de Almeida SM, Haiter-Neto F. Comparison of peri-implant bone level assessment in digitized conventional radiographs and digital subtraction images. *Dento maxillo facial radiology*. 2006;35(4):258-262. DOI: 10.1259/dmfr/84778143
26. Schropp L, Stavropoulos A, Gotfredsen E, Wenzel A. Comparison of panoramic and conventional cross-sectional tomography for preoperative selection of implant size. *Clinical oral implants research*. 2011;22(4): 424-429. DOI: 10.1111/j.1600-0501.2010.02006.x
27. Sirin Y, Horasan S, Yaman D, Basegmez C, Tanyel C, Aral A, & Guven K. Detection of crestal radiolucencies around dental implants: an in vitro experimental study. *Journal of Oral and Maxillofacial Surgery*. 2012;70(7):1540-1550. DOI: 10.1016/j.joms.2012.02.024
28. Yepes JF, Al-Sabbagh M. Use of cone-beam computed tomography in early detection of implant failure. *Dental Clinics of North America*. 2015;59(1):41-56. DOI: 10.1016/j.cden.2014.09.003
29. Fienitz T, Schwarz F, Ritter L, Dreiseidler T, Becker J, Rothamel D. Accuracy of cone beam computed tomography in assessing peri-implant bone defect regeneration: a histologically controlled study in dogs. *Clinical oral implants research*. 2012;23(7):882-887. DOI: 10.1111/j.1600-0501.2011.02232.x
30. Dave M, Davies J, Wilson R, Palmer R. A comparison of cone beam computed tomography and conventional periapical radiography at detecting peri-implant bone defects. *Clinical oral implants research*. 2013;24(6):671-678. DOI: 10.1111/j.1600-0501.2012.02473.x
31. Kühl S, Zürcher S, Zitzmann NU, Filippi A, Payer M, Dagassan-Berndt D. Detection of peri-implant bone defects with different radiographic techniques-a human cadaver study. *Clinical oral implants research*. 2015; Online Version of Record published before inclusion in an issue. DOI: 10.1111/clr.12619
32. Vasconcelos TV, Neves FS, Moraes LA, Freitas DQ. Vertical bone measurements from cone beam computed tomography images using different software packages. *Brazilian oral research*. 2014;29(1):1-6. DOI: 10.1590/1807-3107BOR-2015.vol29.0035

Русин В.В., Гончарук-Хомин М.Ю. Альтернативный подход к регистрации изменений уровня перимплантатной костной ткани в отдаленный реабилитационный период.

Реферат. Изменения костной ткани резидуального гребня в перимплантатном участке, имеющие адаптационный характер и происходящие в результате реализации процессов костного ремоделирования, требуют четкой объективизации и категоризации. Это необходимо для разработки методологического подхода оценки успешности процедуры дентальной имплантации, как отдельного ятрогенного вмешательства, и последующего протезирования, как комплекса мероприятий в разрезе полной стоматологической реабилитации пациента. Предложенный альтернативный метод регистрации редукции перимплантатной костной ткани учитывает недостатки планиметрических рентгенологических методов исследования и предусматривает возможности регистрации динамических изменений циркулярного и объемного характера.

Ключевые слова: уровень перимплантатной костной ткани, редукция кости.