

О.О.Адамович

Львівський національний
медичний університет
імені Данила Галицького

Ключові слова: шийний
відділ хребта, міжхребцеві
диски, висота, щільність.

Надійшла: 16.08.2016

Прийнята: 11.09.2016

УДК 611.721.1:611.711.1:616-071.3:616-055-053.7

АНАЛІЗ КІЛЬКІСНИХ ТА ЯКІСНИХ ОСОБЛИВОСТЕЙ МІЖХРЕБЦЕВИХ ДИ- СКІВ ШИЙНОГО ВІДДІЛУ ХРЕБТА У ОСІБ РІЗНОЇ СТАТІ ЮНАЦЬКОГО ВІКУ

Обраний напрямок дослідження є частиною наукової роботи «Структура органів та їх кровоносного русла в онтогенезі, під дією лазерного опромінення та фармацевтичних засобів, при порушеннях кровопостачання, реконструктивних операціях та цукровому діабеті». (номер державної реєстрації 0110U001854).

Реферат. Сьогодні актуальним є пошук діагностичних методів, які дозволили б виявити ознаки розвитку вертебральної патології на доклінічних етапах, для чого необхідне досконале вивчення структур хребетного стовпа в нормі з урахуванням вікових, статевих, конституційних та індивідуальних особливостей. Мета роботи: з'ясування особливостей морфометричних показників і щільності міжхребцевих дисків шийного відділу хребта у осіб різної статі юнацького віку. Опрацьовано комп'ютерні томограми 18 здорових дівчат та 21 юнака у віці 18-21 року. Обстеження виконані на комп'ютерному томографі четвертого покоління TSX-101A Aquilion 16. Встановлено особливості співвідношення показників висоти і щільності міжхребцевих дисків, яке є різним і характерним для осіб кожної статі, а отже, при проведенні КТ-обстеження необхідно акцентувати увагу на визначенні лінійних і якісних параметрів обстежуваних структур.

Morphologia. – 2016. – Т. 10, № 3. – С. 57-62.

© О.О.Адамович, 2016

✉ adamovych.o@gmail.com

Adamovych O. Analysis of quantitative and qualitative features of the intervertebral discs of the cervical part of the vertebral column in individuals of the juvenile age of both sexes.

ABSTRACT. Background. In recent years vertebral pathology occupy one of the leading places among the diseases that cause temporal disability. Therefore, the current problem is to search for diagnostic methods that would detect signs of pathology at the pre-clinical stages and designing criteria for early diagnosis. For this reason a deep and thorough studies of the structures of the vertebral column in normal condition considering age, sex, constitutional and individual characteristics are needed. **Objective.** The aim of our study was to clarify the characteristics of morphometric parameters and density of the intervertebral discs of the cervical part of vertebral column in people of the juvenile age of different sexes. **Methods.** In the process of work we have processed 39 CT scans of individuals of the juvenile age (18-21 years), including - 18 women and 21 men who underwent computer tomography (CT) examination or examination on pathologies not related to the state of the vertebral column, bone and cartilage tissue, or diseases that could influence on it. A survey performed on computer tomograph of the fourth generation TSX-101A Aquilion 16. During the study it was measured height and density of the intervertebral discs of the cervical vertebrae. For the measurement a standard computer program K-Pacs-Lite was used. Linear dimensions measured in millimeters (mm), density - Hounsfield units (UH). **Results.** It was determined that in the lateral projection the first intervertebral disc of the cervical vertebrae has the lowest height in the center, all the other disks have the greatest height in the center; the height on the anterior edge is higher than on the posterior in all discs of the cervical spine. In direct projection the height of the first five discs is higher in men and of the sixth - in women. The lowest height in both sexes was in the 1st intervertebral disc and the greatest - in the 4th in men and in 6th in women. Both men and women have the highest density in the 1st intervertebral disc, the lowest - in the 5th intervertebral disc. **Conclusion.** The height and density ratio of the intervertebral discs is different and specific for people of both genders, there is no clear correlation between them and therefore CT examination should focus on determination of the linear and qualitative parameters of the examined structures. Taking into account the frequency of the vertebral pathology among people of different age, it is advisable to include a standard checkups CT screening examination during the assessment of the cervical vertebrae for early detection of pathological changes and timely implementation of preventive or therapeutic measures.

Key words: cervical vertebra, intervertebral disc, height, density.

Citation:

Adamovych O. [Analysis of quantitative and qualitative features of the intervertebral discs of the cervical part of the vertebral column in individuals of juvenile age of both sexes]. *Morphologia*. 2016;10(3):57-62. Ukrainian.

Вступ

Впродовж останніх років одне з чільних місць серед захворювань, які є причиною тимчасової втрати працездатності посідають патології опорно-рухового апарату, зокрема – патології хребта [1, 2, 3]. Значний відсоток вертебологічних патологій – сколіози, остеохондроз, міжхребцеві кили тощо, виникають в результаті дії на організм різних чинників (гіподинамія, неадекватні фізичні навантаження, порушення обмінних процесів) та проявляються різного ступеня вираженості змінами в міжхребцевих дисках [1, 3, 4, 5]. Очевидно, що раннє виявлення таких змін, ще до виникнення клінічних проявів хвороби, дозволить проводити їх ранню корекцію і запобігти розвитку патологічного процесу. Тому актуальним сьогодні є пошук діагностичних методів обстеження пацієнтів, які дозволили б виявити ознаки розвитку патології на доклінічних етапах та розпрацювання критеріїв ранньої діагностики, для чого необхідне глибоке і досконале вивчення структур хребетного стовпа в нормі з урахуванням вікових, статевих, конституційних та індивідуальних особливостей [2, 6, 7, 8].

Метою нашої роботи стало з'ясування особливостей морфометричних показників і щільності міжхребцевих дисків шийного відділу хребта у осіб різної статі юнацького віку.

Матеріал та методи

В процесі виконання роботи нами було опрацьовано 39 комп'ютерних томограм осіб юнацького віку (18-21 року), в тому числі – 18 жінок та 21 чоловіка, які проходили скринінгове комп'ютерне томографічне (КТ) обстеження, або обстеження з приводу патологій, не пов'язаних зі станом хребта, кісткової та хрящової тканин, чи захворювань, що могли б на нього вплинути. Обстеження виконані на комп'ютерному томографі четвертого покоління TSX-101A Aquilion 16. В процесі дослідження вимірювали: висоту міжхребцевих дисків у бічній проекції по перед-

ньому краю, по центру та по задньому краю і у прямій проекції по центру; щільність хрящової тканини міжхребцевих дисків у прямій проекції по центру. Для проведення вимірів використовували стандартну комп'ютерну програму K-Ras-Lite (Рис. 1). Лінійні розміри визначали у міліметрах (мм), щільність – у одиницях Хаунсфілда (УН).

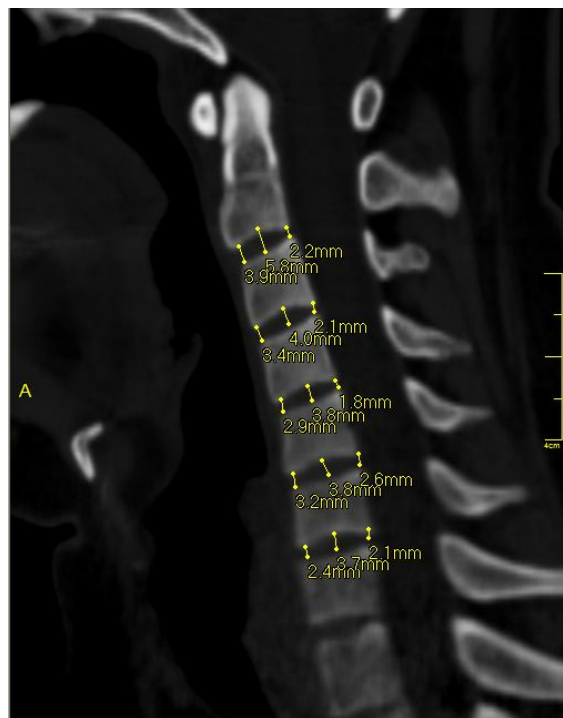


Рис. 1. Комп'ютерна томограма шийного відділу хребта, бічна проекція.

Результати та їх обговорення

При вивченні комп'ютерних томограм лінійні розміри міжхребцевих дисків визначали у прямій і бічній проекціях (табл. 1, 2).

Таблиця 1

Висота міжхребцевих дисків за даними КТ-обстеження (бічна проекція) (мм)

	I			II			III			IV			V			VI		
	Передній край	Середина	Задній край	Передній край	Середина	Задній край	Передній край	Середина	Задній край	Передній край	Середина	Задній край	Передній край	Середина	Задній край	Передній край	Середина	Задній край
Чоловіки	3,23	2,38	2,98	2,64	3,63	2,22	3,01	4,05	2,29	2,72	3,94	2,06	3,04	3,78	2,03	3,03	4,04	2,07
	± 2,73	± 0,58	± 1,14	± 0,59	± 1,03	± 0,41	± 0,47	± 1,14	± 0,55	± 0,95	± 0,51	± 0,23	± 0,85	± 1,15	± 0,36	± 1,05	± 1,09	± 0,21
Жінки	3,09	1,94	2,97	2,52	3,36	1,71	2,57	3,64	1,94	2,77	3,36	2,08	2,53	3,31	1,95	2,49	3,82	2,10
	± 1,28	± 0,69	± 1,65	± 0,53	± 1,25	± 0,31	± 0,46	± 0,66	± 0,23	± 0,61	± 0,85	± 0,34	± 0,67	± 1,25	± 0,59	± 0,63	± 1,81	± 0,65

Аналіз даних, отриманих при вивченні томограм у бічній проекції, засвідчив, що співвідношення показників висоти міжхребцевих дисків по передньому краю, по центру і по задньому краю і у юнаків, і у дівчат є подібним – у першого міжхребцевого диска найменша висота по центру, у всіх інших висота по центру найбільша. При цьому у всіх дисків висота по передньому краю була вищою, ніж по задньому (рис. 2, 3).

І у чоловіків і у жінок найбільшу висоту по центру мають третій і шостий міжхребцеві диски, по передньому і по задньому краю – перший міжхребцевий диск. Середні показники досліджуваних розмірів у осіб чоловічої статі є вищими, ніж у осіб жіночої статі за винятком переднього і заднього країв четвертого диска і заднього краю шостого диска.

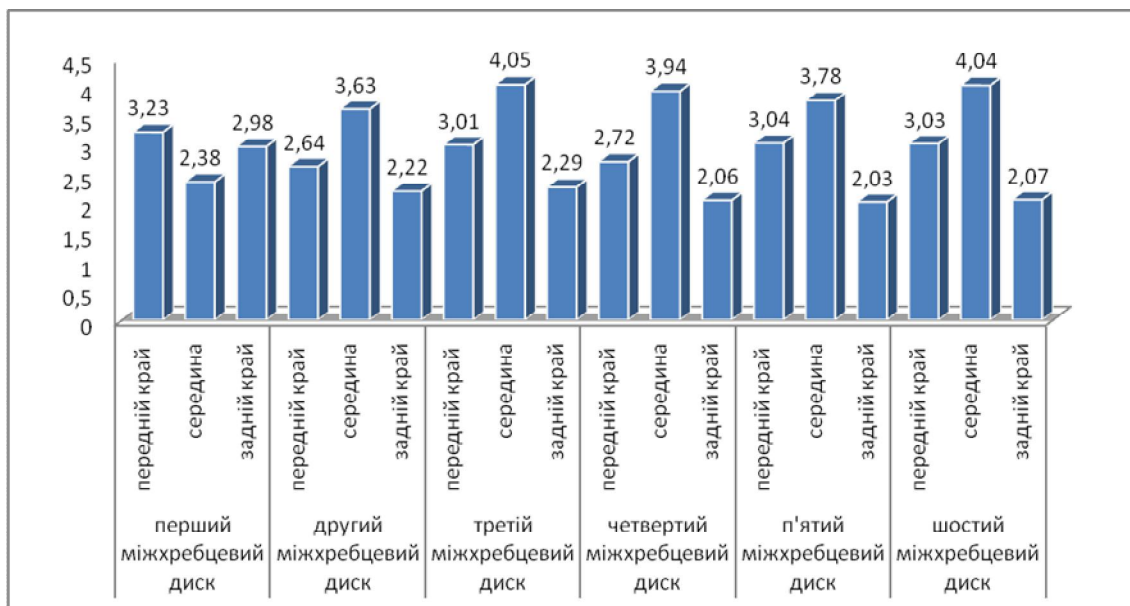


Рис. 2. Висота міжхребцевих дисків за даними КТ-обстеження (бічна проекція) у чоловіків.

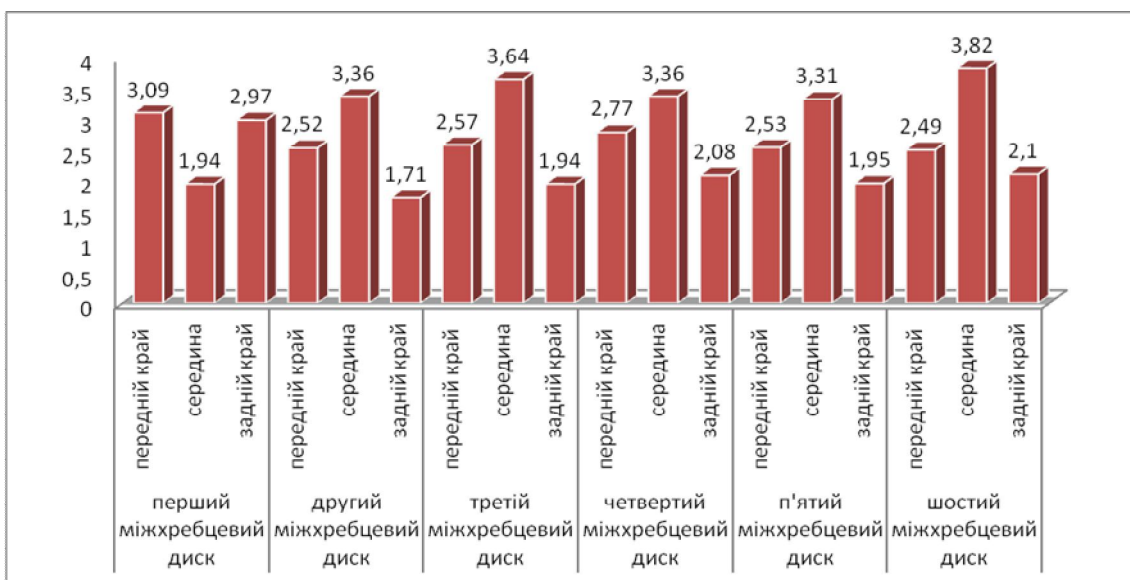


Рис. 3. Висота міжхребцевих дисків за даними КТ-обстеження (бічна проекція) у жінок.

Аналіз лінійних розмірів, визначених у прямій проекції, засвідчив, що висота перших п'яти дисків є вищою у чоловіків, а шостого – у жінок (табл. 2). Найменшу висоту у осіб обох статей

має перший міжхребцевий диск ($2,61 \pm 0,48$ мм. у чоловіків і $2,51 \pm 1,09$ мм. у жінок), а найбільшу – четвертий диск у чоловіків ($4,31 \pm 0,79$ мм.) і шостий у жінок ($4,08 \pm 1,94$ мм.).

Висота міжхребцевих дисків за даними КТ-обстеження (пряма проекція по середній лінії) (мм)

	I	II	III	IV	V	VI
Чоловіки	2,61±0,48	4,00±0,82	3,93±0,41	4,31±0,79	3,96±0,60	3,99±1,30
Жінки	2,51±1,09	3,62±0,96	3,73±0,89	3,72±0,73	3,83±1,57	4,08±1,94

Проведений аналіз щільності хрящової тканини міжхребцевих дисків засвідчив наявність співвідношення досліджуваних показників, характерного для представників як чоловічої, так і жіночої статі – і у чоловіків і у жінок найвищу

щільність має перший міжхребцевий диск (170,3±27,3 УН у чоловіків та 182,3±19,8 УН у жінок), найнижчу п'ятий міжхребцевий диск (101,1±11,6 УН у чоловіків та 110,4±12,1 УН у жінок).

Щільність хрящової тканини міжхребцевих дисків за даними КТ-обстеження (пряма проекція) (УН)

	I	II	III	IV	V	VI
Чоловіки	170,3±27,3	130,8±12,9	113,1±15,6	114,8±15,4	101,1±11,6	114,2±16,3
Жінки	182,3±19,8	136,5±17,8	110,7±10,4	117,4±14,8	110,4±12,1	114,4±11,6

Порівняння щільності міжхребцевих дисків у осіб різної статі засвідчило, що у жінок досліджуваний показник є вищим у першого, другого, четвертого і п'ятого дисків, щільність шостого

диска є практично однаковою у чоловіків і жінок, а щільність третього диска вища у чоловіків (рис. 4).

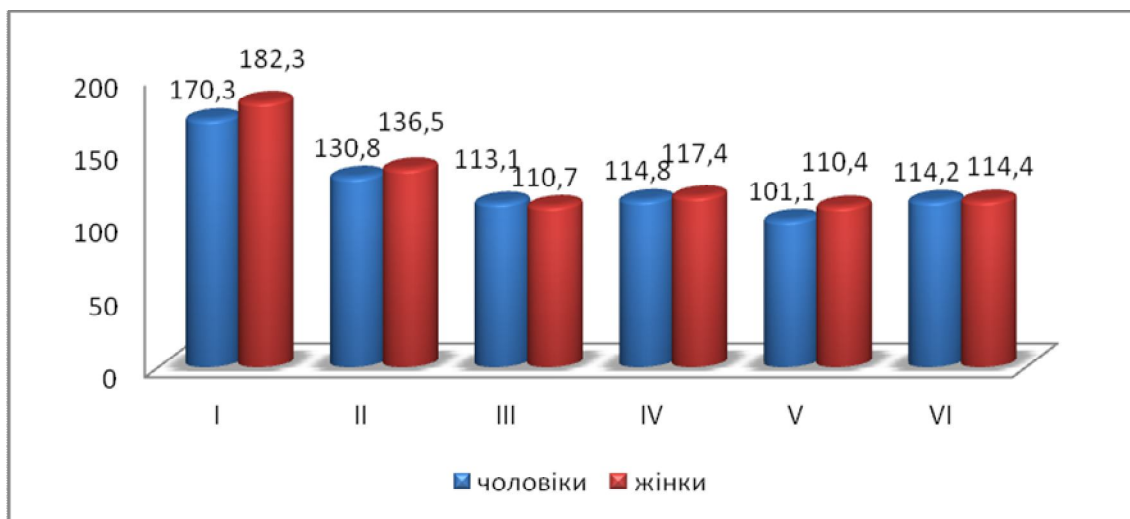

Рис. 4. Порівняння щільності хрящової тканини міжхребцевих дисків осіб різної статі за даними КТ-обстеження (пряма проекція).

На завершення ми провели порівняння співвідношення показників висоти і щільності міжхребцевих дисків чоловіків і жінок (рис.5), результати якого засвідчили, що співвідношення обох досліджуваних показників є різним і характерним для осіб кожної статі, між ними нема чіткої кореляції а отже, при проведенні КТ-обстеження необхідно акцентувати увагу на визначенні і лінійних і якісних параметрів обстежуваних структур.

Висновки

1. КТ-обстеження пацієнтів дозволяє встановити як кількісні (лінійні розміри), так і якісні (щільність) показники досліджуваних структур

шийного відділу хребта

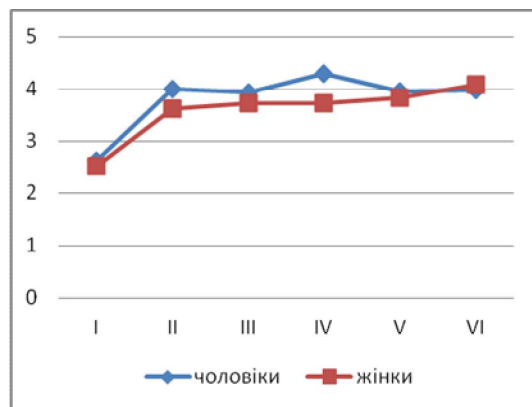
2. У бічній проекції перший міжхребцевий диск шийного відділу хребта має найменшу висоту по центру, у всіх інших дисків висота по центру найбільша; у всіх дисків шийного відділу хребта висота по передньому краю вища, ніж по задньому;

3. У прямій проекції висота перших п'яти дисків є вищою у чоловіків, а шостого – у жінок. Найменшу висоту у осіб обох статей має перший міжхребцевий диск, а найбільшу – четвертий диск у чоловіків і шостий у жінок.

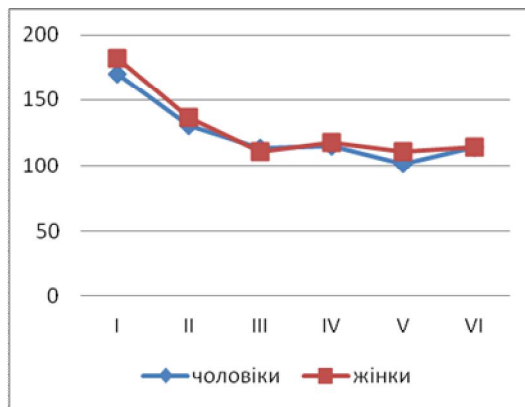
4. І у чоловіків і у жінок найвищу щільність має перший міжхребцевий диск, найнижчу –

п'ятий міжхребцевий диск.

5. Співвідношення показників висоти і щільності міжхребцевих дисків є різним і характерним для осіб кожної статі, між ними нема чіткої кореляції а отже, при проведенні КТ-обстеження необхідно акцентувати увагу на визначенні і лінійних і якісних параметрів обстежуваних структур.



А



Б

Рис. 5. Співвідношення висоти (А) і щільності (Б) міжхребцевих дисків шийного відділу хребта осіб чоловічої та жіночої статі за даними КТ-обстеження (пряма проекція).

Перспективи подальших розробок: вивчення кількісних та якісних особливостей структур різних відділів хребта у здорових осіб з врахуванням їх віку та статі дозволить при прове-

6. Враховуючи поширеність вертебрологічної патології серед осіб різних вікових категорій, при оцінці стану шийного відділу хребта доцільно включити в стандарти профілактичних оглядів скринінгове КТ-обстеження з метою раннього виявлення патологічних змін та вчасного проведення профілактичних чи лікувальних заходів.

денні скринінгових чи профілактичних оглядів виявляти зміни в обстежуваних структурах та діагностувати розвиток патології на ранніх стадіях, ще до виникнення її клінічних проявів.

Літературні джерела References

1. Biriuchkov MІu. [The specific features of surgery of herniated intervertebral disks]. Zh Vopr Neurokhir Im N N Burdenko. 2005 Oct-Dec;(4):22-4. Russian.
2. Pinchuk SV, Volkov KS, Kryvko YuYa., Shayuk AV. [Modeling the lumbar spine computer tomography sizes on median-sagittal sections using regression analysis in healthy young men depending on anthropo-somatotypological indicators]. Aktualni pytannya medychnoi nauky ta praktyky. 2015;82(2, Pt 1):136-42. Ukrainian.
3. Pinchuk SV, Shayuk AV. [A clinical value and problems of determination of morphometric parameters of lumbar spine in a norm and at pathology (Review of literature)]. Ukrainskyi medychnyi almanakh. 2013;16(5):101-6. Ukrainian
4. Gubin AV, Ulrich EV, Yalfimov AN, Taschilkin AI [The etiology of acute torticollis in children]. In: [Proceedings of the scientific-practical conference with international participation "Actual

- problems of children's traumatology and orthopedics"; 2008; Kazan, Russia]. Kazan; 2008. p.170-1. Russian
5. Dudin MG, Pinchuk DYU, Bekshaev SS, Svyatogor IA, Pinchuk OD, Bumakova SA, Pavlova VB, Rybka DO. [On etiopathogenesis of idiopathic scoliosis]. Spine Surgery. 2006;(4):18-25. Russian
6. Dmitriev AE, Tenants VK, Vavilov SB [Computed tomography in the diagnosis of degenerative lesions of the spine - intervertebral disc herniation]. Clinical Medicine.2009;(4):93-5. Russian
7. Kostyuk GY, Vlasyuk VL [Magnetic resonance imaging in the diagnosis and treatment of herniated discs]. Clinical anatomy and operative surgery. 2008;7(3):53-6. Ukrainian
8. Hosten N, Liebig T, authors; Shotemor SS, editor.[Computed tomography of the head and spine]. 2nd ed. Moscow: MEDpress-inform; 2013. 576 p. Russian

Адамович Е.А. Анализ количественных и качественных особенностей межпозвоночных дисков шейного отдела позвоночника у лиц разного пола юношеского возраста.

Реферат. Сегодня особенно актуален поиск диагностических методов обследования пациентов, позволяющих выявить признаки развития вертебральной патологии на доклинических этапах, для чего необходимо глубокое изучение структур позвоночника в норме, с учетом возрастных, половых, конституциональных и индивидуальных особенностей. Цель работы: определение особенностей морфометрических показателей и плотности межпозвоночных дисков шейного отдела позвоночника у лиц разного пола юношеского возраста. Изучены компьютерные томограммы 18 здоровых девушек и 21 юноши в возрасте 18-21 года. Исследования выполнены на компьютерном томографе четвертого поколения TSX-101A Aquilion 16. Измеряли высоту и плотность межпозвоночных дисков шейного отдела позвоночника с использованием стандартной компьютерной программы K-Pacs-Lite. Линейные размеры определяли в миллиметрах (мм), плотность – в единицах Хаунсфильда (УН). Установлены особенности соотношения показателей высоты и плотности межпозвоночных дисков, разные и характерные для лиц каждого пола, поэтому, при проведении КТ-обследования необходимо акцентировать внимание на определении и линейных и качественных параметров исследуемых структур.

Ключевые слова: шейный отдел позвоночника, межпозвоночные диски, высота, плотность.