

Т.В.Шинкаренко¹
І.С.Шпонька¹
Б.Ю.Корнілов²

¹ ДЗ «Дніпропетровська
медична академія МОЗ
України»

² КЗ «Дніпропетровське об-
ласне патологоанатомічне
бюро»

Ключові слова: пухлина
головного мозку, класифі-
кація, імуногістохімія, діаг-
ностика.

Надійшла: 27.07.2016

Прийнята: 24.08.2016

УДК 616.831-006-036:612.017

АЛГОРИТМИ ДІАГНОСТИКИ АСТРО- ЦИТАРНИХ ПУХЛИН ГОЛОВНОГО МО- ЗКУ У ДОРΟΣЛИХ З УРАХУВАННЯМ ПЕРЕГЛЯДУ КЛАСИФІКАЦІЇ ПУХЛИН ЦЕНТРАЛЬНОЇ НЕРВОВОЇ СИСТЕМИ

Дослідження виконано в рамках науково-дослідної роботи «Патоморфологічна діагностика та прогноз перебігу новоутворень різних локалізацій з урахуванням маркерів біологічних властивостей» (номер державної реєстрації 0112U006965).

Реферат. Метою даної роботи було проаналізувати дані літератури про класифікацію пухлин головного мозку астроцитарного походження та розробити тактику діагностичного пошуку, спираючись на перегляд четвертого видання класифікації пухлин нервової системи ВООЗ, який був опублікований у першій половині 2016 року. Авторами представлені та проаналізовані зміни назв діагностичних категорій, а також їх розташування, запропоновано нові принципи діагностики, що впливають з сучасних умов. Запропонована схема включає обов'язкове імуногістохімічне дослідження зразків за допомогою маркера мутованої ізоцитратдегідрогенази-1 (ІДГ1) та, за показаннями, визначення мутації гену ІДГ2 з залученням методу секвенування. Робота буде цікава викладачам курсу патоморфології у вищих медичних навчальних закладах (тема: «Пухлини нервової та меланін-синтезуючої системи»), лікарям-патологоанатомам, лікарям-нейрохірургам.

Morphologia. – 2016. – Т. 10, № 3. – С. 46-52.

© Т.В.Шинкаренко, І.С.Шпонька, Б.Ю.Корнілов, 2016

✉ timash3061990@gmail.com

Shynkarenko T.V., Shpon'ka I.S., Kornilov B.Y. Diagnostic algorithms for astrocytic brain tumors in adults according to revised classification of central nervous system tumors.

ABSTRACT. Background. Diagnostics of malignant brain tumors is one of the most difficult problems in medicine as well as in neuropathology. The old WHO classification (before 2016) is primitive and far-fetched, based on surface rather than essential principles. New WHO classification (revised fourth edition) was published in the first half of 2016. Now we have new and changed names, changed ranges of diagnostic entities with unknown clinical and pathological features. Moreover, it is known, we are at the intermediate stage of natural classification development. Nevertheless, first and main step is done and neuropathology has entered in molecular era irretrievably. **Objective.** The aim of this study was to analyze literature data on the brain astrocytic tumors classification, and to develop a strategy of diagnostic search, based on the revision of the fourth edition WHO classification of central nervous system tumors. **Results and conclusion.** The authors present and analyze changes in diagnostic categories as well as their location, propose new diagnostic algorithms according to current classification. The proposed scheme includes immunohistochemistry for mutant isocitrate dehydrogenase-1 (IDH1) and, if indicated, the investigation of gene IDH2 mutations, involving a method of sequencing. The work will be of interest to teachers of the course "Pathomorphology" in system of higher medical education (theme: "Tumours of the nervous and melanin-synthesizing system"), pathologists and neurosurgeons.

Key words: brain tumor, classification, immunohistochemistry, diagnosis.

Citation:

Shynkarenko TV, Shpon'ka IS, Kornilov BY. [Diagnostic algorithms for astrocytic brain tumors in adults according to revised classification of nervous system tumors]. *Morphologia*. 2016;10(3):46-52. Ukrainian.

Починаючи з кінця дев'ятнадцятого – початку двадцятого століття, коли з'явилися наукові роботи з гістології, ембріології, патогістології, склалася традиція створення класифікацій пухлин на основі фенотипової схожості пухлинних клітин з зрілими або ембріональними клітинами певного напрямку диференціювання, яка завою-

вала безліч прихильників і серед нейропатологів. Першопроходцями у цій царіці були Ribbert (1918) і Cohnheim (1889), на основі їх праць були створені більш повні класифікації Bailey і Cushing (1926), Bailey і Penfield (1932), Bailey(1932) [1].

У 1979 році експертами ВООЗ була створена

перша міжнародна класифікація (Histological typing of tumours of the central nervous system. World Health Organization, Geneva). У 1993 впроваджуючи дані отримані імуногістохімічним методом було представлено друге видання. У 2000 і 2007 роках вийшли третє та четверте видання [2,3], яким користувалися до 2015 року включно. Головною вадою, яку намагалися викоринити експерти ВООЗ, проводячи регулярні зустрічі протягом останніх років, була штучність класи-

фікації, яка досі ґрунтувалася не на істотних генетичних ознаках, що могли свідчити про спорідненість пухлин, а на зовнішній подібності. Підбиваючи підсумки зустрічей експертів ВООЗ, у 2016 році вийшло нове – четверте переглянуте видання, частину якого представлено у таблиці 1 [4]. П'яте видання очікується у недалекому майбутньому. В кожному виданні зміни торкалися більшості розділів, в тому числі пухлин астроцитарного походження [2].

Таблиця 1
Класифікація пухлин астроцитарного та олігодендрогліального напрямку диференціювання (2016)

Назва форми чи варіанту	Код МКБ-О	Grade
Дифузні астроцитарні і олігодендрогліальні пухлини		
Дифузна астроцитоза, IDH-мутантний	9400/3	II
Геміоцитоза астроцитоза, IDH-мутантний	9411/3	II
Протоплазматична астроцитоза	9410/3	II
Фібриллярна астроцитоза	9420/3	II
Дифузна астроцитоза, IDH-дикий	9400/3	II
Дифузна астроцитоза, NOS	9400/3	II
Анапластична астроцитоза, IDH-мутантний	9401/3	III
Анапластична астроцитоза, IDH-дикий	9401/3	III
Анапластична астроцитоза, NOS	9401/3	III
Гліобластома, IDH-мутантний	9440/3	IV
Гліобластома, IDH-дикий	9440/3	IV
Гігантоклітинна гліобластома, IDH-дикий	9441/3	IV
Гліосаркома, IDH-дикий	9442/3	IV
Епітеліоїдна гліобластома, IDH-дикий	9440/3	IV
Гліобластома, NOS	9440/3	IV
Гліоматоз головного мозку	9381/3	IV
Дифузна середина гліома, H3 K27M- мутантний	9385/3	IV
Олігодендрогліома, IDH-мутантний і 1p/19q-коделеція	9450/3	II
Олігодендрогліома, NOS	9450/3	II
Анапластична олігодендрогліома, IDH-мутантний і 1p/19q-коделеція	9451/3	III
Анапластична олігодендрогліома, NOS	9451/3	III
Олігоастроцитоза, NOS	9382/3	II
Анапластична олігоастроцитоза, NOS	9382/3	III
Інші астроцитарні пухлини		
Пілоцитоза астроцитоза	9421/1	I
Піломіксодна астроцитоза	9425/3	
Субependімальна гігантоклітинна астроцитоза	9384/1	I
Плеоморфна ксантоастроцитоза	9424/3	II
Анапластична плеоморфна ксантоастроцитоза	9424/3	III

Примітка: закреслені категорії вилучені з 4 видання класифікації пухлин ЦНС ВООЗ, синім кольором шрифту виділені нові форми, курсивом виділені попередні (провізорні) категорії (експерти ВООЗ відчувають, що даних для введення таких окремих діагностичних категорій на час публікації замало) [4;5].

Якщо користуватися штучними критеріями або їх комплексом, то до окремих діагностичних

категорій будуть входити різноманітні домішки, які будуть відрізнятися від основної маси причи-

нами, патогенезом, морфологічними і функціональними проявами та прогнозом. Присутність неоднорідних домішок у групі пухлин призводить до збільшення дисперсії різноманітних показників, зокрема тих, які характеризують прогноз пухлин. Наприклад, гліобластоми, що фенотипово здаються схожими, розділені за патогенезом на первинні з медіаною виживаності після встановлення діагнозу при комплексному лікуванні 15 місяців та вторинні, аналогічний показник яких дорівнює 31 місяць, [6;7] а якщо не розрізняти ці варіанти, враховуючи превалювання первинних форм, відповідне значення буде дорівнювати приблизно 16-17 місяців. Крім того молекулярно подібні (з мутаціями гену IDH) дифузні астроцитомы (Grade II) та анапластичні астроцитомы (Grade III) демонструють подібні значення віку хворих при презентації захворювання (у середньому – 37 років), а різниця між значеннями виживаності пацієнтів виявилася статистично незначущою ($p=0,059$) [8].

Дитячі форми гліом астроцитарного походження (пілоцитарна астроцитомы, піломіксоїдна астроцитомы, субependимальна гігантоклітинна астроцитомы, плеоморфна ксантоастроцитомы) традиційно поєднували з формами, характерними для дорослих, через мікроскопічну подібність. Однак, досліджуючи генетичні особливості цих пухлин, виявилось, що ці пухлини не демонструють мутацій, які виявляють в «дорослих» формах, а зміни гена BRAF виявились частими. Тому вони були виокремлені в окремий розділ «Інші гліоми» [9].

В окрему діагностичну категорію була винесена незначна група пухлин, які зустрічаються переважно в дитячому віці, характеризуються K27M мутацією у одному з генів білку-гістону H3, схильністю до середньої локалізації, дифузним ростом [10].

Плеоморфна ксантоастроцитомы з анапластичними ознаками була перейменована на анапластичну плеоморфну ксантоастроцитомы, якій привласнили Grade III за WHO, що підкреслює значно гірший прогноз [11].

З класифікації був виключений «гліоматоз головного мозку», адже під цим терміном розуміють радше форму росту пухлини (з ураженням не менше трьох долей, зі схильністю до білатерального ураження та залучення стовбуру головного мозку), яка може бути характерною для гліобластом, інших астроцитарних, олігодендрогліальних або змішаних пухлин, аніж окрема діагностична категорія [12;13]. Виключення є обґрунтованим, але треба визнати, що вивчення групи пухлин, які мають вказані характеристики, все одно перспективні [14].

Особливе значення у патогенезі дифузних і анапластичних астроцитом, частини гліобластом має наявність чи відсутність мутації гену ізоцитратдегідрогенази-1 (IDH1) чи ізоцитратдегідро-

генази-2 (IDH2) [15]. Протеїни, які синтезуються клітинами за допомогою вказаних генів, є ферментами, які каналізують реакцію дегідрогенізації ізоцитрату (акцептором водню є кофактор нікотинамідаденіндинуклеотидфосфат – далі НАДФ) з супутнім декарбокислюванням. Кінцевим продуктом реакції є альфа-кетоглутарат. Ці ферменти комплементарні ізоцитратдегідрогенази-3 (IDH3), яка каталізує аналогічну реакцію в межах циклу трикарбонових кислот Кребса, лише з тою різницею, що кофактором тут виступає нікотинамідаденіндинуклеотид (НАД). Мутації IDH1 в кодоні 132 (95%) та IDH2 в кодоні 172 (5%) призводять до зміни афінності активних центрів відповідних ферментів з наступною зміною напрямку реакції. При цьому декарбокислювання є незворотним процесом, тому продуктом зворотної реакції є гідроксіглутарат, який буде синтезуватися клітиною навіть у гетерозиготному стані [16]. Гідроксіглутарат визнаний онкометаболітом, експериментальне введення його у нормальну клітину викликає формування з цієї клітини колонії недодиференційованих клітин, що за певних екстраполяцій нагадує морфологію дифузної астроцитомы, хоча існують і інші гіпотези онкогенезу гліом при мутації IDH [16]. Подальші, на протязі років, мутації призводять до збільшення рівня анаплазії клонів пухлинних клітин з формуванням анапластичної астроцитомы, а потім – вторинної гліобластомы [7;17].

Вперше у класифікації пухлин ЦНС, але після успішного використання в класифікації гемобластозів, залучено двокомпонентний діагноз: перший компонент представлений гістологічною формою (дифузна астроцитомы, анапластична астроцитомы, гліобластомы), другий компонент характеризує генетичні зміни в клітинах пухлини – молекулярний. Враховуючи вищенаведені факти кожна назва гістологічної форми («Дифузна астроцитомы», «Анапластична астроцитомы», «Гліобластомы») було доповнено молекулярними компонентами «IDH мутантний», IDH дикий (що означає немутований ген), «не вказано інше», утворюючи 9 варіантів діагностичних категорій. «Не вказано інше» використовують, коли дослідження для визначення статусу не проводилося або отримані результати не можна визнати достовірними і встановити: мутантний ген чи дикий [4].

Визначення мутації генів IDH1 і IDH2 рекомендоване методом секвенування, але більш економічним способом є використання імуногістохімічних (ІГХ) досліджень з маркером IDH1 R132, який ідентифікує протеїн-продукт трансляції мутованого гену. У випадку виявлення ІГХ-методом відповідного протеїну роблять висновок «IDH-мутантний», а у випадку відсутності реакції рекомендують проведення секвенування для виключення мутації в 172 кодоні гену IDH2. Якщо в

такому випадку провести секвенування не вдається, то зробити висновок про наявність чи відсутність мутації у генах ІДГ не є можливим і додають відповідний молекулярний компонент («не вказано інше»). З цього правила зроблено виключення для гліобластом з негативним результатом ІГХ на мутацію ІДГ1 – у пацієнтів старших за 55 років додаткове дослідження можна не проводити, що пов'язано з великою ймовірністю первинних гліобластом у таких пацієнтів в порівнянні з молодшими [4].

Крім того, експертами з класифікації дифузних астроцитом були виключені протоплазматична і фібрилярна астроцитома. Протоплазматична астроцитома збудована з клітин, що нагадують протоплазматичні астроцити, зустрічається дуже рідко, суперечливі нечіткі критерії пояснюють сильну відмінність зустрічаємості серед різних дослідників [18;19]. За останні роки публікації присвячені вивченню протоплазматичних астроцитом відсутні. Якщо не враховувати протоплазматичні астроцити, то для дифузних астроцитом характерна фібрилярна будова (>2/3 пухлин). Тому класифікація приведена до існуючого стану речей: патологи уникають діагнозу

«протоплазматична астроцитома», «фібрилярна» дифузна астроцитома – стандартний варіант, що не потребує підкреслення варіанту будови [4].

Пропозиції доповнити класифікацію гліобластом епітеліоїдним варіантом лунали з 1998 року [20], стримувалися відносно незначним відсотком цих пухлин, але зараз стало відомо, що ця група пухлин демонструє молекулярні зміни, характерні для дитячих форм астроцитом, а саме плеоморфної ксантоастроцити (мутація гену BRAF), що дозволяє припустити особливий онтогенез [21,22].

Враховуючи наведені зміни було розроблено загальний алгоритм діагностики пухлин ЦНС у молекулярну еру (рис.1). Діагностичний процес починається з первинного визначення патогістологічного компоненту діагнозу при забарвленні гематоксиліном та еозином (дифузна астроцитома, медулобластома, гліобластома тощо). Наступним етапом є ІГХ-дослідження або секвенування певних генів. В подальшому об'єднують патогістологічний і молекулярний компонент з можливою корекцією патогістологічного компоненту.

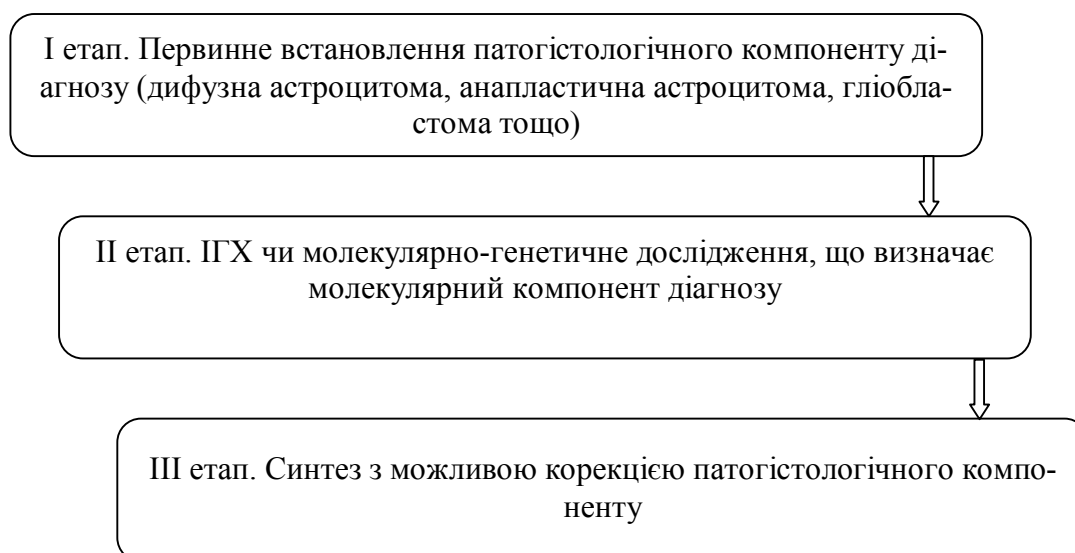


Рис. 1 Загальний алгоритм діагностики пухлин ЦНС у молекулярну еру

По відношенню до пухлин астроцитарного походження у дорослих (рис.2) потрібно: 1) при дослідженні зрізів, забарвлених гематоксиліном-еозином, встановити наявність такої пухлини, визначити найбільш ймовірний патогістологічний компонент (рис. 3); при цьому треба враховувати, що існування пухлин змішаного астроцитарно-олігодендрогліального походження (олігоастроцити, анапластичної олігоастроцити) дискусійно, молекулярний аналіз, майже у 100% випадків, вказує на зміни характерні для астроцитарних або олігодендрогліальних пухлин,

а категорія «Інші гліоми» включає рідкісні форми, що зустрічаються переважно у дитячому віці. 2) визначення мутації гену ІДГ1 за допомогою ІГХ методу. Практично всі дифузні і анапластичні астроцити демонструють протеїн змінений ІДГ1, негативний результат потребує подальшого секвенування гену ІДГ2, для виключення мутації у ньому. Аналогічний підхід запропоновано для гліобластом з негативним результатом ІГХ дослідження у пацієнтів молодших за 55 років; 3) Синтез комплексного діагнозу з можливістю корекції патогістологічного компоненту.

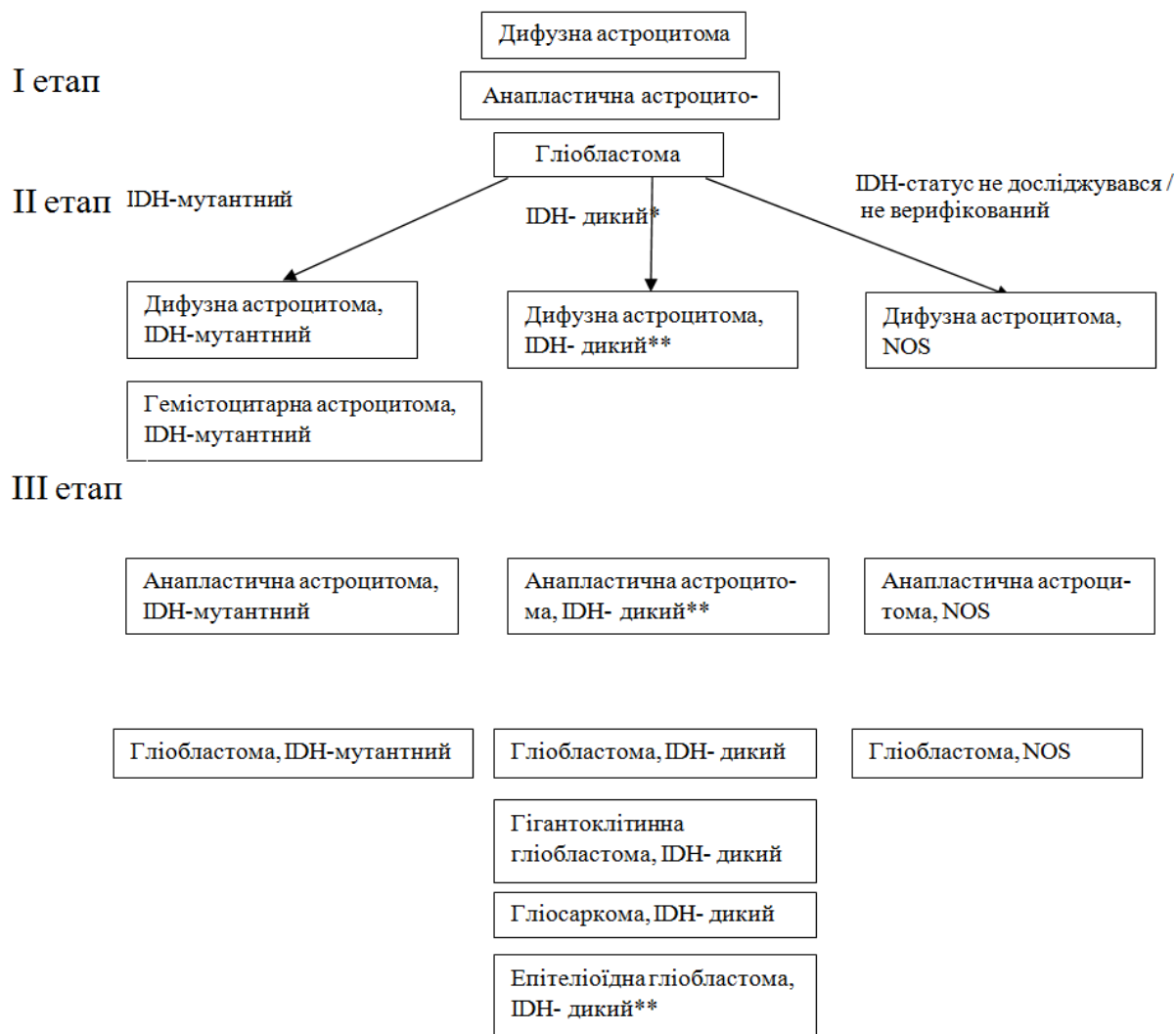


Рис. 2. Поетапний алгоритм діагностики пухлин головного мозку астроцитарного походження у дорослих. * рідкісний випадок, що потребує додаткового секвенування гену IDH2 (можлива мутація в кодоні 172) ** рідкісний випадок, що потребує ретельної диференційної діагностики (попередньо додані категорії без впевненості у їх необхідності).

Висновки

1) Четверте видання класифікації пухлин нервової системи було опубліковано експертами ВООЗ у 2007 році. В останні роки збираючись на численних конференціях та зборах, експерти ВООЗ неодноразово піднімали питання з приводу удосконалення існуючої класифікації. Підсумовуючи результати цих засідань, на початку 2016 року був опублікований четверте переглянута видання класифікації, яким потрібно користуватись до виходу п'ятого видання клініцистам, викладачам та науковцям.

2) Численні зміни були внесені в класифікацію пухлин найбільш розповсюдженого напрямку диференціювання – астроцитарного. В першу чергу, ґрунтуючись на дослідженнях генетичних особливостей пухлин, нозологічні форми пухлин, що спостерігаються переважно в дитячому віці (пілоцитарна астроцитома та ін.) були відокремлені в окремий розділ («Інші гліоми»). Крім

того, з підрозділу дифузних астроцитом були вилучені такі форми як «Протоплазматична астроцитома» (як рідкісна і нечітко окреслена форма) «Фібрилярна астроцитома» (яка на практиці є майже синонімом дифузної астроцитоми), а також «Гліоматоз головного мозку» (що було визнано формою росту гліоми, а не окремою діагностичною категорією). Проте найголовнішим нововведенням є впровадження молекулярного компоненту діагнозу, що базується на визначенні відсутності або наявності мутації у гені ферменту ізоцитратдегідрогенази (IDH) 1 або 2 (IDH-дикий, IDH-мутантний, не вказано інше). Наведені зміни впроваджені експертами ВООЗ з метою зменшення розбіжностей між пухлинами, що входять до окремої діагностичної категорії, особливо у статистичних показниках прогнозу, що допоможе клініцистам у розробці відповідного лікування.

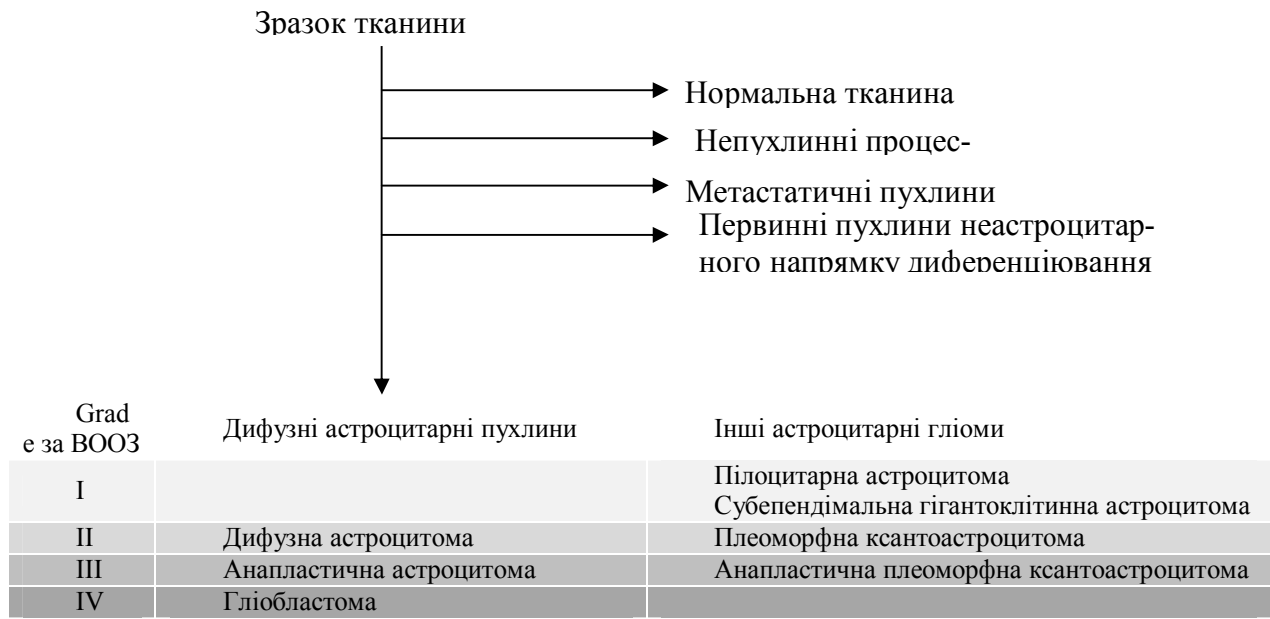


Рис. 3. Алгоритм діагностики пухлин головного мозку астроцитарного походження у дорослих (I етап).

3) На основі діючої класифікації пухлин ЦНС ВООЗ (четвертого переглянутого видання) було розроблено і запропоновано загальну схему діагностичного пошуку та схему діагностики астроцитарних пухлин у дорослих.

Перспективи подальших досліджень

Зміна меж і створення нових діагностичних категорій призвела до знецінення значної части-

ни наукових праць епідеміологічного, клінічного і патологоанатомічного спрямування, присвячені їх дослідженню, що є причиною необхідності подальших досліджень в тому числі гістологічних, імуногістохімічних і молекулярно-генетичних особливостей пухлин, розділених на сучасні категорії.

**Літературні джерела
References**

1. McLendon RE, Rosenblum MK, Bigner DD. Russell & Rubinstein's Pathology of Tumors of the Nervous System 7Ed. CRC Press; 2006 Jul 28. ISBN 9780340810071.

2. Scheithauer BW. Development of the WHO classification of tumors of the central nervous system: a historical perspective. Brain pathology. 2009 Oct 1;19(4):551-64. doi: 10.1111/j.1750-3639.2008.00192.x.

3. Zülch KJ. Brain tumors: their biology and pathology. Springer Science & Business Media; 2012 Dec 6. ISBN 9783642681783.

4. Louis DN, Perry A, Reifenberger G, von Deimling A, Figarella-Branger D, Cavenee WK, Ohgaki H, Wiestler OD, Kleihues P, Ellison DW. The 2016 World Health Organization classification of tumors of the central nervous system: A summary. Acta neuropathologica. 2016 Jun 1;131(6):803-20. doi: 10.1007/s00401-016-1545-1.

5. Louis DN, Ohgaki H, Wiestler OD, Cavenee WK, editors. World Health Organization Classification of Tumours of the Central Nervous

System. 4th edition. Lyon: IARC; 2007. 312 p. ISBN 9283224302.

6. Nonoguchi N, Ohta T, Oh JE, Kim YH, Kleihues P, Ohgaki H. TERT promoter mutations in primary and secondary glioblastomas. Acta neuropathologica. 2013 Dec 1;126(6):931-7. doi: 10.1007/s00401-013-1163-0.

7. Ohgaki H, Kleihues P. The definition of primary and secondary glioblastoma. Clinical cancer research. 2013 Feb 15;19(4):764-72. doi: 10.1158/1078-0432.CCR-12-3002.

8. Juratli TA, Kirsch M, Robel K, Soucek S, Geiger K, von Kummer R, Schackert G, Krex D. IDH mutations as an early and consistent marker in low-grade astrocytomas WHO grade II and their consecutive secondary high-grade gliomas. Journal of neuro-oncology. 2012 Jul 1;108(3):403-10. doi: 10.1007/s11060-012-0844-1.

9. Segal D, Karajannis MA. Pediatric Brain Tumors: An Update. Current problems in pediatric and adolescent health care. 2016 May 23. doi: 10.1016/j.cppeds.2016.04.004.

10. Solomon DA, Wood MD, Tihan T, Bollen AW, Gupta N, Phillips JJ, Perry A. Diffuse Midline Gliomas with Histone H3K27M Mutation: A Series of 47 Cases Assessing the Spectrum of Morphologic Variation and Associated Genetic Alterations. *Brain pathology*. 2015 Dec 1. doi: 10.1111/bpa.12336.
11. Ida CM, Rodriguez FJ, Burger PC, Caron AA, Jenkins SM, Spears GM, Aranguren DL, Lachance DH, Giannini C. Pleomorphic Xanthoastrocytoma: Natural History and Long-Term Follow-Up. *Brain Pathology*. 2015 Sep 1;25(5):575-86. doi: 10.1111/bpa.12217.
12. Herrlinger U, Jones DT, Glas M, Hattingen E, Gramatzki D, Stuplich M, Felsberg J, Bähr O, Gielen GH, Simon M, Wiewrodt D. Gliomatosis cerebri: no evidence for a separate brain tumor entity. *Acta neuropathologica*. 2016 Feb 1;131(2):309-19. doi: 10.1007/s00401-015-1495-z.
13. Broniscer A, Chamdine O, Hwang S, Lin T, Pounds S, Onar-Thomas A, Shurtleff S, Allen S, Gajjar A, Northcott P, Orr BA. Gliomatosis cerebri in children shares molecular characteristics with other pediatric gliomas. *Acta neuropathologica*. 2016 Feb 1;131(2):299-307. doi: 10.1007/s00401-015-1532-y.
14. Gatson NT, Matsuoka CK, Rodriguez-Linares Y, Pillainayagam C, Cachia D, Daher A, Chi T, Weinberg J, Tremont I, Fuller G, De Groot J. Gliomatosis, to Be or Not to Cerebri?(P6. 299). *Neurology*. 2016 Apr 5;86(16 Supplement):P6-299.
15. Reuss DE, Mamatjan Y, Schrimpf D, Capper D, Hovestadt V, Kratz A, Sahm F, Koelsche C, Korshunov A, Olar A, Hartmann C. IDH mutant diffuse and anaplastic astrocytomas have similar age at presentation and little difference in survival: a grading problem for WHO. *Acta neuropathologica*. 2015 Jun 1;129(6):867-73. doi: 10.1007/s00401-015-1438-8.
16. Dimitrov L, Hong CS, Yang C, Zhuang Z, Heiss JD. New developments in the pathogenesis and therapeutic targeting of the IDH1 mutation in glioma. *Int J Med Sci*. 2015 Jan 1;12(3):201-13. doi: 10.7150/ijms.11047.
17. Hegi ME. Molecular insights into brain tumors: ready for translation into novel treatment strategies?. *Current opinion in neurology*. 2013 Dec 1;26(6):678-80.
18. Hess KR, Broglio KR, Bondy ML. Adult glioma incidence trends in the United States, 1977–2000. *Cancer*. 2004 Nov 15;101(10):2293-9. doi:10.1002/cncr.20621.
19. Babu R, Bagley JH, Park JG, Friedman AH, Adamson C. Low-grade astrocytomas: the prognostic value of fibrillary, gemistocytic, and protoplasmic tumor histology: Clinical article. *Journal of neurosurgery*. 2013 Aug;119(2):434-41. doi: 10.3171/2013.4.JNS122329.
20. Fuller GN, Goodman JC, Vogel H, Ghorbani R. Epithelioid glioblastoma: a distinct clinicopathologic entity. *Journal of Neuropathology & Experimental Neurology*. 1998 May 1;57(5):501.
21. Broniscer A, Tatevossian RG, Sabin ND, Klimo P, Dalton J, Lee R, Gajjar A, Ellison DW. Clinical, radiological, histological and molecular characteristics of paediatric epithelioid glioblastoma. *Neuropathology and applied neurobiology*. 2014 Apr 1;40(3):327-36. doi:10.1111/nan.12093.
22. Tanaka S, Nakada M, Nobusawa S, Suzuki SO, Sabit H, Miyashita K, Hayashi Y. Epithelioid glioblastoma arising from pleomorphic xanthoastrocytoma with the BRAF V600E mutation. *Brain tumor pathology*. 2014 Jul 1;31(3):172-6. doi:10.1007/s10014-014-0192-2.

Шинкаренко Т.В., Шпонька И.С., Корнилов Б.Е. Алгоритмы диагностики астроцитарных опухолей головного мозга у взрослых с учетом пересмотра классификации опухолей центральной нервной системы.

Реферат. Целью данной работы было проанализировать данные литературы о классификации опухолей головного мозга астроцитарного происхождения и разработать тактику диагностического поиска, опираясь на пересмотр четвертого издания классификации опухолей нервной системы ВОЗ, который был опубликован в первой половине 2016 года. Авторами представлены и проанализированы изменения названий диагностических категорий, а также их расположение, предложены новые принципы диагностики, вытекающие из современных условий. Предложенная схема включает обязательное иммуногистохимическое исследование образцов с помощью маркера мутировавшей изоцитратдегидрогеназы-1 (ИДГ1) и, по показаниям, определение мутации гена ИДГ2 с привлечением метода секвенирования. Работа будет интересна преподавателям курса патоморфологии в высших медицинских учебных заведениях (тема: «Опухоли нервной и меланин-синтезирующей системы»), врачам-патологоанатомам, врачам-нейрохирургам.

Ключевые слова: опухоль головного мозга, классификация, иммуногистохимия, диагностика.