

**А.О.Фіалковська  
В.І.Чергінець  
Ю.В.Сілкіна**

ДЗ «Дніпропетровська медична академія МОЗ України»

**Ключові слова:** підлітки, тютюновий дим, експеримент.

Надійшла: 21.10.2016

Прийнята: 17.12.2016

УДК: 616.23/.24:613.84-036:611.2-053.2-092.9

## **КЛІНІКО-МОРФОЛОГІЧНІ ПОРІВНЯННЯ ВПЛИВУ ТЮТЮНОВОГО ДИМУ НА ДИХАЛЬНІ СИСТЕМИ ДІТЕЙ ТА ЩУРІВ**

**Реферат.** Метою дослідження було вивчення глибини та динаміки морфологічних змін в бронхолегеневій системі підлітків під впливом тютюнового диму на основі порівняння клінічних даних та експерименту на щурах. Всі обстежені підлітки та піддослідні щури були розділені на 3 групи в залежності від рівня патологічного навантаження. Морфологічне дослідження показало, що зміни функціональних показників підлітків збігаються з глибиною порушень структури легеневої тканини щурів в усіх досліджуваних групах. Встановлено, що глибина морфологічних змін у бронхолегеневій системі залежить від віку, а також від тривалості експозиції тютюнового диму.

**Morphologia.** – 2016. – Т. 10, № 4. – С. 65-69.

© А.О.Фіалковська, В.І.Чергінець, Ю.В.Сілкіна, 2016

✉ [fialkovskaja.a@gmail.com](mailto:fialkovskaja.a@gmail.com)

**Fialkovs'ka A.O., Cherginec' V.I., Silkina Yu.V. Clinical and morphological comparisons of the influence of tobacco smoke on the respiratory system of children and rats.**

**ABSTRACT Background.** Tobacco smoking is the most common bad habit on a global scale, which is one of the main risk factors of chronic bronchopulmonary pathology. Most sensitive to exposure to the components of tobacco smoke are children and teenagers, since their respiratory system is very vulnerable through age-related functional, anatomical and morphological features. **Objective.** To study the depth and dynamics of morphological changes in the bronchopulmonary system of adolescents under the influence of tobacco smoke based on the comparison of clinical data and experiment on rats. **Methods.** There was conducted a comparative study of the influence of tobacco smoke on the respiratory system of adolescents, who were divided into 3 groups: 1 group from the earliest age were exposed to passive exposure to tobacco smoke; group 2 consisted of teenagers, whose mother during pregnancy smoked, and after being born, they continued to be subjected to passive exposure to tobacco smoke from parents; 3 group – teenagers who were active smokers, however, had not been exposed to tobacco smoke at an early age. The examination included clinical, functional and instrumental methods. The experimental part of the work was to study the morphological changes in the respiratory system of Wistar rats that were in similar conditions, in terms of load and duration of the impact of the pathological factor. **Results.** It is established that the level of pathological load correlates with the depth of the morphological changes. Thus, the most evident changes in the functional parameters were shown by the second group of adolescents, which coincides with the depth of disorders of the morphological structure of lung tissue of rats that were in similar conditions. The comparison of the results of clinical and experimental studies also took place in other research groups, which allowed to confirm the damaging effect of tobacco smoke on respiratory system of children and adolescents. **Conclusion.** Studies have shown that tobacco smoke in children and adolescents leads to morphological changes in the bronchopulmonary system, the severity of which depends on age and the duration of its exposure.

**Key words:** teenagers, tobacco smoke, experiment.

### **Citation:**

Fialkovs'ka AO, Cherginec' VI, Silkina YuV. [Clinical and morphological comparisons of the influence of tobacco smoke on the respiratory system of children and rats]. *Morphologia*. 2016;10(4):65-9. Ukrainian.

### **Вступ**

Тютюнокуріння – найбільш розповсюджена у світовому масштабі шкідлива звичка, яка є одним з основних факторів ризику розвитку хронічної бронхолегеневої патології. Негативний вплив тютюнового диму відчувають на собі не тільки активні, але й пасивні курці різних вікових категорій [1]. Найбільш чутливими до дії компонентів тютюнового диму є діти та підлітки, оскільки їх дихальна система є дуже вразливою

через вікові функціональні та анатомо-морфологічні особливості. У дітей, чий батьки курять, уповільнюється розвиток легенів, вони мають менший легеневий об'єм, що в майбутньому позначається на неухильному погіршенні легеневої функції порівняно з однолітками й дітьми, які росли серед некурящих батьків. "Пасивні курці" більш сприйнятливі до бронхолегеневої патології та мають схильність до затяжного характеру запального процесу [2]. Американсь-

кими вченими встановлено, що ризик розвитку хронічних захворювань органів дихання у дітей віком 0-2 роки збільшується в 2 рази при курінні матері до та після вагітності. У дітей шкільного віку ризик розвитку бронхолегеневої патології при курінні в родині збільшується в 1,4 рази [3]. При активному тютюнокурінні серед підлітків легенева патологія виявляється в 2,6 разів частіше, порушення з боку функції органів дихання зустрічаються навіть при незначному (< 5 років) стажі куріння [4].

Впливу куріння на органи дихання присвячено багато експериментальних досліджень вітчизняних та іноземних науковців, у яких показано, що тютюновий дим викликає запальні зміни всієї системи органів дихання у дорослих [5-12]. Проте, на сьогоднішній день недостатньо робіт, присвячених впливу тютюнокуріння на функцію зовнішнього дихання (ФЗД) та розвиток патології дихальної системи у дітей та підлітків.

**Мета дослідження.** Вивчити глибину та динаміку морфологічних змін в бронхолегеневій системі підлітків під впливом тютюнового диму на основі порівняння клінічних даних та експерименту на щурах.

#### **Матеріали та методи**

Проведено порівняльне дослідження 35 підлітків віком 14-18 років, яких було поділено на 3 групи: першу групу склали 11 підлітків, які з раннього віку піддавалися пасивному впливу тютюнового диму (середній вік  $-14,5 \pm 0,3$ ); в другу групу ввійшли 11 підлітків, мати яких під час вагітності курила, та після народження вони продовжували піддаватися пасивному впливу тютюнового диму з боку батьків (середній вік  $-14,4 \pm 0,3$ ); третю групу склали 13 підлітків, які були активними курцями, проте не піддавалися впливу тютюнового диму в ранньому віці (середній вік  $-15,8 \pm 0,3$ ). Обстеження проводилося на базі кардіо-пульмонологічного відділення КЗ «Дніпропетровська дитяча міська клінічна лікарня № 2» та включало загальноклінічні та функціонально-інструментальні методи.

Експериментальна частина роботи проводилася в умовах морфологічного відділу центральної науково-дослідної лабораторії ДМА та полягала у вивченні морфологічних змін в бронхолегеневій системі під впливом тютюнового диму. Вся експериментальна частина дослідження на лабораторних щурах проведена згідно дотримання міжнародних принципів Європейської конвенції «Про захист хребетних тварин, які використовуються для експериментів та в інших наукових цілях» (Страсбург, 20.09.1985 р.) та норм біомедичної етики, відповідно закону України № 1759-VI від 15.12.2009 р. «Про захист тварин від жорстокого поводження» та етичного кодексу лікаря України та ученого.

У дослідження було включено 9 статевозрілі самки щурів лінії Вістар та їх нащадки (Всього

30). Було сформовано 3 дослідницькі групи по 8 тварин у кожній. У першу групу увійшло 7 щурів, народжених інтактною самкою, які відразу після народження піддавалися хронічному впливу тютюнового диму протягом 20 тижнів. Другу групу склали 7 щурів, народжених самкою, яка під час вагітності підлягала дії тютюнового диму, та відразу після народження піддавалися хронічному впливу тютюнового диму протягом 24 тижнів. Третю групу склали 7 щурів, народжені інтактною самкою, які піддавалися впливу тютюнового диму з 12-тижневого віку протягом 4 та 8 тижнів. Контрольну групу склали 6 статевозрілих щури, які дихали чистим повітрям.

Для вдихання щурами тютюнового диму, застосовувалась спеціально сконструйована камера, яка включала утримувач цигарок з системою підтримки підпалу, блок продувки та засоби фіксації тварин в положенні примусового інгалявання.

Щодня кожна експериментальна група щурів вдихала дим 1 сигарети, 7 днів на тиждень протягом 30 хвилин. Щури вдихали дим зі свіжотліючих сигарет із вмістом 0,5 мг нікотину та 6 мг смоли. Тривалість експерименту складала – 24 тижні. Всі тварини залишалися живими до кінця експерименту. Оцінка морфологічних змін легень щурів відбувалася через 1, 2, 5 та 6 місяців експерименту за допомогою стандартної світлової мікроскопії.

Статистичну обробку отриманих даних здійснювали за допомогою програми «Statistica 6.0». Відмінності вважалися статистично достовірними при  $p < 0,05$ .

#### **Результати та їх обговорення**

Результати проведеного клінічного дослідження показали, що 27,3% підлітків I групи та 45,5 % підлітків II групи скаржилися на кашель та задишку під час фізичного навантаження. В той час, як у підлітків III групи аналогічні скарги зустрічалися в 7,7% випадків. Підлітки II групи в 3 рази частіше, ніж підлітки III групи хворіли гострими респіраторними вірусними захворюваннями та в 4,5 рази частіше у них реєструвалися гострі бронхіти (табл. 1). У підлітків II групи ГРВІ та бронхіти реєструвалися у 2 рази частіше порівняно з III групою. Середня тривалість захворювань у підлітків I та II груп також була достовірно вищою порівняно з підлітками III групи ( $14,0 \pm 0,4$ ,  $17,7 \pm 1,0$  дн. проти  $9,2 \pm 0,6$  дн. відповідно).

Дослідження функції зовнішнього дихання показало достовірне зниження показників ОФВ1 та ФЖЕЛ в I та II групах порівняно з III групою (табл. 2).

Експериментальне дослідження впливу тютюнового диму на органи дихання щурів показало, що у тварин контрольної групи структура легеневої тканини мала нормальну будову.

## Клінічна характеристика обстежених груп підлітків

Показник	I група (n=11)	II група (n=11)	III група (n=13)
Середній вік, M±m	14,5±0,3	14,4±0,3	15,8±0,3
Кількість ГРВІ на рік (M±m,од)	3,7±0,2*	4,7±0,2*	1,5±0,2
Кількість бронхітів на рік (M±m,од)	1,6±0,2*	3,3±0,4*	0,7±0,2
Середня тривалість захворювань (M±m, дн.)	14,0±0,4*	17,7±1,0*	9,2±0,6

Примітка: \* - p<0,05

## Функціональна характеристика обстежених груп підлітків

Показник	I група (n=11)	II група (n=11)	III група (n=13)
ОФВ1 (M ± m), %	91,5±2,6*	80,8±4,1*	105,0±3,7
ФЖЕЛ, (M ± m), %	97,0±2,1*	86,0±3,8*	110,3±4,2
ОФВ1/ФЖЕЛ, (M ± m), %	98,7±2,2	98,1±3,0	91,8±1,7

Примітка: \* - p<0,05

При морфологічному дослідженні легеневої тканини першої групи щурів виявлено зміни структури як повітроносного, так і респіраторного відділів у вигляді потовщення міжальвеолярних перетинок переважно за рахунок лейкоцитарної інфільтрації та розширення просвіту капілярів (рис.1). В просвіті бронхіол та альвеол деяких ділянок спостерігалася присутність еритроцитів.

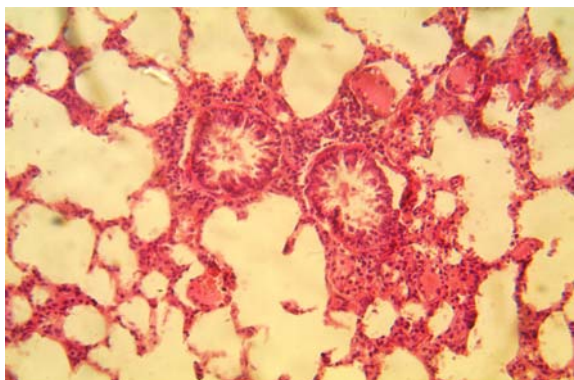


Рис. 1. Легенева тканина 1-ї групи щурів. Потовщення міжальвеолярних перетинок. Присутність еритроцитів в просвіті бронхіол. Забарвлення гематоксилином і еозином. ×200.

В другій групі зміни були більш виражені у порівнянні з першою (рис. 2). В повітроносних шляхах спостерігалася гіперплазія келихоподібних клітин та десквамція епітелію з оголенням базальної мембрани. В просвіті значної кількості бронхіол були присутні різної форми еритроцити. Більш вираженим в порівнянні з 1 групою було розширення судин мікроциркуляторного русла в легенях. Крім того, мало місце розширення площі периартеріальної лімфоїдної тканини. Таким чином, у 2 групі ми спостерігали

ознаки застою крові в судинах, порушення цілісності епітелію бронхів, а також реакцію з боку місцевої імунної системи в вигляді інфільтрації стінок альвеол та зовнішньої оболонки стінок артерій.

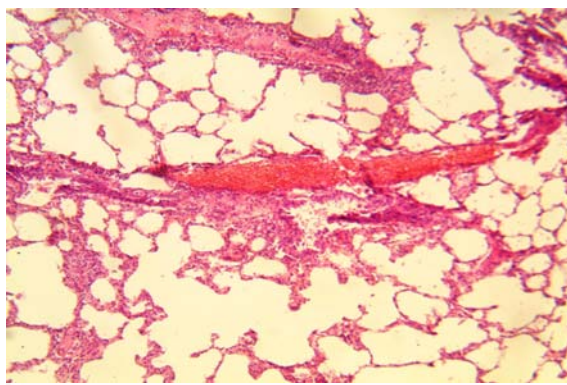


Рис. 2. Легенева тканина 2-ї групи щурів. Розширення судин мікроциркуляторного русла в легенях. Забарвлення гематоксилином і еозином. ×100.

У щурів третьої групи, які протягом 4-х тижнів вдихали тютюновий дим, були виявлені морфологічні ознаки застійних явищ у легенях з посиленням функціональної напруги компонента органа (рис.3): потовщення альвеолярних стінок за рахунок збільшення об'єму клітинного компоненту, а також розширення діаметру капілярів, просвіт яких містив формені елементи крові; зовнішня оболонка артерій середнього та малого калібру була інфільтрована лейкоцитами. В просвіті венозних судин візуалізувався плазмований компонент крові з помірною кількістю сегментоядерних лейкоцитів. Ознак вираженого запалення, деструкції органа не виявлено. Після 8-тижневого впливу тютюнового диму мала місце

зміна структури як респіраторного, так і воздухоносного відділів дихальної системи, аналогічна як у тварин групи 1.

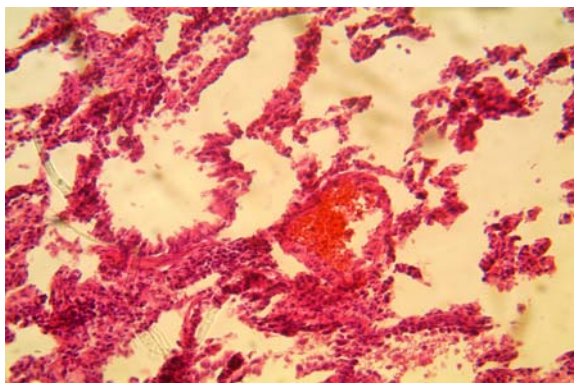


Рис. 3. Легенева тканина 3-ї групи щурів. Потовщення альвеолярних стінок. Розширення діаметру капілярів, просвіт яких містить формені елементи крові. Забарвлення гематоксилином і еозином.  $\times 200$ .

Таким чином, екстраполяція даних експериментального дослідження на результати клінічних досліджень дозволила встановити, що найбільш вираженими змінами функціональних показників характеризувалася друга група підлітків, що збігалася з глибиною порушень морфологічної структури легеневої тканини щурів, які перебували в аналогічних умовах з точки зору

навантаження та тривалості дії патологічного фактору. Співставність результатів клінічного та експериментального дослідження також мала місце і в інших дослідних групах, що дозволило стверджувати про пошкоджуючий вплив тютюнового диму на бронхолегеневу систему підлітків із різним патологічним навантаженням. Встановлено, що рівень патологічного навантаження корелює із глибиною морфологічних змін.

#### Висновки

1. Результати досліджень свідчать, що тютюновий дим при тривалій дії у дітей та підлітків призводить до морфологічних змін в бронхолегеневій системі.

2. Ступінь вираженості морфологічних змін в бронхолегеневій системі залежить від віку дитини, а також від тривалості експозиції тютюнового диму.

3. Виникнення морфологічних змін під впливом тютюнового диму підвищується у осіб з обтяженою спадковістю.

4. Можливість появи морфологічних порушень у дітей під впливом тютюнового диму дозволяє віднести дитяче тютюнокуріння до факторів ризику розвитку хронічного бронхіту у підлітковому та дорослому віці.

**Перспективи подальших розробок** полягають у вивченні ролі спадкового фактору в розвитку хронічної бронхолегеневої патології у підлітків-курців.

#### Літературні джерела References

1. Tyazhka OV, Vankhanova TO, Yaremenko LM. [Prevention of respiratory morbidity in pre-school age children, effected by tobacco smoke because of smoking parents]. *Sovremennaya pediatriya*. 2014;2(58):64-69. Ukrainian.
2. Ostrovskiy MM, Varunkiv OI. [Influence of smoking on the organs of breathing. Carpathian messenger SSS]. *Pulse*. 2012;4(20):55-66. Ukrainian.
3. Jones LL, Hashim A, McKeever T, Cook DG, Britton J, Leonardi-Bee J. Parental and household smoking and the increased risk of bronchitis, bronchiolitis and other lower respiratory infections in infancy: systemic review and meta-analysis. *Respir Res*. 2011;12(5):3-11.
4. Skachkova MA, Nikitina OV, Chainikova IN, Kaprova EG, Abubakirova AV, Tarasenko NF. [Smoking as risk factor for development diseases of the respiratory tract in children and teenagers]. *Orenburg medical Bulletin*. 2015;2 (10):35-38. Russian
5. Boyko DM. [Analysis of macro-and microscopic changes in lungs of rats with experimental modeling of chronic obstructive pulmonary disease]. *Herald of problems of biology and medicine*. 2012;2(93): 49-53. Ukrainian.

6. Brodskaya TA, Nevzороva VA, Gel'tser BI, Kotsyurbi EA, Agafonova IG, Luk'yanov PA. [Experimental modeling of chronic obstructive pulmonary disease of lungs with tobacco smoking and evidences of vascular dysfunction]. *The Siberian scientific medical journal*. 2009;1(135):60-65. Russian.
7. Kouzoubova NA, Lebedeva ES, Dvorkovskaya IV, Platonova IS, Sourkova EA. [Peculiarities of immune reaction in development of experimental bronchopulmonary inflammation]. *Herald of modern clinical medicine*. 2011;4 (1):56-61. Russian.
8. Braber S, Henricks PAJ, Nijkamp FP, Kraneveld AD, Folkerts G. Inflammatory changes in the airways of mice caused by cigarette smoke exposure are only partially reversed after smoking cessation. *Respiratory Research*; 2010:1-11.
9. Churg A, Cosio M, Wright JL. Mechanisms of cigarette smoke-induced COPD: insights from animal models. *American J Physiol Lung Cell Molecular Physiology*. 2008;294:612-31.
10. D'hulst AI, Vermaelen KY, Brusselle GG, Joos GF, Pauwels RA. Time course of cigarette

smoke-induced pulmonary inflammation in mice. Eur Respir J; 2005;26(2):204-13.

11. Joos GF Cigarette smoke in mice, rats and guinea-pigs: value to the study of pathogenic factors involved in COPD. Experimental models for COPD and asthma. In: 15 European respiratory congress.

Copenhagen; 2005:9-38.

12. Leberl M, Kratzer A, Taraseviciene-Stewart L. Tobacco smoke induced COPD / emphysema in the animal model – are we all on the same page? Front Physiol. 2013;4:1-23.

**Фиалковская А.А., Чергинцев В.И., Силкина Ю.В. Клинико-морфологические сравнения влияния табачного дыма на дыхательные системы детей и крыс.**

**Реферат.** Целью исследования было изучение глубины и динамики морфологических изменений в бронхолегочной системе подростков под влиянием табачного дыма на основе сравнения клинических данных и эксперимента на крысах. Все обследованные подростки и подопытные крысы были разделены на 3 группы в зависимости от уровня патологической нагрузки. Морфологическое исследование показало, что изменения функциональных показателей подростков совпадают с глубиной нарушений структуры легочной ткани крыс во всех исследуемых группах. Установлено, что глубина морфологических изменений в бронхолегочной системе зависит от возраста, а также от продолжительности экспозиции табачного дыма.

**Ключевые слова:** подростки, табачный дым, эксперимент.