

**В.І.Гула**  
**В.З.Сікора**

Сумський державний університет

**Ключові слова:** шлунок, фундальний відділ, загальна дегідратація.

Надійшла: 10.11.2016

Прийнята: 12.12.2016

УДК: 616.33+616.395]-091.8-092.9

## **ГІСТОМОРФОМЕТРИЧНИЙ АНАЛІЗ ЗМІН СТІНКИ ШЛУНКУ ЗА УМОВ ЗА- ГАЛЬНОЇ ДЕГІДРАТАЦІЇ ОРГАНІЗМУ**

*Дослідження проведено в рамках науково-дослідних робіт «Закономірності вікових і конституціональних морфологічних перетворень внутрішніх органів і кісткової системи за умов впливу ендо- і екзогенних чинників і шляхи їх корекції» (номер державної реєстрації 0013U001347) та «Морфофункціональний моніторинг стану органів і систем організму за умов порушення гомеостазу» (номер державної реєстрації 0109U008714).*

**Реферат.** На білих лабораторних щурах вивчено вплив загальної дегідратації, яка моделювалася шляхом утримування тварин на повністю безводній дієті. Вивчені гістоморфометричні зміни фундального відділу шлунку на 3-тю, 6-ту та 9-ту добу експерименту. Отримані результати свідчать про стоншення шарів стінки шлунку, незворотні дистрофічні зміни та загибель частини клітин власних залоз, а також порушення місцевого кровообігу та гемореологічні зміни у судинах мікроциркуляторного русла, які прогресують від легкого до важкого ступеню загальної дегідратації.

**Morphologia.** – 2016. – Т. 10, № 4. – С. 23-28.

© В.І.Гула, В.З.Сікора, 2016

✉ viktoriya-gulaya@mail.ru

**Hula V.I., Sikora V.Z. Histomorphometric analysis of stomach walls alternation under conditions of general body dehydration.**

**ABSTRACT. Background.** Changes of the composition of food and beverages intake by modern humans do not fulfill the nutritious, energetic and water needs of the body. This causes rapid growth of gastrointestinal diseases. The stomach is particularly susceptible to the influence of external factors. Water-salt metabolism disorders cause structural and functional alternations of the stomach as one of the digestive organs. **Objective.** The present study was conducted to identify changes of the fundus of the stomach wall of the rats under condition of general body dehydration of different severity level. **Methods.** The object of this research was a group of 29 adult white male laboratory rats with average weight of 150-170 g. The control group comprised of 7 rats which had the usual water intake in the course of the experiment. Light dehydration occurred on the 3<sup>rd</sup> day of the experiment, medium dehydration happened on the 6<sup>th</sup> day and severe dehydration – on the 9<sup>th</sup> day. The animals were sacrificed on the days stated above by means of euthanasia with anesthetic ethers. Sampling and fixation were carried out in accordance with the established procedures. To examine the structural components the histologic sections were stained with hematoxylin and eosin stain, using Van Gieson's staining and Mallory staining. Morphometric analysis included defining of the thickness of stomach walls of the animals of all the groups. **Results.** On the 3<sup>rd</sup> day from the experiment launch (mild dehydration) there was observed a fair decrease in the average layer thickness of the surface epithelium as well as other components of the stomach walls as compared to the results of the intact group of animals. Mallory staining determined a major thinning of the mucous layer on the surface of the gastric mucosa as well as mucus presence in cytoplasm of mucous cells. On the 6<sup>th</sup> day of the experiment (moderate dehydration) the average layer thickness of surface epithelium decreased compared to the control group. There was a tendency of thinning of the stomach wall thickness and all of its structural components as compared to the intact animal group. Mucous membrane had erosions which looked like surface defects on the gastric folds. On the 9<sup>th</sup> day of the monitoring (severe dehydration) a considerable decrease of thickness index of all of the gastric wall components. This was accompanied by irreversible dystrophic and necrobiotic cell changes mainly in the gastric glands necks and bodies which lead to total cytolysis. There is reported moderate vascular blood congestion, haemoreologic disorders which manifest themselves as stasis and thrombosis of microcirculatory bloodstream vessels. **Conclusion.** The obtained results indicate thinning of stomach walls, irreversible dystrophic changes and partial loss of gland cells function as well as local circulation failure and haemoreologic changes in microvascular vessels which progress from mild to severe general dehydration.

**Key words:** stomach, fundus of the stomach, general dehydration.

### **Citation:**

Hula VI, Sikora VZ. [Histomorphometric analysis of stomach walls alternation under conditions of general body dehydration]. *Morphologia*. 2016;10(4):23-8. Ukrainian.

## Вступ

Зміни характеру прийому їжі та пиття сучасною людиною сприяють усе меншому задоволенню поживних, енергетичних та водних потреб організму, що стає індуктором невинного росту числа захворювань органів шлунко-кишкового тракту [1, 2].

У літературі дедалі частіше зустрічаються дані щодо впливу характеру їжі [3], напоїв [4,5], захворювань [6,7], стресу [8,9] та шкідливих умов [10,11] на шлунок. Разом із тим, дуже мало уваги приділяється дослідженню впливу дегідратаційних порушень водно-сольового обміну на цей орган.

Усе вищевказане доводить необхідність проведення гістоморфометричних змін шлунку за умов загального зневоднення організму.

**Мета** дослідження: виявити зміни компонентів фундального відділу шлунку щурів за умов загального зневоднення організму різного ступеню тяжкості.

## Матеріали та методи

Об'єктом дослідження слугували 29 лабораторних білих щурів-самців зрілого віку середньою масою 150-170 г.

Догляд за тваринами здійснювався за міжнародними принципами Європейської конвенції "Про захист хребетних тварин, які використовуються для експериментів та інших наукових цілей" (Страсбург, 1986) та "Загальних етичних принципів експериментів на тваринах", прийнятих Першим національним конгресом з біоетики (Київ, 2001).

Контрольну серію тварин склали 7 щурів, які під час проведення експерименту перебували на звичайному питному раціоні. На тваринах експериментальної серії моделювався вплив загального зневоднення легкого (8 щурів), середнього (7 щурів) та важкого (7 щурів) ступенів.

Раціон експериментальних тварин складався із сухого гранульованого комбікорму з повним обмеженням вживання води. Легкий ступінь загального зневоднення досягався на 3-тю добу, середній – на 6-ту, важкий – на 9 добу експерименту.

Тварин виводили із експерименту відповідно до вказаних термінів шляхом евтаназії під ефірним наркозом. Забір, фіксація ділянки фундального відділу шлунку проводилася з дотриманням загальноприйнятих методик. Для вивчення структурних компонентів шлунку гістологічні зрізи були забарвлені гематоксилін-еозином, за Ван-Гізона, по Малорі. Для мікроскопічного дослідження використовували світловий мікроскоп "Olympus" з фотографічною реєстрацією морфологічної картини відеокамерою Baumer/ortronic. Тур: CX05c. Морфометричне дослідження проводилось за допомогою програми «Digimaizer».

Обробка отриманих результатів здійснюва-

лася з використанням пакета програми "AtteStat" для MS Excel [12]. Для оцінки достовірності розбіжності експериментальних та контрольних даних користувалися методом ANOVA, достовірною вважали різницю при  $p < 0,05$ .

Морфометричний аналіз включав визначення товщини оболонок стінки шлунку у тварин усіх груп.

## Результати та їх обговорення

На 3 добу від початку експерименту (легкий ступінь загального зневоднення) у стінці шлунку чітко візуалізуються слизова з підслизовою основою, м'язова і серозна оболонки. Згідно з даними морфометричного дослідження середня товщина стінки шлунку достовірно зменшується порівняно із групою інтактних тварин на 18,6% ( $p = 0,0002$ ).

Товщина слизової оболонки фундального відділу шлунку не відрізняється достовірно ( $p = 0,3715$ ) від аналогічного показника в групі контролю. При забарвленні по Малорі визначається суттєве зменшення шару слизу на поверхні слизової оболонки, а також вмісту слизу в цитоплазмі слизових клітин.

Поверхневий рельєф слизової оболонки згладжений – поля і ямки нечіткі. Поверхневі епітеліоцити значною мірою у стані важкої дистрофії: цитоплазма клітин коагульована, або вакуолізована, ядра з ознаками маргінації хроматину, рідше – явищами каріолізу. Наслідком даних змін є загибель і десквамація поверхневого епітелію (Рис.1).

Сплощення поверхневого епітелію, як відображення патологічних змін у ньому, підтверджують і дані морфометричного дослідження, яке встановило достовірне зменшення середньої висоти поверхневого епітелію на 33,18% ( $p < 0,0001$ ) у порівнянні з групою інтактних тварин.

Власна пластинка слизової оболонки не має морфологічних особливостей у порівнянні з групою інтактних тварин, у ній при забарвленні за Ван Гізона чітко визначаються сполучнотканинні волокна, помірно повнокрівні судини без ознак гемореологічних порушень і клітинні елементи: плазматичні клітини, лімфоцити, поодинокі макрофаги. Серед клітин власних залоз візуалізуються слизові, парієтальні і головні клітини. Визначається розширення просвітів залоз, переважно за рахунок зменшення розмірів клітин, особливо в шийках і тілах залоз (рис. 1).

Власна пластинка слизової оболонки без морфологічних особливостей у порівнянні з групою інтактних тварин. У ній при забарвленні за Ван Гізона чітко визначаються сполучнотканинні волокна і клітинні елементи (плазматичні клітини, лімфоцити, поодинокі макрофаги), повнокрівні судини, у яких мають місце ознаки гемореологічних порушень у вигляді розповсюджених стазів.

Підслизова основа представлена пухкою сполучною тканиною, її середня товщина становить на 29,72% ( $p=0,0026$ ) менше порівняно з контрольною групою тварин. У підслизівій основі розташовані артеріальні та венозні судини, капіляри та сітка лімфатичних судин. Відзначається помірне повнокрів'я кровоносних судин.

М'язова оболонка шлунку сформована клітинами гладких м'язів. Шари м'язового шару чітко візуалізуються. При проведенні морфометричного дослідження виявлено, що товщина м'язового шару в фундальному відділі шлунку становить у середньому на 29,28% ( $p<0,0001$ ) менше відносно показників інтактних тварин. Між м'язовими структурами у пухкій сполучній тканині розташоване міжм'язове нервеве сплетіння Ауербаха і сітка кровоносних та лімфатичних судин. Відзначається помірне повнокрів'я кровоносних судин.

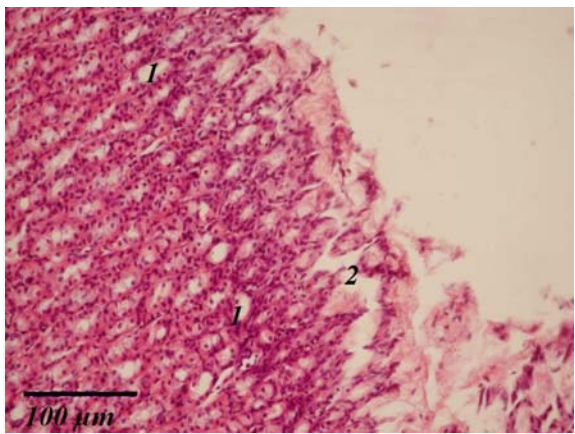


Рис. 1. Шлунок щура. Слизова оболонка фундального відділу. Загальна дегідратація, 3 доба. 1- розширення просвітів залоз. 2- десквамація поверхневого епітелію. Забарвлення гематоксиліном та еозином,  $\times 200$ .

Серозна оболонка утворена тонким шаром пухкої волокнистої сполучної тканини, вкритим мезотелієм. Її товщина в порівнянні з контролем зменшується достовірно на 19,32% ( $p=0,0055$ ).

На 6 добу від початку експерименту (середній ступінь загального зневоднення) у стінці шлунку візуалізуються слизова, підслизова, м'язова та серозна оболонки. Згідно з даними морфометричного дослідження середня товщина стінки шлунку достовірно ( $p<0,0001$ ) потоншена на 24,98% у порівнянні з групою контролю.

Середня товщина слизової оболонки фундального відділу шлунку також достовірно менша на 11,83% ( $p=0,0477$ ) порівняно з інтактними тваринами. Слизовий шар дуже слабо виражений, нерівномірний за товщиною, місцями відсутній, в ньому визначається велика кількість десквамованого поверхневого епітелію у вигляді окремих клітин, а також великих клітинних пла-

стів. Морфометричним дослідженням встановлено, що середня висота поверхневого епітелію порівняно з контролем високодостовірно зменшилась на 29,11% ( $p<0,0001$ ).

При зневодненні середнього ступеню у слизовій оболонці виявлялися гострі ерозії, що мали вигляд поверхневих дефектів на вершинах шлункових валиків. Іноді ерозії були численними, охоплювали великі групи валиків. Ерозії характеризувалися некрозом і відторгненням поверхневого епітелію. На дні ерозій визначався залозистий епітелій з явищами дистрофічних змін (рис. 2).

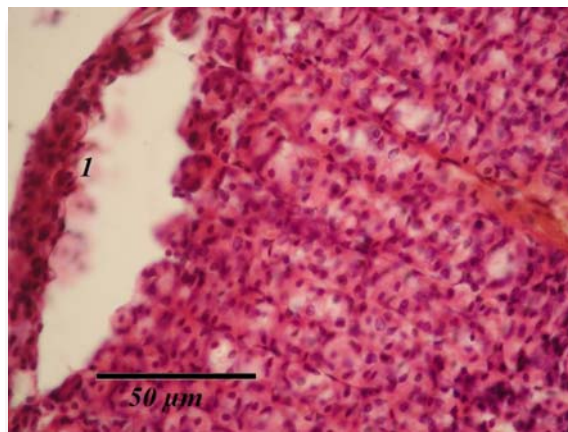


Рис. 2. Шлунок щура. Слизова оболонка фундального відділу. Загальна дегідратація, 6 доба. 1- дистрофія і масивна десквамація поверхневого епітелію (початок формування гострої ерозії). Забарвлення гематоксиліном та еозином,  $\times 400$ .

У прилеглих до ерозій ділянках слизової оболонки також визначаються дегенеративні зміни поверхневого епітелію, що свідчить про його нежиттєздатність, що можна розцінювати як передерозивні процеси.

У власній пластинці слизової оболонки фундального відділу візуалізуються головні залози. Власні залози частково розширені. У тілах залоз слизові епітеліоцити та паріетальні клітини у стані дистрофічних і некробіотичних змін. Серед клітин залоз візуалізуються слизові, паріетальні і головні клітини. Мікросудини слизової оболонки фундального відділу шлунку значного кровонаповнення з реологічними порушеннями у вигляді стази (рис. 3). М'язова пластинка слизової оболонки не має особливостей.

Підслизова основа представлена пухкою сполучною тканиною з розташованими в ній артеріальними і венозними судинами, капілярами та сіткою лімфатичних судин. Відзначається повнокрів'я кровоносних судин. Гемореологічні порушення помірно виражені і проявляються розповсюдженими стазами. Середня товщина підслизової основи достовірно знижується на 34,58% ( $p=0,0009$ ).

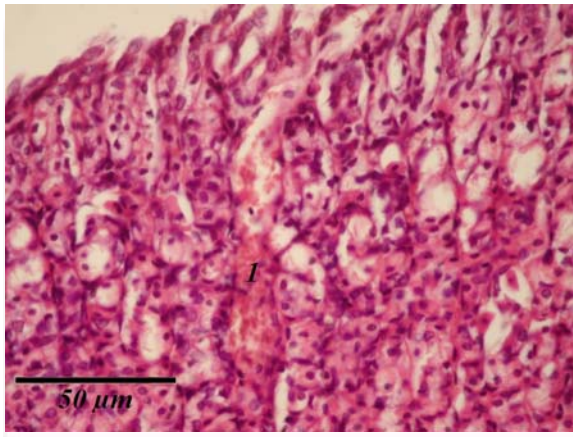


Рис. 3. Шлунок щура. Слизова оболонка фундального відділу. Загальна дегідратація, 6 доба. 1- повнокрів'я мікросудин слизової оболонки з реологічними порушеннями у вигляді стазу. Забарвлення гематоксиліном та еозином,  $\times 400$ .

Волокна м'язового шару чітко візуалізуються. При проведенні морфометричних досліджень виявлено, що його середня товщина відносно групи інтактних тварин з високою достовірністю знижується на 35,59% ( $p < 0,0001$ ). Між м'язовими структурами в пухкій сполучній тканині розташоване міжм'язове нервово сплетення Ауербаха і сітка кровоносних та лімфатичних судин.

Відзначається повнокрів'я кровоносних судин і стази в судинах мікроциркуляторного русла. Серозна оболонка утворена тонким шаром пухкої волокнистої сполучної тканини, вкритої мезотелієм. Товщина серозної оболонки у фундальному відділі знижується з високою достовірністю на 32,89% ( $p < 0,0001$ ) відносно групи контролю.

На 9 добу спостережень (важкий ступінь загального зневоднення) у стінці шлунку, як і в попередніх термінах дослідження, візуалізуються усі його оболонки, однак поверхневий рельєф згладжений, валики і ямки чітко не визначаються. Середня товщина стінки шлунку знижується на 29,72% що достовірно ( $p < 0,0001$ ) менше у порівнянні з показниками у групі інтактних тварин. Товщина слизової оболонки у фундальному відділі шлунку в середньому знижується на 14,45%, що є найменшим ( $p = 0,0115$ ) показником у порівнянні з попередніми термінами дослідження.

Слизивий шар на поверхні епітелію шлунку відсутній. Поверхневий епітелій внаслідок необоротних дистрофічних змін, цитолізу та масивної десквамації у 2/3 спостережень майже тотально відсутній. У поверхневих епітеліоцитах вміст слизу незначний, або також відсутній (рис. 4). Морфометричним дослідженням встановлено, що середня висота поверхнього епітелію складає  $10,98 \pm 0,28$  мкм, що є достовірно ( $p < 0,0001$ ) меншим показником у порівнянні з контролем.

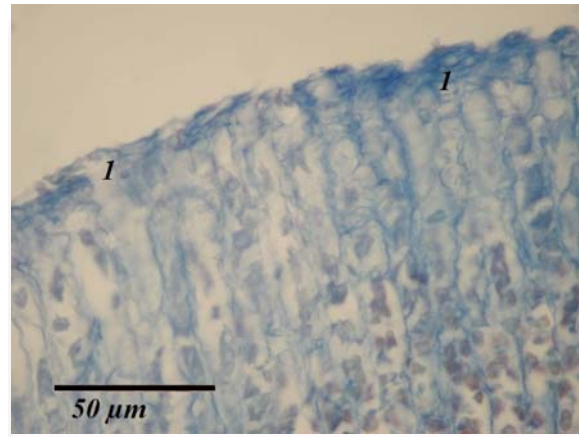


Рис.4. Шлунок щура. Слизова оболонка фундального відділу. Загальна дегідратація, 9 доба. 1- тяжка дистрофія поверхневих епітеліоцитів. Слиз на поверхні слизової оболонки, а також в цитоплазмі поверхневих епітеліоцитів відсутній. Забарвлення по Малорі,  $\times 400$ .

У власній пластинці слизової оболонки при забарвленні за Ван Гізон чітко визначаються сполучнотканинні волокна і клітинні елементи: плазматичні клітини, лімфоцити, поодинокі макрофаги. Відзначається повнокрів'я кровоносних судин. Гемореологічні порушення помірно виражені і проявляються розповсюдженими стазами. У шийках і тілах шлункових залоз спостерігаються незворотні дистрофічні і некробіотичні зміни клітин, що завершуються тотальним цитолізом. При цьому найбільш збереженими лишаються глибокі відділи залоз (рис. 5).

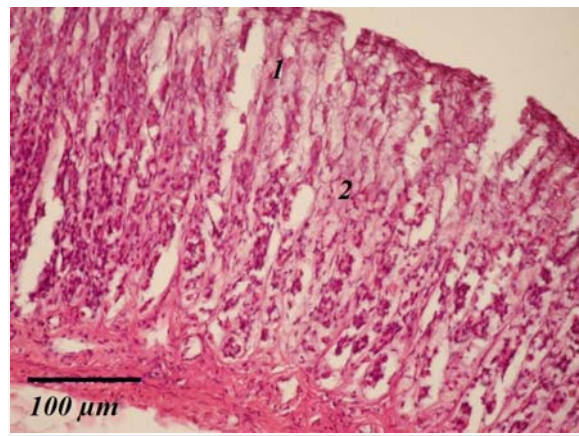


Рис. 5. Шлунок щура. Фундальний відділ. Загальна дегідратація, 9 доба. Забарвлення гематоксиліном і еозином. Дистрофічні і цитолітичні зміни в переважно в шийках (1) та тілах (2) головних залоз. Забарвлення гематоксиліном та еозином,  $\times 200$ .

М'язову пластинку слизової оболонки формують клітини гладких м'язів, розташовані в один шар. Безпосередньо до слизової оболонки прилягає підслизова основа, середня товщина якої у цій стадії зменшується на 39,56%

( $p < 0,0001$ ) порівняно з контролем. Мікросудини слизової оболонки фундального відділу шлунку посиленого кровонаповнення, мають ознаки реологічних порушень у вигляді розповсюджених стазів і мікротромбозів.

У підслизовій основі відзначається помірне повнокрів'я кровоносних судин. Гемореологічні порушення помірно виражені і проявляються стазами та мікротромбозами.

М'язова оболонка шлунку сформована клітинами гладких м'язів. Шари м'язового шару чітко візуалізуються. При проведенні морфометричних досліджень виявлено, що товщина м'язового шару в фундальному відділі шлунку знижується на 41,71% ( $p < 0,0001$ ). Відзначається помірне повнокрів'я кровоносних судин і гемореологічні порушення у вигляді стазів та тромбозів у судинах мікроциркуляторного русла.

Серозна оболонка і мезотелій, що її вкриває, без морфологічних особливостей. За даними морфометричного дослідження товщина серозної оболонки достовірно зменшується відносно контролю на 37,17% ( $p < 0,0001$ ).

#### Підсумок

Таким чином, при загальній дегідратації у фундальному відділі шлунку відбувається перелік морфологічних змін, які насамперед стосуються слизової оболонки. Товщина слизової обо-

лонки та слизового шару зменшується у порівнянні з контрольною групою, визначаються дистрофічні та некробіотичні зміни поверхневого епітелію і його масивна десквамація. Спостерігається посилення цих процесів як в клітинах поверхневого епітелію, так і в клітинах власних залоз.

Морфометричним дослідженням доведено, що під впливом загальної дегідратації значно зменшуються показники товщини усіх компонентів стінки шлунку: слизової, підслизової, м'язової та серозної оболонок, а також висоти поверхневого епітелію разом із слизовим шаром. Дані зміни прогресують за мірою зростання ступеню тяжкості дегідратації і при середньому і, особливо, при важкому ступенях носять значний характер. Підслизова основа, м'язова та серозна оболонка стінки шлунку суттєво не змінені. Крім того, при загальній дегідратації виявлені порушення місцевого кровообігу та гемореологічні зміни у вигляді стазів і тромбозів судин мікроциркуляторного русла, які прогресують від легкого до важкого ступеню [13,14,15].

#### Перспективи подальших розробок

Планується вивчення шлунку шурів за умов зневоднення організму на ультраструктурному рівні та пошук коректора морфологічних змін.

### Літературні джерела

#### References

1. Al-Qudah MMA. The histological effect of hunger stress on the stomach in male albino rats: a study of light microscope. *Res J Biol Sci.* 2011;6(11):569-574. doi: 10.3923/rjbsci.2011.569.574
2. Chowdhury AH, Lobo DN. Fluids and gastrointestinal function. *Curr Opin Clin Nutr Metab Care.* 2011 Sep;14(5):469-76. doi: 10.1097/MCO.0b013e328348c084.
3. Semenova MA, Tsyganova NA, Drozhkina EP, Saenko YV, Gluschenko ES, Antonova AV, Galchin AV. [Some morphological and physiological characteristics of postnatal ontogenesis of white rats on long-term dispersed food feeding]. *Fundamental research.* 2013;4(5):1144-1148. Russian.
4. Ayuob N, ElBeshbeishy R. Impact of an energy drink on the structure of stomach and pancreas of albino rat: can omega-3 provide a protection? *PLoS One.* 2016 Feb 19;11(2):e0149191. doi: 10.1371/journal.pone.0149191.
5. Shtanova LY, Govorukha TN, Vovkun TV, Baranovskyy VA, Baban VN, Veselskyy SP, Yanchuk PI, Garnyk KV. [Effects of corvitan on the gastric mucosa of rat affected by 80% ethanol at different doses of drug]. *Fitoterapiya.* 2013;(3):23-30. Ukrainian.
6. Mikhaleva LM, Barkhina TG, Shchegoleva NN, Gracheva NA, Golovanova VE. [Structural changes in the gastric and duodenal mucosal capillaries in asthma]. *Arkh Patol.* 2014 Jan-Feb;76(1):37-41. Russian.
7. Bezshanko NA, Gorovenko LK. [Changes of ultrastructure of mucus shell of stomach of rats on early terms of development of hypothyroidism]. *Galician Medical Journal.* 2010;17(2):24-26. Ukrainian.
8. Omelchenko OY. [Analysis of changes of microcirculation in gastric mucosa and submucosa and their relationship with ulcerogenesis at acute stress in rats of different reaction types]. *Bulletin of problems biology and medicine.* 2013;3(1):126-130. Ukrainian.
9. Suzuki H, Nishizawa T, Tsugawa H, Morigami S, Hibi T. Roles of oxidative stress in stomach disorders. *J Clin Biochem Nutr.* 2012 Jan;50(1):35-9. doi: 10.3164/jcbr.11-115SR.
10. Fedchenko SN, Galuzina LO. [Morphological characteristics of the damage of the epithelium of the mucous membrane of the stomach (MMS) caused by toluene intoxication]. *Ukrainskyi morfolohichnyi almanakh.* 2011;9(2):106-109. Russian.
11. Kuvenyova ML, Luzin VI, Morozov VN, Morozova EN. [Structural changes of mucous membrane, submucous and muscular layers of rats' stomach, arising up under action of epichlorohydrin].

Belgorod State University Scientific bulletin Medicine Pharmacy. 2015;(16):225-229. Russian.

12. Lapach SN, Chubenko AV, Babich PN. [Statistical methods in biomedical research with Excel]. Kyiv: Morion; 2000. 320 p. Russian.

13. Schubert ML. Gastric exocrine and endocrine secretion. Curr Opin Gastroenterol. 2009 Nov;25(6):529-36. doi: 10.1097/MOG.0b013e328331b62a.

14. Tripette J, Loko G, Samb A, Gogh BD,

Sewade E, Seck D, Hue O, Romana M, Diop S, Diaw M, Brudey K, Bogui P, Cissé F, Hardy-Dessources MD, Connes P. Effects of hydration and dehydration on blood rheology in sickle cell trait carriers during exercise. Am J Physiol Heart Circ Physiol. 2010 Sep;299(3):H908-14. doi: 10.1152/ajpheart.00298.2010.

15. Poryadin GV. [Pathophysiology: lectures: Textbook] Moscow: GEOTAR-Media; 2014. 592 p. Russian.

**Гулая В.И., Сикора В.З. Гистоморфометрический анализ изменений стенки желудка при общей дегидратации организма.**

**Реферат.** На белых лабораторных крысах изучено влияние общей дегидратации, которая моделировалась путем содержания животных на полностью безводной диете. Изучены гистоморфометрические изменения фундального отдела желудка на 3-и, 6-е и 9-е сутки эксперимента. Полученные результаты свидетельствуют об истончении слоев стенки желудка, необратимых дистрофических изменениях и гибели части клеток собственных желез, а также нарушениях местного кровообращения и гемореологических изменениях в сосудах микроциркуляторного русла, которые прогрессируют от легкой до тяжелой степени общей дегидратации.

**Ключевые слова:** желудок, фундальный отдел, общая дегидратация.