

О.О.Приходько

Сумський державний університет

Ключові слова: селезінка, біла пульпа, червона пульпа, дегідратація, щури.

Надійшла: 18.10.2016

Прийнята: 14.12.2016

УДК: 611.411.018: 616.395-092.9

ГІСТОЛОГІЧНА ХАРАКТЕРИСТИКА СЕЛЕЗІНКИ ЩУРІВ ЗА УМОВ ДІЇ ЗАГАЛЬНОЇ ДЕГІДРАТАЦІЇ ОРГАНІЗМУ

Дослідження проведено в рамках науково-дослідних робіт «Закономірності вікових і конституціональних морфологічних перетворень внутрішніх органів і кісткової системи за умов впливу ендо- і екзогенних чинників і шляхи їх корекції» (номер державної реєстрації 0013U001347) та «Морфофункціональний моніторинг стану органів і систем організму за умов порушення гомеостазу» (номер державної реєстрації 0109U008714).

Реферат. Гістологічним методом вивчено вплив загальної дегідратації на динаміку структурних змін у селезінці щурів при різних термінах зневоднення. Встановлено, що дегідратація якісно змінює структуру селезінки. При легкому ступені дегідратації має місце слабо виражена гіперплазія білої пульпи. При середньому ступені в переважній частині спостережень відмічаються ознаки вираженої гіперплазії білої пульпи, у невеликій кількості досліджень - ознаки поступового її виснаження.

Morphologia. – 2016. – Т. 10, № 4. – С. 60-64.

© О.О.Приходько, 2016

✉ olyastr1@yandex.ua

Prykhodko O. Histological characteristics of rats` spleen in conditions of general dehydration.

ABSTRACT. Background. The study of morphological changes of immune organs in conditions of extreme factors still remains one of the most important in medicine due to daily influence of negative factors on the body. Dehydration is a stressful agent, often influencing human body in natural conditions and in the conditions of specific manufacture. **Objective.** To compare the changes of structural spleen components in conditions of experimental dehydration of rats of light and moderate degrees. **Methods.** The object of the study were 18 outbred white adult rats. 6 animals formed the control group. The group of experimental rats was in conditions of general dehydration by A.D.Soboleva: they were on a completely anhydrous diet. They were fed with granulated feed. In the first group (6 rats) we simulated mild dehydration, which was reached within three days. In the second group (6 rats) we simulated moderate degree of dehydration when water shortage was achieved within 6-7 days of the experiment. In order to study the structural components of the spleen histological sections were stained with hematoxylin-eosin, by the method of Van Gieson, and PAS-reaction was conducted. **Results.** Under the light microscopy rats` spleen of the control group has typical for rats structure. On the 3rd day of the experiment (mild dehydration) the conducted histological studies of the spleen showed, that medium-sized lymphoid follicles with well-distinguished T and B zones dominate in the white pulp. In some follicles the boundaries of reactive centers are expanded, there are strengthened macrophage and plasmocyte reactions. On the 6th day of the experiment (mild dehydration) medium follicles dominate in 2/3 of observations, more seldom - large. In large and medium-sized follicles we determine T- and B-zones. In 1/3 of observations we determine small follicles and almost no medium and large specimens. Small follicles are devastated, they are presented by T-lymphocytes, B-zones are not defined or expressed very poorly. There is increased plethora of the red pulp. The density of immune cells is moderate and focal accumulations of T -lymphocytes are not numerous. **Conclusion.** It was determined that within both terms of the experiment dehydration leads to similar morphological changes in the spleen. There is a slight hyperplasia of the white pulp in the spleen on the 3rd day of general dehydration. On the 6th day in the majority of the observations we determined signs of severe hyperplasia of the white pulp. At the same time, a small number of observations in the white pulp show small follicles, presented only by T-lymphocytes. This shows the signs of a gradual depletion of splenic white pulp with general dehydration of average degree.

Key words: spleen, white pulp, red pulp, dehydration, rats.

Citation:

Prykhodko O. [Histological characteristics of rats` spleen in conditions of general dehydration]. *Morphologia*. 2016;10(4):60-4. Ukrainian.

Вступ

Вивчення морфологічних змін імунних органів за умов дії екстремальних факторів і сьогодні залишається одним з найважливіших у меди-

цині, що пояснюється щоденним впливом на організм несприятливих факторів. Зневоднення належить до числа найбільш актуальних станів [1-4].

Дегідратація – це вид дисгідрії, що характеризується дефіцитом рідини в організмі. Це розповсюджене порушення водно-електролітного балансу являється стресовим чинником, що часто діє на організм людини в умовах надмірної фізичної активності, специфічного виробництва. До того ж, травми, харчові та хімічні отруєння супроводжуються різкою втратою рідини, призводячи до порушення діяльності різних органів і систем, у тому числі і органів імунної системи [5-10].

Селезінка являється найбільшим вторинним імунним органом, який містить близько однієї чверті лімфоцитів організму та є найбільшим колектором лімфоїдної тканини в організмі і виконує різноманітні функції. У літературі відзначається висока залежність морфології імунної системи, зокрема селезінки, від умов існування організму [11-15]. Проблеми зневоднення присвятили свої праці багато морфологів [16-18], проте структурні зміни, які відбуваються в селезінці при загальній дегідратації, досліджені недостатньо.

Метою дослідження стало порівняльне вивчення змін структурних компонентів селезінки в нормі та за умов дії експериментальної дегідратації організму щурів легкого та середнього ступенів.

Матеріали та методи

Об'єктом дослідження слугували 18 безпородних білих щурів-самців зрілого віку.

Догляд за тваринами здійснювався з дотриманням міжнародних біоетичних принципів Європейської конвенції "Про захист хребетних тварин, які використовуються для експериментів та інших наукових цілей" (Страсбург, 1986) та "Загальних етичних принципів експериментів на тваринах», прийнятих Першим національним конгресом з біоетики" (Київ, 2001) [19]. 6 тварин склали контрольну групу, яка перебувала на звичайному раціоні харчуванні. Групі експериментальних щурів моделювалася загальна дегідратація за А.Д.Соболевою [20], шляхом утримання тварин на повністю безводній дієті. У якості їжі вони отримували гранульований комбікорм. У першій групі моделювався легкий ступінь зневоднення, якого досягали за три дні. У другій групі моделювався середній ступінь дегідратації, коли водний дефіцит досягався протягом 6-7 днів досліду.

Усіх тварин виводили з експерименту шляхом декапітації під ефірним наркозом. Забір, фіксацію селезінки та виготовлення парафінових блоків з розміщеними в них шматочками органу виконували у відповідності до уніфікованих методик. Для вивчення структурних компонентів селезінки гістологічні зрізи забарвлювали гематоксилін-еозином, за Ван-Гізон та проводили ШИК-реакцію. Мікроскопічне дослідження здійснювали за допомогою світлового мікроскопу

"Olympus" з фотографічною реєстрацією морфологічної картини відеокамерою Baumer/optronic. Тур: CX05c. Виділення структурних компонентів проводили згідно з Міжнародною гістологічною номенклатурою. Морфометрію здійснювали за допомогою системи комп'ютерного аналізу «Digimaizer». Визначали частку білої та червоної пульпи, сполучнотканинного компоненту у площі поля зору, у відсотках.

Обробка результатів дослідження проводилась з використанням пакета програми "AtteStat" для MS Excel. Оцінювання достовірності розбіжності експериментальних і контрольних даних проводили за методом ANOVA, різницю вважали достовірною при $p < 0,05$.

Результати та їх обговорення

При світловій мікроскопії селезінка щурів контрольної групи має типову для щурів будову. Капсула селезінки утворена інтенсивно фуксифільними (при фарбуванні за Ван Гізон), сполучнотканинними волокнами, клітинами фібробластичного ряду і гладком'язовими клітинами. У паренхимі селезінки визначаються фуксифільні сполучнотканинні трабекули, що містять помірно повнокровні артерії та вени. Добре видно розподіл органу на білу та червону пульпу. Уздовж артерій, що виходять з трабекул, розподілена біла пульпа селезінки, яка представлена периартеріальними лімфатичними піхвами, лімфоїдними фолікулами та маргінальною зоною (рис. 1). Зустрічаються як первинні, так і поодинокі вторинні лімфатичні фолікули.

У червоній пульпі визначаються повнокровні синусоїди, у просвітах яких – еритроцити, нейтрофіли, лімфоцити, а також плазмоцити і у великій кількості макрофаги.

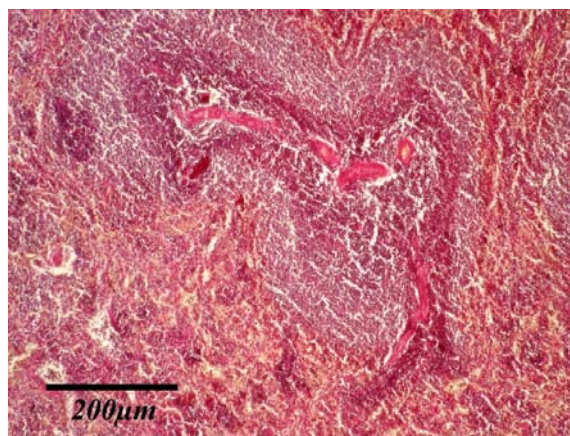


Рис. 1. Паренхіма селезінки щура контрольної групи. Фуксифільні сполучнотканинні трабекули, що містять артерії та вени. Лімфоїдні фолікули з виразними Т-і В-зонами. Червона пульпа повнокровна. Забарвлення за Ван Гізоном, $\times 100$.

Проведені гістологічні дослідження у тварин експериментальної групи виявили незначні

зміни у структурі селезінки. У білій пульпі переважають середні за розмірами лімфоїдні фолікули з добре вираженими Т- і В-зонами (рис. 2). У окремих фолікулах розширені гермінативні центри, у яких виявляється посилена макрофагальна і плазмочитарна реакції. Стінки центральних артерій, структура периартеріальних лімфоїдних зон не змінені.

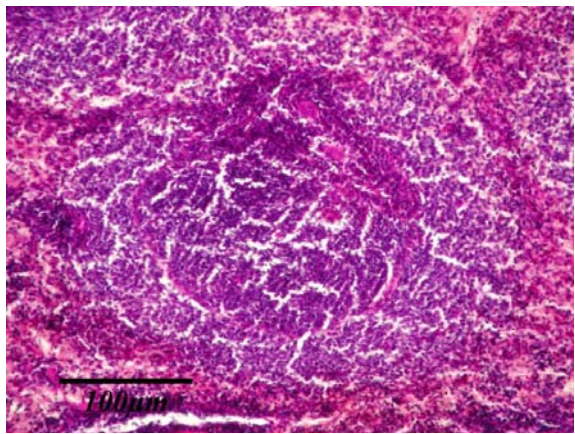


Рис. 2. Загальна дегідратація, 3 доба. Лімфоїдний фолікул селезінки з добре вираженими Т- і В-зонами. ШИК-реакція, $\times 200$.

Через три дні експерименту спостерігається недостовірне збільшення частки білої пульпи на $6,5 \pm 0,9 \%$ ($p > 0,05$) та зменшення часток червоної пульпи на $2,21 \pm 0,4 \%$ ($p > 0,05$) та $1,5 \pm 0,1 \%$ ($p > 0,05$) площі перетину сполучнотканинного компоненту, у порівнянні з контрольними показниками.

Через 6 днів експерименту (дегідратація середнього ступеня) у 2/3 спостережень переважають фолікули середніх, рідше – великих розмірів. У великих і середніх фолікулах визначаються Т- і В-зони (рис. 3).

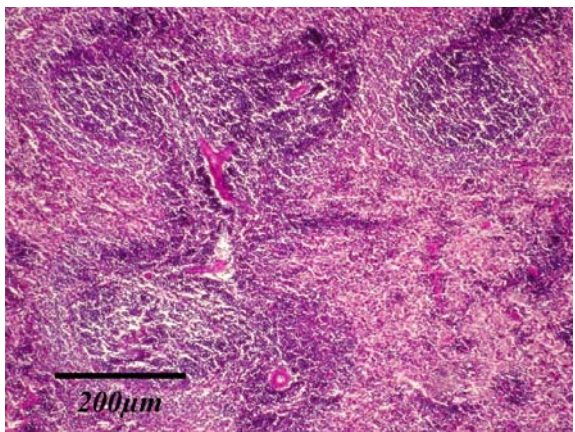


Рис. 3. Загальна дегідратація, 6 доба. Лімфоїдні фолікули з добре вираженими Т- і В-зонами та гермінативними центрами. ШИК-реакція, $\times 100$.

У 1/3 спостережень визначаються дрібні фолікули і практично відсутні середні і великі екземпляри. Дрібні фолікули спустошені, представлені Т-лімфоцитами, В-зони в них не визначаються, або виражені вкрай слабо (рис. 4).

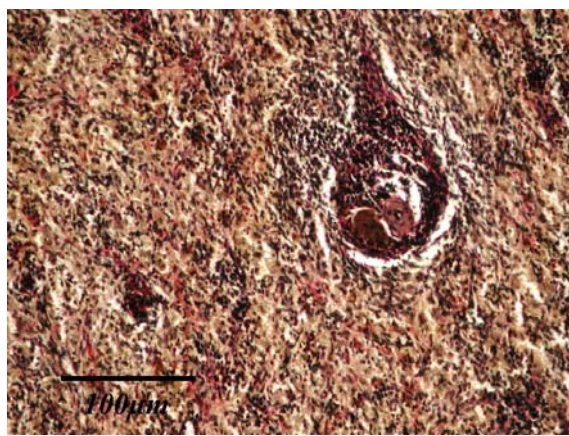


Рис. 4. Загальна дегідратація, 6 доба. Дрібні фолікули, представлені Т-лімфоцитами. Забарвлення за Ван Гізеном, $\times 200$.

У периартеріальних лімфоїдних піхвах, які знаходяться навколо пульпарних артерій відмічається їх дезорганізація, деякі стінки центральних артерій потоншені, а інші – зі значно потовщеними пухкими стінками та значно звуженим просвітом. Капсула і трабекули стають товщі.

Відзначається посилене повнокрів'я червоної пульпи. Щільність розташування імунних клітин у ній помірна, а вогнищеві скупчення Т-лімфоцитів нечисленні.

У цей термін досліду відсоткове відношення білої пульпи вище контрольних значень на $23,78 \pm 1,9 \%$ ($p < 0,05$). Стосовно червоної пульпи, то відсоткове відношення її до загальної площі зрізу нижче контрольних значень на $7,14 \pm 1,9 \%$ ($p < 0,05$). Середній показник площі перетину сполучнотканинного компоненту збільшився на $13,2 \pm 1,9 \%$ ($p < 0,05$).

Висновок

Таким чином, дегідратація легкого та середнього ступенів призводить до однотипних морфологічних змін у селезінці. На 3 добу експерименту має місце слабо виражена гіперплазія білої пульпи з деяким посиленням макрофагальної та плазмочитарної реакцій, що вказує на реактивні зміни в селезінці на тлі увімкнення компенсаторно-приспосувальних механізмів імунної системи. На 6 добу в переважній частині спостережень відмічаються ознаки вираженої гіперплазії білої пульпи. У той же час в цей термін, у невеликій кількості спостережень, у білій пульпі визначаються дрібні фолікули, що представлені лише Т-лімфоцитами. Це свідчить про ознаки поступового виснаження білої пульпи селезінки на тлі загального зневоднення середнього ступеня. Хара-

ктер морфологічних змін на даному етапі експерименту вказує на тенденцію посилення дегенеративних процесів у селезінці відповідно до збільшення тривалості дії загальної дегідратації на організм щурів.

Перспективи подальших розробок

Результати роботи являються основою для вивчення імуноархітектонки селезінки та визначення її ролі в розвитку імунної відповіді на зневоднення організму.

Літературні джерела References

1. Makalish TP. [Morphofunctional features of the spleen under influence of factors of various origins.] *Tavrisheskiy mediko-biologicheskiiy vestnik*. 2013; 16(1, Pt 1):265-269. Ukrainian.
2. Petrovova E, Massanyi P, Capcarova M. [Structural alterations in rabbit spleen after bendiocarb administration]. *Health*. 2011;46(8):788-792. Ukrainian.
3. Dias E, Gomes M, Domingues C, Ramalheira E, Morais S, Pereira Mde L. [Subacute effects of the thiodicarb pesticide on target organs of male Wistar rats: biochemical, histological, and flow cytometry studies]. *J Toxicol Environ Health A*. 2013;76(9):533-9. doi: 10.1080/15287394.2013.785216.
4. Golalipour MJ, Kord H, Ghafari S, Gharrafi AM, Davarian A, Fazeli SA, Azarhoush R. [Morphometric alterations of the rat spleen following formaldehyde exposure.] *Folia Morphol (Warsz)*. 2008 Feb;67(1):19-23.
5. Shlapak IP, Holubovska OA, Halushko OA. [Dehydration syndrome]. *Ostryie i neotlozhnyie sostoyaniya v praktike vracha*. 2015;(6):15-19. Ukrainian.
6. Rusnak IT, Tashchuk VK, Ibragimov EY, Skoropadsky VV. [The role of water in the human body, the risk of dehydration]. *Young Scientist*. 2013; 1(1):107-110. Ukrainian.
7. Pshennikova MG. [The stress phenomenon. Emotional stress and its role in pathology (continuation)]. *Patol Fiziol Eksp Ter*. 2001 Apr-Jun;(2):26-30. Russian.
8. Muraeva NA, Kapitonova MY, Krayushkin AI, Khlebnikov VV, Chernov DA, Fedorova OV. [Age-related aspects of immunomodulation changes in chronic stress]. In: [Fundamental and applied problems of medicine and biology; 2006 Jun 11-18; Sousse, Tunisia]. *Fundamental research*. 2006; 5:64-65. Russian.
9. Muraeva NA, Nesterova AA, Khlebnikov VV, Tchernov DA, Kapitonova MY. [Influence of the chronic psycho-emotional stress on the innate immunity parameters in the early postnatal ontogenesis]. *Fundamental research*. 2006; (11): 51-52. Russian.
10. Pogorelov MV, Bumeyster VI, Tkach GF, Bolotna IV, Bonchev SD. [Modern imagines about aqua-mineral balans (literature review and methods of proper reserches)]. *Visnyk problem biolohii i medytsyny*. 2009; (2):8-14. Ukrainian.
11. Grigorenko DE, Sapin MR, Fedorenko BS. [The influence of the light water on status of the lymphoid tissue of the spleen after using gamma-rays period at mice]. *Journal of New Medical Technologies*. 2010; 17(1): 9-11. Russian.
12. Kashchenko SA, Zolotarevskaya MV. [The changes in morphometric indexes of white pulp of rat's spleen under influence of immunomodulate drugs] *Ukrainskyi medychnyi almanakh*. 2011; 14(5): 74-77. Russian.
13. Adaibaev TA, Iztleuov MK, Azhaev SA. Adaptive immune morphological changes of spleen white rats when exposed to low concentrations of hexavalent chromium. In: [Proceedings of scientific and practical conference 'Modern problems of theoretical and clinical morphology'; 2011 Dec 3; Almaty].
14. Steiniger BS. Human spleen microanatomy: why mice do not suffice. *Immunology*. 2015 Jul;145(3):334-46. doi: 10.1111/imm.12469.
15. Mebius RE, Kraal G. [Structure and function of the spleen. *Nat Rev Immunol*. 2005 Aug;5(8):606-16.
16. Mosendz TM. [Morpho-functional characteristics of the neuro-muscular endings in short-term general dehydration of the body]. *World of medicine and biology*. 2013;3(1): 66 – 68. Ukrainian.
17. Huseynov TS. [Morphological changes in the structures of the walls of the small intestine during dehydration and correction with perftoran]. *International foundation research*. 2014;7(1): 47–49. Russian.
18. Hovda RV. [Structural changes in humeral bones of adapted to extracellular dehydration rats with different types of autonomic nervous system in severe extracellular dehydration.] *Visnyk morfologii*. 2013; 19(1):88–92. Ukrainian.
19. Tsyganenko AY, Krivososov MV, Parashchuk S. [Ethics of Biomedical Experiment]. *Anthology of bioethics*. 2003: 399 - 404. Ukrainian.
20. Soboleva AD. [The reaction cell and tissue dehydration. Reaction of cells and tissues to organism dehydration]. *Science. Siberian Branch*, 1975:66. Russian.

Приходько О.А. Гистологическая характеристика селезенки крыс в условиях действия общей дегидратации организма.

Реферат. Гистологическим методом изучено влияние общей дегидратации на динамику структурных изменений в селезенке крыс при разных сроках обезвоживания. Установлено, что дегидратация качественно меняет структуру селезенки. При легкой степени обезвоживания имеет место слабо выраженная гиперплазия белой пульпы. При средней степени в большей части наблюдений отмечаются признаки выраженной гиперплазии белой пульпы, в небольшом количестве исследований - признаки ее постепенного истощения.

Ключевые слова: селезенка, белая пульпа, красная пульпа, общая дегидратация, крысы.