

Б.Ю.Бідованець
Я.Я.Боднар
С.В.Трач Росоловська

ДВНЗ «Тернопільський
державний медичний уні-
верситет імені
І.Я. Горбачевського МОЗ
України»

Ключові слова: автономні
нерви, сечовий міхур, ме-
нопауза.

Надійшла: 22.01.2017

Прийнята: 24.02.2017

УДК 616.62–008.22–02:616.839.3–091.8–053.87

ГІСТОЛОГІЧНИЙ ТА МОРФОМЕТРИЧ- НИЙ АНАЛІЗ СТРУКТУРНИХ ЗМІН АВ- ТОНОМНИХ НЕРВІВ СТІНКИ СЕЧОВО- ГО МІХУРА У ЖІНОК РАНЬОГО ТА ПІЗЬОГО МЕНОПАУЗАЛЬНИХ ПЕРІ- ОДІВ

Реферат. У статті наведені результати дослідження якісних та кількісних змін автономної нервової системи стінки сечового міхура при його дисфункції у жінок раннього та пізнього менопаузального періодів. Виявлено прогресуючу симпатичну і парасимпатичну денервацію сечового міхура залежно від періоду менопаузи. Провідними чинниками є дегенеративні зміни самих автономних нервів та склеротичні зміни паренхіматозного компоненту і мікроциркуляторного русла. Кількісним аналізом доведено переважання парасимпатичної інервації.

Morphologia. – 2017. – Т. 11, № 1. – С. 13-16.

© Б.Ю.Бідованець, Я.Я.Боднар, С.В.Трач Росоловська, 2017

✉ bbidovanets@tdmu.edu.ua, bodnarya@tdmu.edu.ua, trachros@tdmu.edu.ua

Bidovanets B.Yu., Bodnar Ya.Ya., Trach Rosolovska S.V. The histological and morphometrical analysis of structural changes of the autonomous nerves of the urinary bladder wall in women of early and late menopausal periods.

ABSTRACT. Background. The overactive bladder is a current issue in world urology research. The morphology patterns are not well investigated yet, especially in menopausal women. **Objective.** The study presents the results of investigation of qualitative and quantitative changes in autonomous nervous system of the urinary bladder wall in case of its dysfunction in women of early and late menopausal periods. **Methods.** The study was performed on detrusor specimens of 12 autopsied women with overactive bladder diagnosed before their death. The modified Falk's method was used for biogenic amines detection. It is based on catecholamines capacity to fluoresce in passing ultraviolet light. For investigation of cholinergic detrusor elements we used our own method, which is based on Crevier-Belanger's one in Savay-Csillik's modification – the thiolacetate acid hydrolysis by cholinesterase detects its activity in synapses zones and along all cholinesterase-positive nerve fibers as well. **Results.** The density of adrenergic and cholinesterase-positive nerve fibers in the urinary bladder wall in women of early menopausal period were decreased on 29,46% and 25% ($p<0,05$) from control respectively, which means a slight prevalence of parasympathetic innervation. In the late menopausal period the density of adrenergic fibers in this group decreased significantly on 51,16% and 30,77% comparing the control and early menopause groups respectively. The density of the cholinesterase-positive fibers decreased significantly on 30,56% comparing the control group, but the difference between early and late menopause periods was not significant statistically. **Conclusion.** The progressive sympathetic and parasympathetic denervation of the urinary bladder was detected as well as its dependence of the menopause period. The prevalence of parasympathetic innervation is proven by quantitative analysis. The main factors are the degenerative changes of the autonomous nerves as well as the sclerosis of the parenchyma and the microcirculatory channel system.

Key words: autonomous nerves, urinary bladder, menopause.

Citation:

Bidovanets BYu, Bodnar YaYa, Trach Rosolovska SV. [The histological and morphometrical analysis of structural changes of the autonomous nerves of the urinary bladder wall in women of early and late menopausal periods]. *Morphologia*. 2017;11(1):13-6. Ukrainian.

Вступ

Патогенез гіперактивного сечового міхура (ГАСМ) є предметом дискусій і на сьогоднішній день до кінця невивчений. Відомо, що причиною розвитку дизуричних розладів за типом ГАСМ у

жінок у період менопаузи може бути різна неврологічна патологія: ішемія головного мозку, інсульт, розсіяний склероз, паркінсонізм, травми, пухлини, кісти головного і спинного мозку [1]. Неврологічна патологія часто недооцінюється у

пацієнток з такими порушеннями сечовипускання, внаслідок чого хворі довгий час не отримують необхідного лікування. Автономній нервовій системі належить провідна роль у підтриманні на належному рівні трофічних та адаптаційних процесів у різних органах і тканинах. У змінених холінергічних волокнах розвивається підвищена чутливість до холінергічної нервової стимуляції, що проявляється нестабільними скороченнями детрузора [2]. У літературі достатньо широко представлені результати дослідження порушень акту сечовипускання із застосуванням функціональних методів дослідження [2-5]. Морфологічні дослідження автономної нервової системи ГАСМ практично відсутні.

Мета дослідження

Гістологічними та морфометричними методами вивчити особливості якісних та кількісних змін симпатичних і парасимпатичних нервів стінки сечового міхура у жінок раннього та пізнього менопаузального періодів.

Матеріали та методи

Досліджено м'язовий шар стінки сечового міхура жінок різних фаз менопаузального періоду у 12 автопсійних випадках, у яких за життя діагностовано ГАСМ. Для визначення адренергічної активності сечового міхура використовували гістохімічний метод виявлення біогенних амінів, що є модифікацією оригінального методу Фалька і ґрунтується на здатності катехоламінів флуоресціювати після обробки парами параформальдегіду в прохідному ультрафіолетовому світлі [6].

Вивчення стану холінергічних елементів детрузора здійснювали за розробленим нами способом гістохімічного визначення холінестерази, в основі якого лежить альтернативна методика Crevier і Belanger у модифікації Savay і Csillik [7]. Обраний нами метод, що базується на гідролізі тіолоцтової кислоти холінестеразою, дозволяє виявити її активність не тільки в зонах, що відповідають ділянкам синапсів у сечовому міхурі, але й по всій довжині холінестеразопозитивних нервових волокон (ХпНВ), що проводять нервові імпульси.

Кількісний аналіз здійснювали згідно з принципами непрямой морфометрії за допомогою стереометричного методу Г.Г. Автанділова [8] у 10 полях зору мікроскопом Bresser Bio ScienceTrino 40×-1000× і цифровою камерою TCA-10.OC-N (8.0 Mpixels)

Статистичний аналіз отриманих кількісних даних проводили за допомогою методів варіаційної статистики [8,9] з визначенням середньої арифметичної величини (M) та похибки середньої арифметичної величини (m). Аналіз результатів виконано у відділі системних статистичних досліджень ДВНЗ «Тернопільський державний медичний університет імені І.Я. Горбачевського МОЗ України» в програмному пакеті «Statsoft

Statistica» (договір придбання програми № 119 від 13.02.2013 р.). Достеменно вважали відмінності при $p < 0,05$.

Результати та їх обговорення

Сечовий міхур має подвійну автономну (симпатичну і парасимпатичну) іннервацію. Парасимпатичної відділ іннервації сечового міхура представлений сакральним центром сечовипускання на рівні S2-S4 сегментів спинного мозку, тазовими нервами і парасимпатичної частиною тазового сплетіння. Парасимпатична іннервація забезпечує скорочення детрузора і розслаблення сфінктера. Вона відповідає за спорожнення сечового міхура.

Еферентні симпатичні нервові шляхи починаються в клітинах бічних рогів сірої речовини L1-L3 сегментів спинного мозку, виходять зі спинного мозку в складі передніх корінців, проходять паравертебральні ганглії симпатичного стовбура, нижньобрижове і підчеревне сплетення і закінчуються в превертебральних гангліях dna сечового міхура і його стінки. Симпатична стимуляція призводить до скорочення сфінктера і розслабленню детрузора сечового міхура. Вона гальмує його спорожнення.

Вважають, що ураження симпатичних волокон не призводить до порушень сечовипускання. Вважається, що еферентні волокна сечового міхура представлені лише парасимпатичними волокнами [1].

Гістоломінісцентне дослідження стінки сечового міхура жінок раннього менопаузального періоду виявило поодинокі ділянки десимпатизації, що виражалося у зменшенні кількості флуоресціюючих адренергічних нервових волокон (АдНВ) і розширенні деяких терміналей (рис. 1).

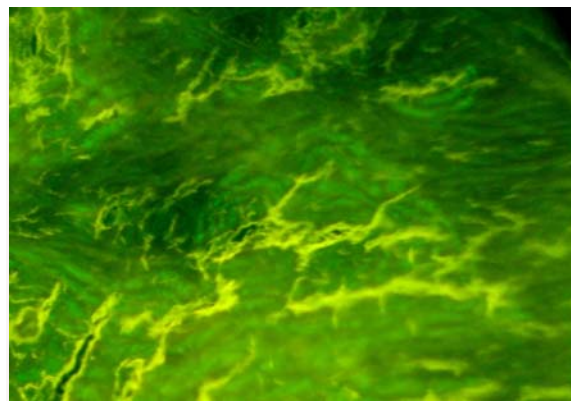


Рис. 1. Адренергічні нервові волокна стінки сечового міхура пацієнтки раннього менопаузального періоду (49 років). Зменшення кількості флуоресціюючих адренергічних нервових волокон. Параформальдегід-флуоресцентний метод. $\times 300$.

Відносно холінестеразопозитивних нервових елементів, то їх структура у жінок цього періоду була майже аналогічною контрольній групі

дослідження, однак з'являлося більше варикозностей і нервових закінчень із слабо-коричневим забарвленням, що свідчило про зниження активності холінестерази (рис. 2).




Рис. 2. Холінестеразопозитивні нервові волокна сечового міхура пацієнтки раннього менопаузального періоду (49 років). Метод Crevier і Belanger в модифікації Savay Csillik з використанням ультразвуку. $\times 300$.

Результат кількісного підрахунку представ-

лений у таблиці 1. Встановлено, що щільність АдНВ у сечовому міхурі жінок раннього менопаузального періоду зменшувалася порівняно з контрольною групою на 29,46 % ($p < 0,05$). Відносна площа ХпНВ в свою чергу зменшувалася на 25 % ($p < 0,05$) відносно контролю, що свідчило про незначне переважання парасимпатичної іннервації.

При люмінісцентному дослідженні стінки сечового міхура у жінок пізнього менопаузального періоду поряд із зонами абсолютної відсутності люмінісценції адренергічних нервових сплетень відмічалися поодинокі ледь специфічно-флуоресціюючі волокна з варикозно розширеними терміналями, що свідчило про виснаження катехоламінів. У цих ділянках, при співставленні препаратів, забарвлених за методом Ван Гізон, визначалися найбільш виражені склеротичні зміни (рис. 3).

ХпНВ у цій групі дослідження ставали дещо потоншими та вкороченими, займаючи меншу площу. Переважна їхня більшість була світлішою порівняно із інтенсивно коричневими у контрольній групі та у групі жінок раннього менопаузального періоду (рис. 4).

Таблиця 1
Відносна площа (%) адренергічних та холінестеразопозитивних нервових волокон сечового міхура жінок раннього та пізнього менопаузального періодів ($M \pm m$)

| Тип нервових волокон | Група дослідження | | |
|----------------------|-------------------|--|--|
| | Контроль (n=4) | Жінки раннього менопаузального періоду (n=6) | Жінки пізнього менопаузального періоду (n=6) |
| АдНВ | 12,9 \pm 0,7 | 9,1 \pm 0,5* | 6,3 \pm 0,4** |
| ХпНВ | 10,8 \pm 0,5 | 8,1 \pm 0,4* | 7,5 \pm 0,4** |

Примітка: Зірочкою позначені цифрові величини, що статистично достовірно відрізняються від аналогічних контрольної групи (* – $p < 0,05$; ** – $p < 0,001$).

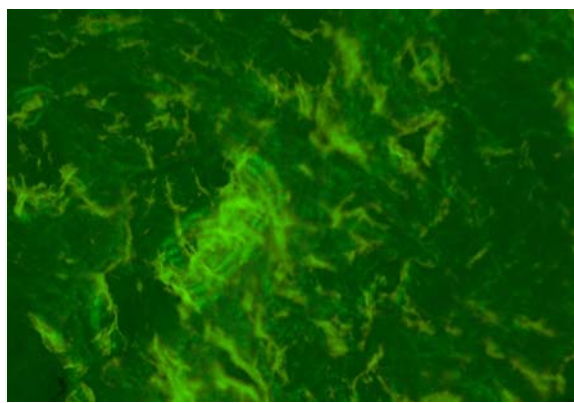


Рис. 3. Адренергічні нервові волокна сечового міхура у пацієнтки пізнього менопаузального періоду (71 рік). Ділянки повної «десимпатизації». Параформальдегід-флуоресцентний метод. $\times 300$.




Рис. 4. Холінестеразопозитивні нервові волокна сечового міхура пацієнтки пізнього менопаузального періоду (64 роки). Метод Crevier і Belanger в модифікації Savay-Csillik з використанням ультразвуку. $\times 500$.

Кількісним підрахунком встановлено, що щільність адренергічних волокон у цій групі пацієнток статистично достовірно відрізнялася від показників контрольної групи і зменшувалася в 2,1 рази, що складало 51,16 % ($p < 0,001$). Порівняно із групою жінок раннього менопаузального періоду концентрація адренергічних волокон знижувалася в 1,3 рази (30,77 %).

Стосовно відносної площі ХпНВ, виявлено зниження їх щільності на 30,56 % ($p < 0,001$) порівняно із здоровими жінками. Зниження їх відносної площі у порівнянні із групою жінок раннього менопаузального періоду було статистично недостовірне.

Висновки

У жінок менопаузального періоду за умови гіперактивного сечового міхура в його автономній іннервації виникають якісні та кількісні морфологічні порушення, що проявляються в зміні щільності холін- та адренергічних нервових сплетень і залежать від періоду менопаузи. Ви-

никає прогресуюча симпатична і парасимпатична денервація сечового міхура. Проте суттєве зменшення показників щільності адренергічних нервових сплетень спостерігається у жінок пізнього менопаузального періоду. Щільність холінергічних сплетень стінки сечового міхура у жінок пізнього менопаузального періоду перевищувала показники щільності адренергічних сплетень на 16 % ($p < 0,05$), що свідчить про переважання парасимпатичної стимуляції. Зниження щільності адренергічних та холінергічних нервових волокон зумовлене не тільки дегенеративними змінами самих нервів, але й прогресуючим склерозом та зменшенням щільності мікроциркуляторного руслу.

У перспективі подальші дослідження морфологічних особливостей структурних компонентів стінки сечового міхура у жінок з дисфункцією сечового міхура в ранньому та пізньому періодах менопаузи.

Літературні джерела References

1. Chai TC, Birder LA. Physiology and Pharmacology of the Bladder and Urethra. In: Campbell-Walsh Urology. 11th ed. Elsevier; 2016. pp. 1635, 1689.

2. Kostiev FI, Dekhtiar YuM. [The influence of autonomous nervous system on clinical passing of overactive urinary bladder]. The Ukrainian journal of nephrology and hemodialysis. 2012;2(34):33-8. Ukrainian.

3. Kostiev FI, Dekhtiar YuM, Rudenko SM, Rudenko OS, Pyvovarchuk RYa, Khlyvenko SM. [The role of the hole day urodynamics monitoring in the micturition disturbances diagnostics]. The Odesa medical journal. 2013;2:49-52. Ukrainian.

4. Hubeaux K, Deffieux X, Ismael SS, Raibaut P, Amarengo G. Autonomic nervous system activity during bladder filling assessed by heart rate variability analysis in women with idiopathic overactive bladder syndrome or stress urinary incontinence. J. Urol. 2007;178(6):2483-7. PMID: 17937953.

5. Yokoyama T, Kumon H, Nagai A. Correla-

tion of urinary nerve growth factor level with pathogenesis of overactive bladder. NeuroUrol. Urodyn. 2008;27(5):417-20. PMID: 17924444.

6. Tsygankov VI, Shyrokova NN, Bachaldin SL. [The two-step dry-air method for histochemical detection of biogenic amines]. The archive of anatomy, histology and embryology. 1989; 8: 67-8. Russian.

7. Nikolaiev GM. [The histochemical method for cholinesterase activity detection]. The archive of pathology. 1971;9:67-70. Russian.

8. Avtandilov GG, autor. *Osnovy kolichesvennoi patologicheskoi anatomii* [The basics of quantitative pathological anatomy]. Moscow: Meditsina, 2002. 240 p. Russian.

9. Kobzar AI, autor. *Prikladnaia metemati-cheskaia statistika. Dlia inzhenerov i nauchnykh rabotnikov* [The engineering mathematical statistics. For engineers and scientists]. Moscow: Fizmatlit, 2006. 816 p. Russian.

Бидованец Б.Ю., Боднар Я.Я., Трач Росоловская С.В. Гистологический и морфометрический анализ структурных изменений автономных нервов стенки мочевого пузыря у женщин раннего и позднего менопаузальных периодов.

Реферат. В статье отображены результаты исследования качественных и количественных изменений автономной нервной системы стенки мочевого пузыря при его дисфункции в женщин раннего и позднего менопаузальных периодов. Обнаружено прогрессирующую симпатическую и парасимпатическую денервацию мочевого пузыря в зависимости от периода менопаузы. Ведущими факторами являются дегенеративные изменения самих автономных нервов, а также склеротические изменения паренхиматозного компонента и микроциркуляторного русла. Количественным анализом доказано преобладание парасимпатической иннервации.

Ключевые слова: автономные нервы, мочевой пузырь, менопауза.