

Ю.В.Григор'єва

Клінічна лікарня
«Феофанія»
(Київ)

Ключові слова: передміхурова залоза, рак передміхурової залози, діагностика, простато-специфічний антиген, патоморфологія, імуногістохімічні маркери.

Надійшла: 11.08.2010
Прийнята: 09.09.2010

УДК: 616.65-006.6-07

ВИКОРИСТАННЯ ІМУНОГІСТОХІМІЧНИХ МАРКЕРІВ В КЛІНІКО-МОРФОЛОГІЧНІЙ ДІАГНОСТИЦІ ЗАХВОРЮВАНЬ ПЕРЕДМІХУРОВОЇ ЗАЛОЗИ

Резюме. Високі показники захворюваності та летальності від раку передміхурової залози обумовлюють необхідність розробки нових діагностичних підходів. Метою дослідження було співставлення клінічних та морфологічних методів обстеження хворих з різною патологією передміхурової залози, а також визначення необхідності застосування імуногістохімічних методик для оптимізації клініко-морфологічної діагностики рака простати. В дослідженні приймали участь 169 хворих різних вікових груп з патологією передміхурової залози, яким було проведено визначення простато-специфічного антигену в крові, пальцеве ректальне дослідження, трансректальне ультразвукове дослідження з подальшою біопсією, гістологічною оцінкою та визначенням експресії онкопротеїну AMACR та білку p63 (PIN coctail). В результаті співставлення було виявлено зв'язок між рівнем простато-специфічного антигену в крові та особливостями морфологічних змін в простаті. Також встановлено, що одночасне застосування онкопротеїну AMACR та білку p63 допомагає диференціювати рак та передпухлинні процеси в складних випадках. Таким чином, для встановлення точного діагнозу та визначення прогнозу захворювання необхідно застосовувати комплексний діагностичний підхід.

Морфологія. – 2010. – Т. IV, № 3. – С. 18-22.
© Ю.В. Григор'єва, 2010

Grygorieva J. Use of immunohistochemical markers in clinical-morphological diagnostic of prostate diseases.

Summary. High incidence and mortality rates of prostate cancer stipulate the necessity of new diagnostic approach development. The aim of investigation was the comparison of clinical and morphological methods of prostate disease patients examination and detection of necessity of immunohistochemical methods usage for optimisation of clinical-morphological diagnostic of prostate cancer. There were 169 patients of different age groups with prostate pathology that took part in the investigation. All of them were examined by serum prostate-specific antigen detection, digital rectal examination, transrectal ultrasound examination with transrectal needle biopsies, histological assessment and detection of AMACR and p63 (PIN coctail) expression. As a result of comparison the correlation between serum prostate specific antigen level and morphological changes in prostate tissue was developed. It was established that simultaneous usage of AMACR and p63 helps to differentiate cancer and pretumor conditions in difficult cases. So, to establish a correct diagnose and prognosis of disease it is necessary to use complex diagnostic approach.

Key words: prostate, prostate cancer, diagnostic, prostate-specific antigen, pathomorphology, immunohistochemical markers.

Вступ

Проблема діагностики захворювань передміхурової залози (ПЗ) є на сьогоднішній день надзвичайно актуальною. Відомо, що в США рак передміхурової залози (РПЗ) посідає перше місце серед всіх виявлених раків у чоловіків та друге після раку легень серед причин смерті у чоловіків. В Україні РПЗ посідає 4 місце після раку легень, шлунку, шкіри. В період з кінця 80-х років до 2003 року частота РПЗ в Україні зростає з 5,8 до 23,7 на 100 тис. чоловіків (Возіанов О.Ф. та співавт., 2005). Нажаль, на ранніх стадіях захворювання має безсимптомний перебіг, а клінічні прояви з'являються здебільшого в тих випадках, коли радикальне лікування вже неможливе. Саме тому є необхідність розробки чітких критеріїв клініко-морфологічної діагностики.

Згідно рекомендацій Європейської Асоціації Урології для діагностики захворювань передміхурової залози обов'язковими є такі методи обстеження: пальцеве ректальне дослідження, трансректальне ультразвукове дослідження, визначення простато-специфічного антигену (PSA) в крові, біопсія під контролем ультразвукового дослідження (УЗД) з подальшою гістологічною оцінкою (Абоу К. та співавт., 2005).

На сьогоднішній день вирішальне значення у постановці діагнозу має гістологічне дослідження. Однак і цього не завжди достатньо для встановлення стадії захворювання, визначення прогнозу та вибору подальшої тактики лікування. Вказане частково пов'язано з тим, що при виконанні біопсії для гістологічного дослідження беруть обмежену кількість матеріалу, а прове-

дення повторної біопсії в складних випадках є досить травматичним для пацієнта. Для вирішення цієї проблеми використовують методи імуногістохімічного дослідження (p63 та AMACR).

AMACR та p63 входять до складу PIN cocktail. AMACR, α -methylacyl-CoA racemase (фермент, що відповідає за перетворення R- на S-стереоізомери під час окислення певних ліпідів) є найбільш специфічним маркером для РПЗ, але, згідно даним літератури, його експресія може спостерігатись і при ПІН високого ступеня градації. p63 експресується базальними клітинами ПЗ, тому відсутність експресії цього білку завжди свідчить про малігнізацію. Саме одночасне використання цих маркерів є найбільш раціональним для комплексної діагностики захворювань ПЗ (Rubin M.A. et al., 2002; Zhou M. et al., 2004; Yu T. et al., 2007).

Метою нашого дослідження є співставлення результатів обстеження хворих з патологією передміхурової залози та розкриття значення за-

стосування імуногістохімічних методик для оптимізації клініко-морфологічної діагностики рака простати.

Матеріали та методи

На базі Клінічної лікарні "Феофанія" був проведений ретроспективний співставний аналіз результатів клінічних обстежень та морфологічних особливостей біоптатів ПЗ. Для аналізу було відібрано 169 хворих, яким в період з 2006 по 2009 рр. була проведена трансректальна пункційна біопсія (ТПБ) ПЗ.

Всі хворі були розподілені на 3 основні групи в залежності від нозології:

1 група – хворі із пухлиноподібними процесами у ПЗ (доброякісна гіперплазія, постатрофічна гіперплазія);

2 група – хворі із передпухлинними станами ПЗ (атипова аденоматозна гіперплазія, простатична інтраепітеліальна неоплазія);

3 група – хворі із злоякісними новоутвореннями (табл. 1).

Таблиця 1

Розподіл хворих за нозологією

Нозологія	Кількість випадків (абс.кількість і відсоток)
Пухлиноподібні ураження ПЗ, з них:	44 (26)
- Доброякісна нодозна гіперплазія	38 (22,5)
- Постатрофічна гіперплазія	6 (3,5)
Передпухлинні стани ПЗ, з них:	28 (16,6)
- Атипова аденоматозна гіперплазія	10 (5,9)
- Простатична інтраепітеліальна неоплазія	18 (10,6)
Злоякісні новоутворення ПЗ, з них:	97 (57,4)
- сума балів за Глісоном 2-4,	13 (7,7)
- сума балів за Глісоном 5-7,	60 (35,5)
- сума балів за Глісоном 8-10,	18 (10,7)
- різна градація за Глісоном у різних долях	6 (3,5)
Всього	169 (100)

Хворі першої та другої групи були розподілені на підгрупи в залежності від наявності або відсутності хронічного простатиту. Група онкохворих в свою чергу була розділена на три підгрупи в залежності від ступеня градації раку за Глісоном: хворі з високодиференційованою аденокарциномою (сума балів за Глісоном 2-4), хворі з помірnodиференційованою аденокарциномою (сума балів за Глісоном 5-7 бали), хворі з низькодиференційованою аденокарциномою (сума балів за Глісоном 8-10).

Середній вік хворих склав $68,60 \pm 0,23$ років. Мінімальний вік становив 47 років, максимальний – 87 років. Найбільшу вікову групу склали хворі віком 60-69 років (45%) та віком 70-79 років (36,7%).

Середній вік хворих групи пухлиноподібних захворювань становив $69,70 \pm 0,66$ років, групи передпухлинних станів – $66,7 \pm 1,2$ років, злоякісних новоутворень – $68,60 \pm 0,39$ років.

Проведенню біопсії передували такі клінічні методи: пальцеве ректальне обстеження ПЗ, трансректальне ультразвукове дослідження, визначення рівня ПСА в крові.

Вимірювання рівня ПСА у сироватці крові відбувалось методом напівкількісного визначення за допомогою тест-систем Immulite та Abbott. Згідно даних літератури, за норму були прийняті значення від 0 до 4 нг/мл, 4-10 нг/мл були розцінені як, так звана, "сіра зона", а більше 10 нг/мл – як діагностично вагомий (Пушкарь Д.Ю., 2003; Thompson I.M. et al., 2004; Левицький Е.О., 2007; Thompson I.M., Ankerst D.A., 2007).

Пункційна біопсія проводилась з використанням УЗ апарату HAWK BK "Medical" 2004 року випуску. Застосовувались трансректальний, конвексний 3.5 МГц датчик, з пункційними насадками з використанням автоматичного пістолету та спеціальних голок. При пункції отримувалися шматочки тканини товщиною 1 мм, дов-

жиною 18 мм, які у окремих контейнерах в найближчі години відправлялися на дослідження. Отримані біоптати простати фіксувалися в нейтральному 10% формаліні з подальшою проводкою в спиртах на апараті гістологічної проводки карусельного типу АТ-4М та заливкою в парафінові блоки, з яких на санному мікроскопі виготовлялись гістологічні зрізи товщиною 4-6 мкм. Після забарвлення препаратів гематоксиліном та еозином вони вивчалися за допомогою світлооптичного мікроскопу фірми Olympus (CX41RF). Окрім забарвлення препаратів гематоксиліном та еозином були застосовані імуногістохімічні методи з використанням PIN cocktail (p63 + AMACR).

Статистична обробка даних здійснювалась за допомогою прикладних програм Microsoft Excel з розрахунком середніх арифметичних (M), їх похибок (m) та критерію Стюдента (Лапач С.Н. та співавт., 2002; Новиков Д.А., Новочадов В.В., 2005).

Результати та їх обговорення

При ретроспективному вивченні даних пальцевого ректального обстеження у всіх досліджених групах були виявлені такі особливості. ПЗ у всіх випадках була помірно збільшена, тугоеластичної консистенції, в окремих випадках з наявністю вогнищевих ущільнень, міждольова борозна зглажена, слизова оболонка прямої кишки над залозою рухома, лише в окремих випадках в 3 групі рухомість слизової оболонки порушена.

При ультразвуковому дослідженні виявлено нерівномірне збільшення ПЗ у всіх випадках переважно за рахунок однієї долі, деформацію по-

верхні, структура залози була неоднорідна за рахунок наявності гетерогенних, місцями гідрофільних включень, петрифікатів. В окремих випадках в третій групі було виявлено порушення цілісності капсули.

При співставленні отриманих даних з результатами гістологічного дослідження та рівнем ПСА в крові чітких закономірностей виявлено не було.

Показник рівня ПСА ($M \pm m$) становив:

- 1-ша група – середній показник рівня ПСА дорівнював $9,20 \pm 0,47$ нг/мл. Серед хворих із ХП середній показник становив $9,41 \pm 0,97$ нг/мл; Рівень ПСА вищий за норму (4 нг/мл) виявлено у 81,8% випадків.

- 2-га група – середній показник рівня ПСА дорівнював $11,68 \pm 0,82$ нг/мл. Серед хворих із ХП середній показник становив $11,99 \pm 1,53$ нг/мл; Рівень ПСА вищий за норму (4 нг/мл) виявлено в 71,4% випадків (рис. 1).

- 3-тя група – середній показник рівня ПСА дорівнював 36,57 нг/мл. При цьому, при вискодиференційованій аденокарциномі $11,19 \pm 1,42$ нг/мл, при помірнодиференційованій - $32,43 \pm 4,21$ нг/мл, при низькодиференційованій - $46,74 \pm 10,15$ нг/мл. При наявності раку у всіх долях рівень ПСА дорівнював 35,26 нг/мл, а при наявності раку лише в одній долі рівень ПСА складав 20,29 нг/мл (табл. 2). В 73,2% випадків рівень ПСА був вищим за загальноприйнятну норму 4 нг/мл, в 66,3% випадків вищий за 10 нг/мл, в 10,2% випадків – вищий за 100 нг/мл. У всіх випадках підвищення ПСА вище 100 нг/мл при подальшому обстеженні виявлено метастатичне ураження.

Таблиця 2

Показник рівня ПСА ($M \pm m$) при аденокарциномах в залежності від поширеності процесу та ступеня градації пухлини за Глісоном

Ступінь градації за Глісоном	Аденокарцинома у всіх долях			Аденокарцинома в 1 долі		
	Низький (2-4 бали)	Середній (5-7 бали)	Високий (8-10 бали)	Низький (2-4 бали)	Середній (5-7 бали)	Високий (8-10 бали)
Рівень ПСА, нг/мл ($M \pm m$)	$11,19 \pm 1,41$	$32,43 \pm 4,20$	$46,74 \pm 10,12$	$10,73 \pm 1,94$	$25,36 \pm 4,40$	$33,74 \pm 4,61$

При гістологічному дослідженні були виявлені певні особливості. У переважній кількості випадків збільшувалась кількість залоз на одиницю площі, при цьому рівень ПСА в крові був вищим за норму.

Цитоплазма ацинарних клітини в більшості випадків мала зернисту еозинофільну структуру. В залозистих клітинах 59,1% випадків першої групи, 14,3% випадків другої групи та в 37,6% випадків третьої групи відмічались ознаки дистрофічно-дегенеративних змін, вакуолізації, що відповідало низькому рівню ПСА в крові. База-

льні мембрани та строма, особливо периацинарна, в більшості випадків були набряклими. В 9,1% випадків спостерігався склероз строми. Сітка кровоносних та лімфатичних судин розширювалась. Вогнищева помірно виражена неспецифічна запальна інфільтрація строми була виявлена в 50% випадків в першій і другій групах та в 34% випадків в третій групі.

При імуногістохімічному дослідженні експресії AMACR та p63 в першій групі встановлено повну відсутність експресії; в другій групі – експресія білку p63 була інтенсивна, що свідчило

про збереження шару базальних клітин, експресія онкопротеїну AMACR була негативна у всіх випадках, що свідчило про відсутність малігнізації (рис. 1).

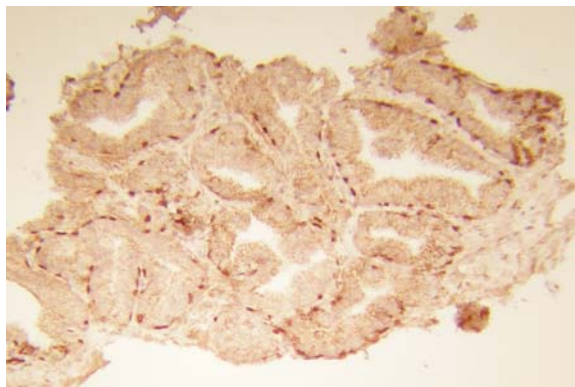


Рис. 1. Хворий Б., 57 років. Атипова аденоматозна гіперплазія ПЗ. Експресія білку р63, відсутність експресії онкопротеїну AMACR. $\times 100$.

В третій групі встановлено відсутність базальних клітин (експресії р63) у всіх діагностичних випадках та виражену експресію онкопротеїну AMACR не залежно від ступеня градації пухлини за Глісоном (рис. 2).

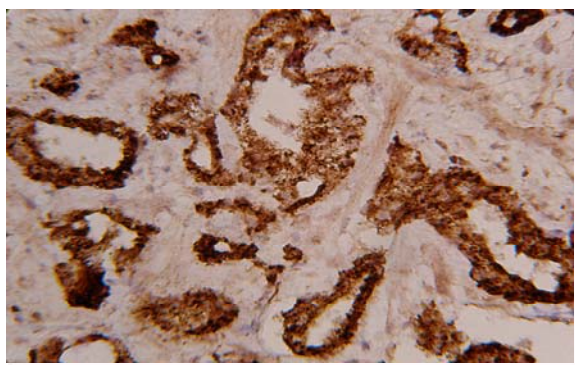


Рис. 2. Хворий Л, 59 років, помірнодиференційована аденокарцинома ПЗ. Виражена експресія онкопротеїну AMACR, відсутність експресії р63. $\times 100$.

Таким чином, нами було встановлено зв'язок між рівнем сироваткового ПСА та змінами тканини простати за даними морфологічного дослідження. Так, рівень ПСА підвищувався при активній проліферації епітеліальних клітин внаслідок збільшення кількості секретопродукуючих клітин на одиницю площі, при високій сек-

реторній активності клітин ацинарного епітелію, при набряку стромы, підвищенні проникності базальних мембран, збільшенні ступеню васкуляризації, запальній інфільтрації стромы і, відповідно, кращій проникності ПСА в кров. Також рівень ПСА збільшувався в результаті інвазивного росту пухлини, що сприяло кращій проникності ПСА та наявності метастатичного ураження.

Рівень ПСА знижувався при наявності склеротичних процесів в тканині, внаслідок зниження дифузії ПСА та при дистрофічно-дегенеративних змінах в клітинах епітелію, вочевидь в результаті розвитку дистрофічних процесів в епітеліальних клітинах та клітинах пухлини з розпадом ПСА. Низький рівень ПСА також спостерігався при низькодиференційованих аденокарциномах, що можливо пов'язано із втраченою специфічними властивостями клітини, в тому числі і здатності до синтезу ПСА.

Висновки

1. Співставлення даних патогістологічного дослідження біопатів простати при різних захворюваннях передміхурової залози дозволило виявити зв'язок між рівнем ПСА в крові та особливостями морфологічних змін в простаті (виразністю гіперплазії залозистого компоненту, ступенем секреції, активністю запального процесу, підвищення проникності базальних мембран епітелію залоз, високою проліферативною активністю пухлини, інфільтративним ростом в тканинах простати та метастазуванням).

2. Низький рівень ПСА спостерігається при дистрофічно-дегенеративних змінах ацинарного епітелію простати, а також пухлинних клітин при раку і низькій активності трансмембранної дифузії ПСА.

3. Співставлення даних клінічного обстеження хворих на рак простати (пальцеве ректальне обстеження та УЗД) з гістологічною картиною та рівнем ПСА свідчить про відсутність чіткого взаємозв'язку між цими показниками.

4. Імуногістохімічне визначення експресії онкопротеїну AMACR та білку р63 в біоптатах простати дозволяє диференціювати рак та передпухлинні процеси. Застосування комплексного діагностичного підходу дозволяє встановити більш точний діагноз та визначити подальший прогноз захворювання.

Перспективи подальших розробок пов'язані із створенням чітких діагностичних алгоритмів верифікації патології передміхурової залози.

Літературні джерела

Возіанов О. Ф. Аналіз роботи Урологічної служби в Україні / О. Ф. Возіанов, С. П. Пасечніков // Урологія. – 2005. – Т. 9, № 1. – С. 5-9.

Левицький Е. О. Сучасні алгоритми

діагностики пухлин передміхурової залози: [монографія] / Е. О. Левицький. – Житомир : Полісся, 2007. – 320 с.

Новиков Д. А. Статистические методы в ме-

дико-биологическом эксперименте (типичные случаи) / Д. А. Новиков, В. В. Новочадов // Волгоград : ВолГМУ, 2005. – 84 с.

Пушкаръ Д. Ю. Простатспецифический антиген и биопсия предстательной железы / Д. Ю. Пушкаръ. – М. : МЕДпресс-информ. – 2003. – 160 с.

Рекомендації Європейської Асоціації Урології / К. Абооу, П. Абрамс, Д. Акерман [та ін.] // 2005. – С. 14-22.

Лапач С. Н. Статистика в науке и бизнесе / С. Н. Лапач, А. В. Чубенко, П. Н. Бабич. - Киев : Морион, 2002. – 640 с.

Alpha-Methylacyl coenzyme A racemase as a tissue biomarker for prostate cancer / M. A. Rubin, M. Zhou, S. M. Dhanasekaran [et al.] // Jama. – 2002. – Vol. 287, № 13. – P. 1662-1670.

Detection of AMACR (P504S), P63 and 34betaE12 cocktail in the early diagnosis of prostate

cancer / T. Yu, S. X. Zhu, S. Zheng, S. P. Chen // Zhonghua Nan Ke Xue. – 2007. – Vol. 13, № 3. – P. 222-225.

How often does alpha-methylacyl-CoA-racemase contribute to resolving an atypical diagnosis on prostate needle biopsy beyond that provided by basal cell markers? / M. Zhou, H. Aydin, H. Kanane, J. I. Epstein // Am. J. Surg. Pathol. – 2004. – Vol. 28, № 2. – P. 239-243

Prevalence of prostate cancer among men with a prostatespecific antigen level < or = 4.0 ng per milliliter / I. M. Thompson, D. K. Pauler, P. J. Goodman [et al.] // N. Engl. J. Med. – 2004. – Vol. 350. – P. 2239 – 2246.

Thompson C. A. Prostate-specific antigen in the early detection of prostate cancer / Ian M. Thompson, Donna P. Ankerst // CMAJ. – 2007. – Vol. 176, № 13. – P. 1853-1858.

Григорьева Ю.В. Использование иммуногистохимических маркеров в клинико-морфологической диагностике заболеваний предстательной железы.

Резюме. Высокие показатели заболеваемости и летальности от рака предстательной железы обуславливают необходимость разработки новых диагностических подходов. Целью исследования было сопоставление клинических и морфологических методов обследования больных с разной патологией предстательной железы, а также определение необходимости применения иммуногистохимических методов для оптимизации клинико-морфологической диагностики рака простаты. В исследовании принимали участие 169 больных разных возрастных групп с патологией предстательной железы, которым было проведено определение простато-специфического антигена в крови, пальцевое ректальное исследование, трансректальное ультразвуковое исследование с последующей биопсией, гистологической оценкой и определением экспрессии онкопротеина AMACR и белка p63 (PIN cocktail). В результате сопоставления была обнаружена связь между уровнем простато-специфического антигена в крови и особенностями морфологических изменений в простате. Также установлено, что одновременное применение онкопротеина AMACR и белка p63 помогает дифференцировать рак и предопухольевые процессы в сложных случаях. Таким образом, для установления точного диагноза и определения прогноза заболевания необходимо применять комплексный диагностический подход.

Ключевые слова: предстательная железа, рак предстательной железы, диагностика, простато-специфический антиген, патоморфология, иммуногистохимические маркеры.