

**А.Е.Малов**

Донецкий национальный  
медицинский университет  
им. М. Горького

**Ключевые слова:** обычно сформированное сердце, транспозиция магистральных сосудов, аортальный синус, синотубулярное соединение, устья венечных артерий, ориентация проксимальных сегментов.

Надійшла: 06.02.2011

Прийнята: 22.03.2011

УДК 611. 132. 2 + 611. 11

## **ОСОБЕННОСТИ ЛОКАЛИЗАЦИИ УСТЬЕВ ВЕНЕЧНЫХ АРТЕРИЙ И УГЛОВ ОТХОЖДЕНИЯ ИХ ПРОКСИ- МАЛЬНЫХ СЕГМЕНТОВ В ОБЫЧНО СФОРМИРОВАННЫХ СЕРДЦАХ И ПРИ ТРАНСПОЗИЦИИ МАГИСТРАЛЬНЫХ СОСУДОВ**

*Исследование выполнено в рамках научно-исследовательской работы «Анатомические особенности кровеносного русла сердца и некоторых внутренних органов в норме и при аномалиях развития» (номер государственной регистрации 0108U009895).*

**Резюме.** Целью работы явилось выявление особенностей локализации устьев венечных артерий, углов отхождения и хода их проксимальных сегментов в обычно сформированных сердцах и при транспозиции магистральных сосудов. Исследование выполнено на 31 препарате обычно сформированных сердец и 31 препарате с транспозицией магистральных сосудов. Для оценки положения устьев в аортальных синусах и ориентации хода проксимальных сегментов венечных артерий выполняли морфометрические исследования. С целью проведения статистической обработки, полученные данные были представлены на схематических изображениях. В результате исследования установлены статистически достоверные отличия в распределении локализации устьев венечных артерий по вертикальной оси при транспозиции магистральных сосудов, по сравнению с обычно сформированными сердцами. Установлены закономерности расположения устьев с острыми углами отхождения проксимальных сегментов венечных артерий и их интрамуральным ходом.

**Морфологія.** – 2011. – Т. V, № 1. – С. 27-32.

© А.Е.Малов, 2011

**Malov A.E. Features of localization coronary arterial orifices and angles of origin their proximal segments in usually formed hearts and with transposition of the great vessels.**

**Summary.** The work purpose was revealing of features of localization coronary arterial orifices, angles of origin and a course of their proximal segments in usually formed hearts and with transposition of the great vessels. Research is executed on 31 specimens of usually formed hearts and 31 specimens with transposition of the great vessels. For the estimation of position the orifices in aortic sinuses and orientation of a course of proximal segments of coronary arteries the morphological researches was carried out. For the purpose of carrying out of the statistical processing, the obtained data has been presented on schematic images. As a result of research statistically authentic differences in localization distribution coronary arterial orifices on a vertical axis are established at a transposition of the great vessels, in comparison with usually formed hearts. Peculiarities of an arrangement orifices with acute angles of origin their proximal segments of coronary arteries and them intramural course are established.

**Key words:** usually formed heart, transposition of the great vessels, aortic sinus, sinutubular junction, coronary arterial orifices, orientation of proximal segments.

### **Введение**

Перемещение венечных артерий является решающим моментом во время выполнения операции артериальной релокации кровотоков при транспозиции магистральных сосудов (ТМС). Для проведения успешной операции важно избежать натяжения, поворота или перегиба главных коронарных артерий или их начальных ветвей (Pretre R. et al., 2001; Pasquali S.K. et al., 2002).

Это может быть достигнуто только с помощью совершенного понимания различных вариантов расположения устьев и ориентации проксимальных сегментов венечных артерий. Анализ данных литературы показал, что при многочисленности исследований анатомии венечных артерий при ТМС особенности локализации их устьев изучены недостаточно (Бокерия Л.А. и соавт., 2003). В частности, мало внимания было уделено

изучению variability расположения устьев венечных артерий при транспозиции, а именно: их положению относительно синотубулярного соединения и комиссур аортального клапана (Kirklin J.W., 2003; Hauser M., 2005). Недостаточно изучены варианты ориентации проксимальных сегментов венечных артерий и угол их отхождения от аортальной стенки (Волков А.М. и соавт., 2001; Кливер Е.Э. и соавт., 2002).

**Целью** настоящего исследования явилось выявление особенностей локализации устьев венечных артерий, углов отхождения и хода их проксимальных сегментов в обычно сформированных сердцах и при транспозиции магистральных сосудов.

#### **Материал и методы**

Проведено анатомическое исследование 31 препарата обычно сформированных сердец (ОСС) детей в возрасте от момента рождения до одного года и 31 препарата сердец детей с ТМС той же возрастной группы. Препараты были фиксированы раствором нейтрального формалина. В каждом образце обращали внимание на число и расположение устьев венечных артерий, а также оценивали ориентацию проксимальных сегментов венечных артерий и угол их отхождения от стенки аорты. При выполнении работы использовали: штангенциркуль, транспортёр, набор хирургических инструментов общего профиля.

В обычно сформированных сердцах устья левых венечных артерий брали начало в левых аортальных синусах, а устья правых венечных артерий – в правых аортальных синусах.

В левом аортальном синусе при ТМС устье левой венечной артерии имелось в 29 препаратах, устья правой и левой венечных артерий - в одном случае. В одном препарате устья венечных артерий в этом синусе отсутствовали. В правом аортальном синусе при ТМС устье правой венечной артерии присутствовало в 28 случаях, устья правой и левой венечных артерий - в одном наблюдении. В одном препарате в этом синусе имелось единственное устье, дающее начало левой и правой венечным артериям. В одном наблюдении устья венечных артерий в данном синусе отсутствовали.

Для оценки распределения пространственной локализации устьев венечных артерий в совокупности препаратов использовали унифицированное, схематическое, развернутое на плоскости изображение аортальных синусов. Далее для определения местоположения каждого устья венечной артерии с целью изучения его вертикальной и горизонтальной позиции использовали следующую систему координат. Ось абсцисс проходила горизонтально на уровне синотубулярного соединения и характеризовала ширину аортального синуса. Ось ординат проходила вертикально через место соединения листков кла-

панов аорты в области левого и правого аортальных синусов и характеризовала глубину аортального синуса. Каждая из осей, характеризующая ширину и глубину синуса, была разделена на 10 равных частей от начальной точки отсчета.

Для сопоставления локализации устьев венечных артерий в различных по возрасту сердцах детей использовали следующую методику. Вертикальную позицию каждого устья измеряли как кратчайшее расстояние от устья до синотубулярного соединения. Также в каждом препарате оценивали глубину аортальных синусов, измеряя расстояние от основания аортального синуса до синотубулярного соединения. Далее эти данные были представлены как отношение измеренной вертикальной позиции устья к глубине соответствующего синуса. Полученные результаты регистрировали на едином унифицированном схематическом изображении и описывали как нахождение устья выше, ниже или на уровне синотубулярного соединения.

Горизонтальную позицию каждого устья измеряли как кратчайшее расстояние от устья венечной артерии до вертикальной условной линии, проходящей через место соединения левого и правого аортальных синусов в области комиссуры. Также измерялась ширина каждого аортального синуса на уровне синотубулярного соединения. Затем полученные данные были представлены как отношение измеренной горизонтальной позиции устья к ширине соответствующего синуса. Результаты соотношения регистрировались на едином унифицированном схематическом изображении и описывались как околокомиссуральные, если располагались на расстоянии менее 20% от комиссуры.

Для определения ориентации проксимального сегмента венечных артерий было проведено их анатомическое препарирование. Ориентация каждого проксимального сегмента венечных артерий была отмечена в связи с локализацией их устьев.

Математическая обработка полученных данных выполнялась с использованием пакетов лицензионных компьютерных программ: MedStat, разработанной на кафедре медицинской информатики Донецкого национального медицинского университета им. М. Горького (Лях Ю.Е. и соавт, 2006), и Excel 2003 фирмы Microsoft (США). Проверка полученных в результате исследования количественных показателей на соответствие нормальному закону распределения проводилась с помощью статистического критерия  $\chi^2$ . Для сравнительной оценки средних величин применяли критерий Стьюдента для независимых выборок. Во всех расчетах была принята двусторонняя критическая область.

#### **Результаты и их обсуждение**

Проведена оценка распределения локализации всех устьев венечных артерий, берущих на-

чало из левых и правых аортальных синусов, предварительно зарегистрированных на схема-

тическом изображении (рис. 1, 2).

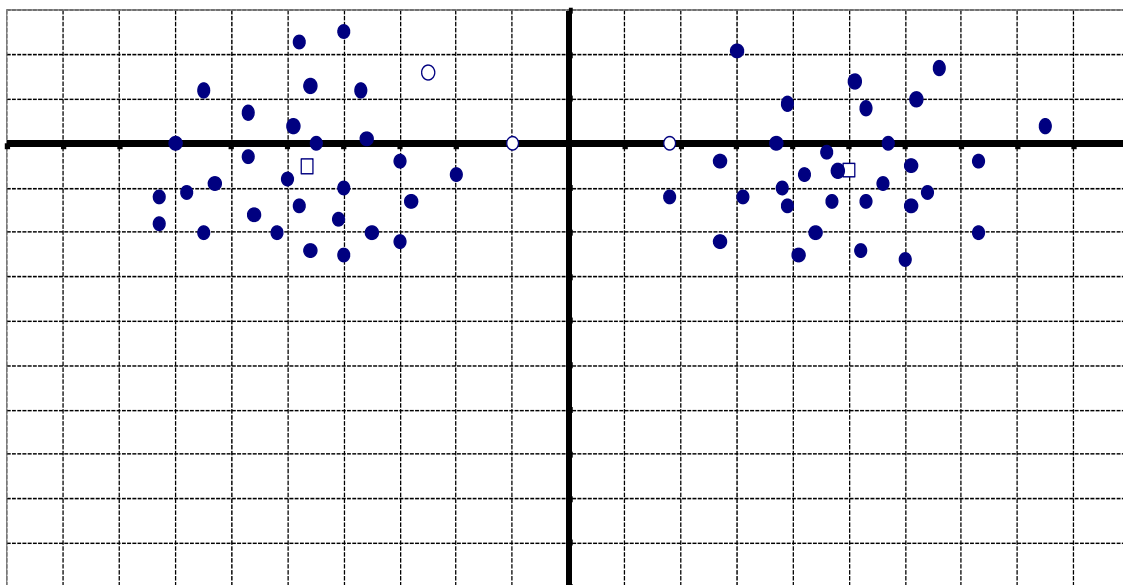


Рис. 1. Локализация устьев венечных артерий в левом (слева) и правом (справа) аортальных синусах в обычно сформированных сердцах.

- – устье венечной артерии с острым углом отхождения проксимального сегмента;
- – устье венечной артерии с прямым углом отхождения проксимального сегмента;
- – расположение условного центра всех устьев синуса.

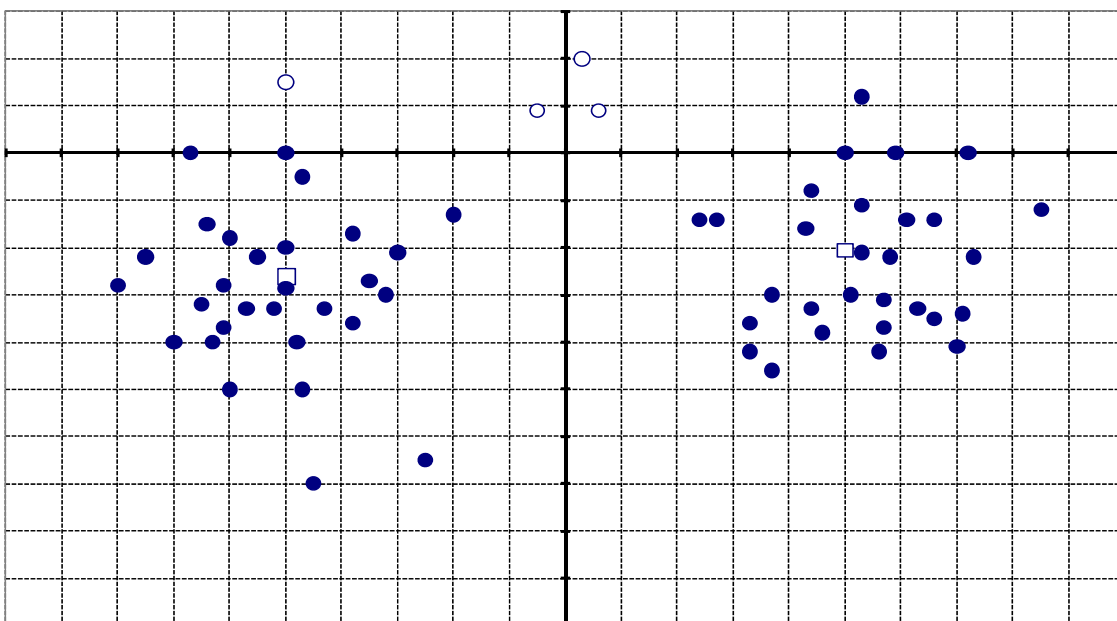


Рис. 2. Локализация устьев венечных артерий в левом (слева) и правом (справа) аортальных синусах при транспозиции магистральных сосудов.

- – устье венечной артерии с острым углом отхождения проксимального сегмента;
- – устье венечной артерии с прямым углом отхождения проксимального сегмента;
- – расположение условного центра всех устьев синуса.

В обычно сформированных сердцах оценка распределения локализации совокупности устьев венечных артерий, берущих начало из левых

аортальных синусов, показала, что в 19 случаях (61,29%) устья располагались ниже синотубулярного соединения, в 12 случаях (38,71%) устья

располагались на уровне синотубулярного соединения и выше него (рис.1). Изучение локализации устьев венечных артерий в левом аортальном синусе по его глубине показало следующий размах вариаций: устья находились на расстоянии от 25% ниже до 26% выше синотубулярного соединения. Среднее значение составило  $5,13 \pm 2,51\%$  ниже синотубулярного соединения. Левая граница 95% доверительного интервала составила - 10,26%, правая граница 0%.

Изучение горизонтальной позиции устьев венечных артерий относительно ширины левого аортального синуса при ОСС показало, что они находились в диапазоне от 10% до 73% относительно вертикальной условной линии, разделяющей синусы. Околокомиссуральное начало имело место в двух сердцах. Левая граница 95% доверительного интервала составила - 52,39%; правая граница - 40,7%.

Морфологическое исследование проксимальных сегментов венечных артерий в левом аортальном синусе в ОСС показало, что в 29 случаях угол отхождения проксимального сегмента от стенки аорты был прямым, а в двух наблюдениях - острым. Следует отметить, что в препаратах с прямым углом отхождения проксимального сегмента венечной артерии её последующий ход не был интрамуральным. При анализе локализации устьев с острым углом отхождения проксимального сегмента венечной артерии установлено, что по вертикальной оси они находились до 16% выше синотубулярного соединения, а по горизонтальной оси располагались в пределах 25% от комиссуры между левым и правым аортальными синусами. Исследование направления хода проксимального сегмента показало, что из двух случаев с острым углом отхождения интрамуральный ход имел место лишь в одном случае. В этом наблюдении устье располагалось паракомиссурально.

Установлено, что в препаратах с ТМС в 27 случаях (87,1%) устья располагались ниже синотубулярного соединения, в 4 случаях (12,9%) устья располагались на уровне синотубулярного соединения и выше него (рис.2). В одном препарате не было венечных артерий, начинающихся из этого синуса. Один препарат имел два устья, берущих начало из левого аортального синуса. В данном случае устья располагались на расстоянии 3,7 мм друг от друга и давали начало левой и интрамуральной правой венечным артериям. Изучение локализации устьев венечных артерий в левом аортальном синусе по его глубине показало следующий размах вариаций: устья находились на расстоянии от 70% ниже до 15% выше синотубулярного соединения. Среднее значение составило  $26,7 \pm 3,41\%$  ниже синотубулярного соединения. Левая граница 95% доверительного интервала составила - 33,68%; правая граница - 19,74%.

Изучение горизонтальной позиции венечных артерий относительно ширины синуса показало, что они находились в диапазоне от 5% до 80% относительно вертикальной условной линии, разделяющей левый и правый синусы. Околокомиссуральное начало имело место в 3-х сердцах. Левая граница 95% доверительного интервала составила - 55,84%; правая граница - 43,71%.

Анатомическое препарирование проксимальных сегментов венечных артерий при ТМС показало, что в левом аортальном синусе угол их отхождения от стенки аорты был прямым в 29 случаях и острым в 2 случаях (рис.2). При исследовании установлено, что устья венечных артерий с прямым углом отхождения проксимальных сегментов преимущественно располагались в центре аортального синуса по горизонтальной оси. Относительно вертикальной оси они располагались ниже или на уровне синотубулярного соединения. Следует подчеркнуть, что ход проксимальных сегментов венечных артерий с прямым углом отхождения от стенки аорты не был интрамуральным.

Анализ расположения устьев с острым углом отхождения показал, что по вертикальной оси они находились до 15% выше синотубулярного соединения, а по горизонтальной оси располагались от комиссуры между левым и правым аортальными синусами до центра левого аортального синуса. Следует отметить, что из двух случаев с острым углом отхождения проксимального сегмента венечной артерии, её интрамуральный ход имел место лишь в одном наблюдении. Данное устье имело паракомиссуральное начало.

В обычно сформированных сердцах у венечных артерий, начинающихся из правого аортального синуса (рис.1), устья были ниже синотубулярного соединения в 21 случае (67,74%), на уровне и выше синотубулярного соединения - в 10 случаях (32,26%). Изучение расположения устьев венечных артерий в правом аортальном синусе по его глубине показало следующий размах вариаций: устья располагались на расстоянии от 26% ниже до 21% выше синотубулярного соединения. Среднее значение составило  $6,12 \pm 2,24\%$  ниже синотубулярного соединения. Левая граница 95% доверительного интервала составила - 10,7%; правая граница - 1,6%.

Относительно ширины правого аортального синуса в обычно сформированных сердцах устья располагались в диапазоне от 18% до 85% относительно вертикальной условной линии, разделяющей синусы (от комиссуры). Среднее значение составило  $48,58 \pm 2,86\%$ . Левая граница 95% доверительного интервала составила 42,74%; правая граница 54,42%.

Анатомическое исследование начальных сегментов венечных артерий в ОСС в правом

аортальном синусе показало, что в 30 случаях угол отхождения проксимального сегмента от стенки аорты был прямым и лишь в одном наблюдении – острым. В случаях с прямым углом отхождения проксимального сегмента его интрамуральный ход не наблюдался. Оценка локализации устья с острым углом отхождения проксимального сегмента венечной артерии показала, что по вертикальной оси оно находилось на уровне синотубулярного соединения, а по горизонтальной оси на расстоянии 18% от комиссуры между левым и правым аортальными синусами. Изучение направления хода начального сегмента венечной артерии, берущей начало из этого устья, показало, что она имела интрамуральный ход и паракомиссуральное начало.

При ТМС (рис. 2), для артерий, начинающихся из правого аортального синуса, устья были ниже синотубулярного соединения в 25 случаях (80,64%), на уровне и выше синотубулярного соединения - в 6 случаях (19,36%). В одном препарате определялось единственное устье, находившееся выше синотубулярного соединения, которое давало начало правой и левой венечным артериям. Изучение расположения устьев венечных артерий в правом аортальном синусе по его глубине показало следующий размах вариаций: устья располагались на расстоянии от 46% ниже до 20% выше синотубулярного соединения. Среднее значение составило  $20,48 \pm 3,13\%$  ниже синотубулярного соединения. Левая граница 95% доверительного интервала составила – 26,89%; правая граница – 14,08%.

Относительно ширины правого синуса при ТМС устья располагались в диапазоне от 3% до 85% от вертикальной условной линии, разделяющей левый и правый синусы. Среднее значение составило  $50,03 \pm 3,37\%$ . Левая граница 95% доверительного интервала составила 43,14%; правая граница 56,92%. Три устья имели околокомиссуральное начало (располагались в пределах 20% от комиссуры). Других добавочных устьев в правом синусе найдено не было.

Препарирование начальных сегментов венечных артерий при ТМС в правом аортальном синусе показало, что угол их отхождения от стенки аорты был прямым в 29 случаях и острым в 2 случаях. Установлено, что устья венечных артерий с прямым углом отхождения проксимальных сегментов преимущественно располагались в центре аортальных синусов по горизонтальной оси, и ход их проксимальных сегментов не был интрамуральным. Согласно вертикальной оси они располагались ниже или на уровне синотубулярного соединения. Детальный анализ расположения устьев венечных артерий с острым углом отхождения проксимальных сегментов при ТМС показал, что в правом аортальном синусе по горизонтальной оси они находились исключительно в области паракомиссурального

соединения, на расстоянии не более 6% от комиссуры между правым и левым аортальными синусами. Относительно вертикальной оси устья располагались на расстоянии не более 20% от синотубулярного соединения. Исследование показало, что оба устья с острым углом отхождения от аортальной стенки имели интрамуральный проксимальный сегмент.

Анализ распределения местоположений устьев венечных артерий позволил установить достоверные отличия между расположением совокупности устьев по вертикальной оси, как в левом, так и в правом аортальных синусах при ТМС в сравнении с обычно сформированными сердцами. Для этого вначале с помощью критерия  $\chi^2$  выполнили проверку распределения координат устьев на нормальность по оси ординат при ТМС и в обычно сформированных сердцах. Данный критерий показал их соответствие нормальному закону распределения ( $p < 0,05$ ). Далее был применен критерий Стьюдента, который показал высокую достоверность отличий в распределении устьев, находящихся в правом и в левом синусах аорты по вертикальной оси (ординат) при аномалии по сравнению с обычно сформированными сердцами ( $p < 0,001$ ). Аналогичным образом было исследовано расположение устьев по оси абсцисс, однако статистически значимых отличий выявлено не было ( $p > 0,05$ ).

Для более наглядного представления различий в расположении устьев венечных артерий в препаратах с ТМС по сравнению с обычно сформированными сердцами, были рассчитаны средние значения координат устьев по оси абсцисс и оси ординат и полученные данные представлены на графике в виде условных центров совокупности устьев в синусах аорты. Оценка расположения условных центров по оси ординат показала что, в левом и правом синусах при ТМС они находятся ниже, чем в обычно сформированных сердцах на  $21,1 \pm 4,08\%$  и  $14,5 \pm 3,52\%$ , соответственно ( $p < 0,05$ ).

#### **Выводы**

1. Распределение локализации устьев венечных артерий по вертикальной оси при ТМС отличается от ОСС. В левом и правом аортальных синусах при транспозиции магистральных сосудов совокупность устьев располагалась достоверно ниже, чем в обычно сформированных сердцах на  $21,1 \pm 4,08\%$  и  $14,5 \pm 3,52\%$ , соответственно ( $p < 0,05$ ).

2. Острый угол отхождения проксимального сегмента венечной артерии при ТМС и ОСС в большинстве случаев соответствовал её интрамуральному ходу.

3. Все устья с интрамуральным ходом проксимального сегмента располагались на уровне и выше синотубулярного соединения и имели паракомиссуральную локализацию.

#### **Перспективы дальнейших исследований**



Несомненный интерес представляет выявление особенностей локализации устьев венечных артерий, углов отхождения и хода их прокси-

мальных сегментов в сердцах с другими аномалиями конотрункуса.

### Литературные источники

Бокерия Л. А. Хирургическая анатомия венечных артерий / Л. А. Бокерия, И. И. Беришвили. – М.: Издательство НЦССХ им. А.Н. Бакулева РАМН, 2003. – 297с.

Волков А. М. Патоморфологические изменения интрамурального коронарного русла и сердечная недостаточность у больных врожденными пороками сердца / А. М. Волков, Г. Г. Часовских, Е. Э. Кливер // Патология кровообращения и кардиохирургия. – 2001. – № 3. – С. 4-9.

Ремоделирование сердца, внутриорганных коронарных артерий и легочных сосудов у новорожденных детей с транспозицией магистральных сосудов / Е. Э. Кливер, Д. В. Субботин, М. С. Своровская [и др.] // VI Ежегодная сессия Научного центра сердечно-сосудистой хирургии им. А.Н. Бакулева РАМН : Мат. сесс. – Москва, 2002. – С. 12.

Лях Ю. Е. Основы компьютерной биостати-

стики. Анализ информации в биологии, медицине и фармации статистическим пакетом MedStat / Ю. Е. Лях, В. Г. Гурьянов, В. Н. Хоменко – Донецк, 2006. – 214с.

Hauser M. Congenital anomalies of the coronary arteries / M. Hauser // Heart. – 2005. – Vol. 91. – P.1240-1245.

Kirklin J. W. Cardiac surgery / J. W. Kirklin, B. G. Barrat-Bayes. – Livingstone: Churchill, 2003. – 1251p.

Pasquali S. K. Coronary artery pattern and outcome of arterial switch operation for transposition of the great arteries: a meta-analysis / S. K. Pasquali, V. Hasselblad, S. L. Jennifer et al. // Circulation. – 2002. – Vol. 106. – P.2575-2580.

Results of the arterial switch operation in neonates with transposed great arteries / R. Pretre, D. Tamisier, P. Bonhoeffer [et al.] // Lancet. – 2001. – Vol. 357. – P.1826-1830.

**Малов А.Є. Особливості локалізації вустів вінцевих артерій та кутів відходження їх проксимальних сегментів у звичайно сформованих серцях та при транспозиції магистральних судин.**

**Резюме.** Метою роботи було встановлення особливостей локалізації вустів вінцевих артерій, кутів відходження та ходу їх проксимальних сегментів у звичайно сформованих серцях та при транспозиції магистральних судин. Дослідження виконано на 31 препараті звичайно сформованих сердець та 31 препараті із транспозицією магистральних судин. За для оцінки положення вустів в аортальних синусах та орієнтації ходу проксимальних сегментів вінцевих артерій виконано морфометричні дослідження. З метою проведення статистичної обробки, отримані дані було представлено на схематичних зображеннях. В результаті дослідження встановлено статистично достовірні відмінності у розподілі локалізації вустів вінцевих артерій по вертикальній осі при транспозиції магистральних судин, у порівнянні із звичайно сформованими серцями. Встановлено закономірності розташування вустів з гострими кутами відходження проксимальних сегментів вінцевих артерій та їх інтрамуральним ходом.

**Ключові слова:** звичайно сформоване серце, транспозиція магистральних судин, аортальний синус, синотубулярне сполучення, вустя вінцевих артерій, орієнтація проксимальних сегментів.