

**Ю.Г.Мотин
А.Ю.Жариков
В.М.Брюханов
Я.Ф.Зверев
А.В.Лепилов
В.В.Лампатов
Н.В.Мотина**

Алтайский государственный
медицинский университет
(Барнаул, Российская Федера-
ция)

Ключевые слова: эксперимен-
тальный нефролитиаз, оксидативное повреждение, морфология.

Надійшла: 24.02.2011

Прийнята: 17.03.2011

УДК 616.613-003.7-091.8

ОКСИДАТИВНЫЙ СТРЕСС КАК ОДИН ИЗ ФАКТОРОВ ПОВРЕЖДЕНИЯ НА РАННИХ СРОКАХ ЭКСПЕРИМЕН- ТАЛЬНОГО НЕФРОЛИТИАЗА

Резюме. Анализируются результаты морфологического исследования почки крыс с этиленгликолевой моделью оксалатного нефролитиаза. Оценивали изменение экспрессии митохондриальной супероксиддисмутазы и малонового диальдегида в ходе моделирования оксалатной модели нефролитиаза. Показаны морфологические признаки активации процессов оксидативного повреждения тканей и ослабления функционирования системы ферментной антиоксидантной защиты.

Морфологія. – 2011. – Т. V, № 1. – С. 33-37.

© Ю.Г.Мотин, А.Ю.Жариков, В.М.Брюханов, Я.Ф.Зверев, А.В.Лепилов, В.В.Лампатов, Н.В.Мотина, 2011

Motin Yu.G., Zharicov A.Yu., Bryukhanov V.M., Zverev Ya.F., Lepilov A.V., Lampatov V.V., Motina N.V. Oxidative stress as one of damage factors in early s experimental nephrolithiasis.

Summary. The results of kidney medulla morphological study from rats with ethylenglycol oxalate nephrolithiasis model are analyzed. Characteristics mitochondrial superoxide dismutase and malone dialdehyde expression during ethylenglycol oxalate nephrolithiasis modeling are evaluated. Registered morphological signs of oxidative damage activation and antioxidant enzyme attenuation in renal tissues.

Key words: experimental nephrolithiasis, oxidative damage, morphology.

Введение

Все больше сведений указывают на важную патогенетическую роль повреждения клеток и тканей почек в развитии оксалатного нефролитиаза. Установлено, что повреждение уротелия способствует формированию первичного очага литогенеза на бляшках Рэндалла в интерстиции, прилегающем к тонкому отделу петли Генле, с последующим пенетрированием в просвет собирательных трубок, где происходит окончательное формирование камней (Жариков А.Ю. и соавт., 2009). При этом в настоящее время преобладающим является мнение, согласно которому, повреждение эпителиоцитов канальцев почки при оксалатном нефролитиазе напрямую связано с активацией процесса свободно-радикального окисления (СРО) в почке (Жариков А.Ю. и соавт., 2009). Данные, подтверждающие это мнение, ранее были получены и в нашей лаборатории. Было установлено, что при моделировании экспериментального нефролитиаза наблюдались характерные признаки оксидативного стресса в почках, сопровождающиеся отложением в зоне почечного сосочка кальций-позитивных депозитов (Зверев Я.Ф. и соавт., 2008). Полученные результаты в совокупности с литературными

данными обусловили интерес к более глубокому изучению патоморфологических изменений почки на фоне активации процесса СРО при экспериментальном нефролитиазе, в связи с чем было решено выявить и исследовать закономерности этих изменений с определением особенностей экспрессии в почках маркеров оксидативного повреждения и антиоксидантной защиты.

Цель исследования

Определить закономерности патоморфологических изменений почки и особенности экспрессии показателей оксидативного повреждения (малоновый диальдегид) и антиоксидантной защиты (митохондриальная супероксиддисмутаз) на ранних сроках этиленгликолевой модели оксалатного нефролитиаза.

Материал и методы

Экспериментальная модель оксалатного нефролитиаза была выполнена на 40 самцах белых беспородных крыс массой тела от 180 до 250г.

Все животные были разделены на две группы по 20 крыс. Крысы первой группы находились на общевиварном рационе, получали в качестве питья водопроводную воду, мочекаменная болезнь не инициировалась. Данная группа оста-

васаль интактной и использовалась в качестве контрольной. Животные второй группы на фоне стандартной диеты получали в качестве питья 1% раствор этиленгликоля в течение 21 суток, что индуцировало развитие экспериментальной модели оксалатного нефролитиаза (Жариков А.Ю. и соавт., 2008; Green, M.L. et al., 2005).

Для гистологического исследования животных декапитировали путем дислокации шейного позвонка под эфирным наркозом с соблюдением требований Европейской конвенции «О защите позвоночных животных, используемых для экспериментальных или других научных целей» (Страсбург, 1986 г.), и Федерального закона Российской Федерации «О защите животных от жестокого обращения» от 01.01.1997. Материалом исследования послужила почка крысы. Орган фиксировали в 10% растворе формалина, обрабатывали по стандартной методике, заливали в парафин. Поперечные срезы через почечный сосочек толщиной 6 мкм окрашивали гематоксилином и эозином.

Для выявления отложений соединений кальция использовали импрегнацию серебром по методу Косса с контролем реакции 0,1% раствором соляной кислоты (Prophet E.V. et al., 1992). Оценивали характер отложения и распределения кальциевых депозитов, их средние размеры, особенности локализации в тканях почки.

Для определения биосинтетической активности и общей функциональной жизнеспособности клеток использовали полихромную методику окраски сафранином-О (Т) по Яцковскому А.Н. (Яцковский А.Н., 1987), дающую возможность судить о клеточной активности по степени конденсации хроматина.

Для выявления соединительнотканых элементов и оценки степени зрелости соединительной ткани использовали окраску на фибрин по MSB-методу (Marcius-Scarlett-Blue) в модификации Д.Д. Зербино (Зербино Д.Д., Лукаевич Л.Л., 1989).

Для определения экспрессии митохондриальной супероксиддисмутазы (СОД-2) и малонового диальдегида (МДА) проводили непрямой двухшаговый стрептавидин-биотиновый метод с контролем специфичности реакции. После стандартной процедуры депарафинизации и регидратации выполняли блокирование эндогенной пероксидазы согласно рекомендациям производителя антител (Santa Cruz, USA).

Восстановление антигенной специфичности производилась с помощью предварительной обработки срезов, погруженных в цитратный буфер (рН-6,0) в микроволновой печи при мощности 600 Вт 3 раза по 7 минут (Гуревич Л.Е., Исаков В.А., 1999). В качестве первичных антител использовали антитела к СОД-2 (G-20: sc-18504), 1:100 и антитела к МДА (F-25: sc-130087), 1:30 фирмы Santa Cruz (USA). Продукт реакции ви-

зуализировали с помощью системы Goat ABC Staining system: sc-2023 (Santa Cruz) и диаминобензидина (ДАБ).

Морфометрические исследования проводили с использованием программных пакетов ImageJ 1.43 и AxioVision 3.1. Степень экспрессии (в баллах – 1+, 2+, 3+) оценивали по интенсивности окрашивания ДАБ с применением программы анализа изображений ImageJ 1.43. Для удобства интерпретации результатов, полученные данные рассчитывали по формуле: $E\% = 100 - \frac{100 \times D_x}{256}$, где E% – процент экспрессии, 256 – максимум интенсивности окраски, D_x – интенсивность окрашивания ДАБ.

Результаты работы представлены в виде значений \bar{X} (средняя), m (ошибка средней), $p < 0,05$. Оценку межгрупповых различий проводили по критерию Данна и Манна-Уитни (SigmaStat 3.5 для Windows, Systat Software, Inc., США, 2006).

Результаты исследования

У животных контрольной группы наблюдали нормальную гистологическую картину строения коркового и мозгового вещества почки. Кальциевые депозиты у крыс интактной группы гистохимически не верифицированы.

Иммуногистохимическое исследование показало умеренно выраженную экспрессию СОД-2 в цитоплазме эпителиальных клеток канальцев нефрона, эпителиоцитах собирательных трубок. Экспрессия МДА была слабо выраженной.

Результаты морфологического исследования показали, что через 3 недели моделирования оксалатного нефролитиаза в почках наблюдались деформация почечных телец, расширение капиллярных петель сосудистых клубочков, в отдельных случаях – локальное утолщение и деструкция наружного листка капсулы почечного тельца. Отмечались дистрофические изменения эпителии канальцев и собирательных трубок в виде гидропической дистрофии, его десквамация, расширение канальцевой системы, слущенный эпителий и белковые депозиты в просвете канальцев.

Отложения соединений кальция обнаруживались в эпителии канальцев и собирательных трубок, в интерстиции мозгового вещества, в просветах собирательных трубок в составе белковых цилиндров. Характерной являлась локализация соединений кальция – преимущественно в области основания и средней трети почечного сосочка. В составе эпителиа на вершине почечного сосочка количество микролитов было незначительным. В поле зрения определялись умеренные количества кальциевых депозитов ($21,4 \pm 3,40$), средним размером $16,5 \pm 0,60$ мкм. Выявлялась инкрустация эпителиа собирательных трубок соединениями кальция. В 10 % наблюдений обнаруживались довольно крупные

микролиты (размером до 30-35 мкм) с обтурацией просвета собирательных трубок (рис.1). В областях отложения кальция выявлялись разрастания соединительной ткани с формированием перитубулярного и периваскулярного фиброза (рис.2). Определялось резкое снижение функциональной активности эпителиоцитов канальцев, содержащих в просвете микролиты.

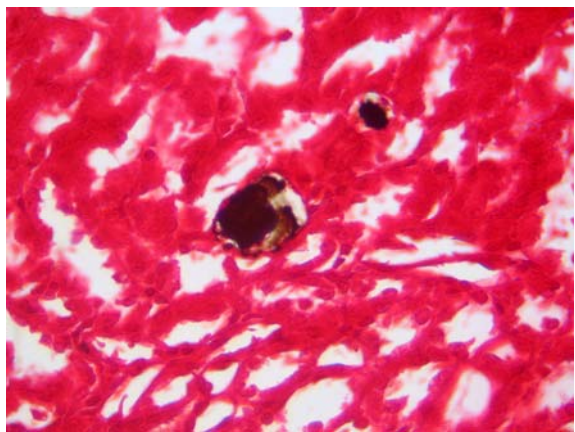


Рис. 1. Экспериментальный нефролитиаз 21 сут. Микролиты в просветах собирательных трубок. Окраска по Коссу. $\times 100$.

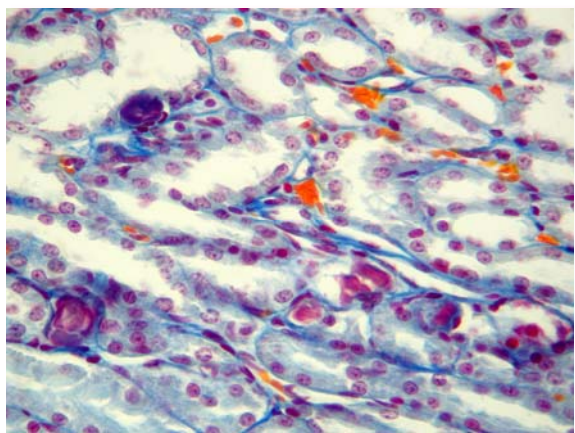


Рис. 2. Склеротические изменения стенок собирательных трубок, перифокально участкам отложения кальциевых депозитов. Окраска MSB. $\times 100$.

Иммуногистохимическое исследование показало в целом статистически значимое уменьшение экспрессии СОД-2 в эпителиоцитах собирательных трубок. Во внутренней зоне мозгового вещества этот показатель оказался существенно сниженным, на 5,3% уступая цифрам интактных почек. В эпителиоцитах собирательных трубок, обтурированных камнем, снижение экспрессии СОД-2 достигало максимума и было на 7,5% ниже контрольных показателей (рис.3). В ряде случаев на некотором удалении от обтурирующих собирательные трубки камней в эпителиоцитах отмечалось определенное усиление экспрессии

СОД-2.

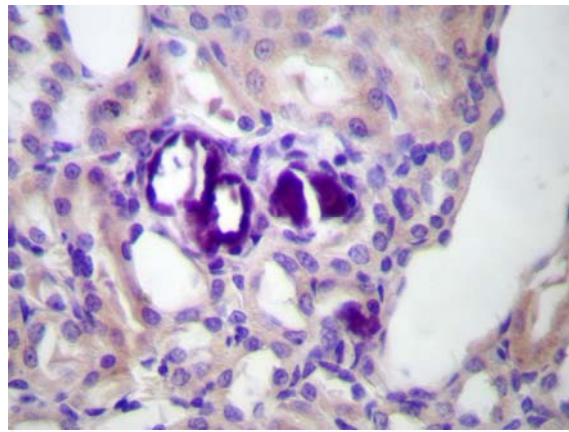


Рис. 3. Экспериментальный нефролитиаз 21 сут. Снижение экспрессии митохондриальной супероксиддисмутазы эпителиоцитами вокруг микролитов. $\times 400$.

На фоне ослабления экспрессии ферментов антиоксидантной защиты наблюдалось статистически значимое повышение содержания продуктов перекисного окисления липидов (ПОЛ), определяемых в эпителиоцитах канальцев нефрона, собирательных трубок, переходного эпителия чашечно-лоханочной системы, элементах интерстиция (рис.4).

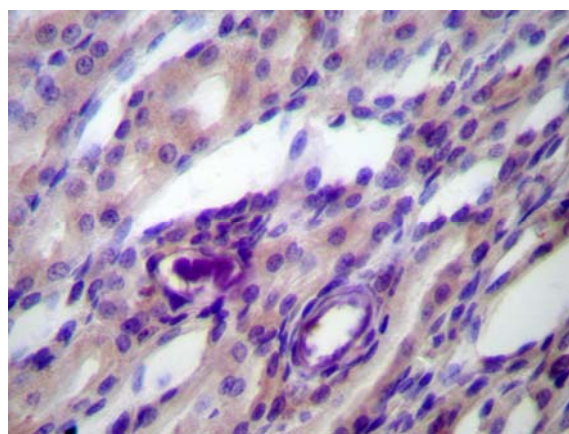


Рис. 4. Экспериментальный нефролитиаз 21 сут. Выраженная экспрессия малонового диальдегида эпителиоцитами собирательных трубок. $\times 400$.

В мозговом веществе отмечались неравномерное расширение просвета собирательных трубок, очаговая интерстициальная и субэпителиальная (под переходным эпителием) лимфоцитарная инфильтрация.

Обсуждение полученных данных

Данные современной литературы указывают на то, что важным фактором формирования мочевых камней является повреждение тканей почек. По одной из наиболее распространенных точек зрения, отложения солей кальция способ-

ны индуцировать тканевые реакции в эпителии дистальных канальцев и собирательных трубок, в частности – активацию процессов свободно-радикального окисления (Вошула В.И., 2006). В почках первичное отложение кальция происходит в митохондриях и фаголизосомах, обладающих высокой активностью фосфатаз. В интерстиции соли кальция первично выпадают по ходу мембран сосудов и волокнистых структур. При этом многочисленные данные свидетельствуют о неизменном возникновении оксидативного стресса, вносящего существенный вклад в процесс формирования кальциевых депозитов (Жариков А.Ю. и соавт., 2009).

Воспалительные процессы в организме, вызываемые различными факторами, имеют в своей основе процессы деструкции мембраны клеток. Первичные продукты перекисного окисления липидов (ПОЛ) разрушаются с образованием вторичных продуктов ПОЛ. Малоновый диальдегид является конечным продуктом ПОЛ и служит одним из маркеров оксидативного повреждения тканей.

Среди множества источников свободных радикалов основным местом их продукции является дыхательная цепь цитохромов внутренней мембраны митохондрий. Более того, митохондрии являются основным источником продуктов перекисного окисления липидов – малонового диальдегида, а локальная система митохондриальной антиоксидантной защиты является важнейшим органичивающим фактором распространения свободных радикалов и ограничения выхода растворимого цитохрома С в цитоплазму клетки. Первым ферментом в каскаде нейтрализации свободных радикалов в митохондриях является супероксиддисмутаза. Она локализуется в матриксе митохондрий, где превращает супероксидный радикал ($O_2^{\cdot-}$) в перекись водорода (H_2O_2).

Проведенное морфологическое исследование почек крыс с этиленгликолевой моделью оксалатного нефролитиаза позволило выявить характер распределения отложений кальция в мозговом веществе и связанные с этим особенности гистологической перестройки тканей почки.

Выявленные патоморфологические изменения в виде дистрофии эпителия, его слущивания, расширения просвета канальцев и собирательных трубок, мононуклеарной инфильтрации интерстиция могут быть вызваны как повреждающим воздействием этиленгликоля, так и реакци-

ей на отложение депозитов кальция. Такая структурная перестройка опосредованно свидетельствуют о наличии местных условий для развития нефролитиаза. Это подтверждается гистохимическим обнаружением в тканях почки отложений кальция. Данные факты соответствуют литературным данным, согласно которым, агрегаты кристаллов кальция вначале фиксируются на апикальных мембранах эпителиальных клеток, а затем транспортируются в интерстиций и концентрируются в основном на поверхности почечного сосочка, где и происходит последующее формирование камней (Khan S.R., 1995)

Снижение экспрессии митохондриальной супероксиддисмутазы в местах интенсивного литогенеза указывает на возможное истощение ферментов системы антиоксидантной защиты. Кроме того не следует исключать возможность снижения экспрессии митохондриальных антиоксидантных ферментов обусловленную дистрофическими изменениями эпителиоцитов вблизи крупных камней и подавлением их общей функциональной активности. Увеличение в этой ситуации экспрессии тканями почек малонового диальдегида указывает на активацию процессов свободно-радикального окисления и ослабление антиоксидантной защиты в почках на ранних сроках моделирования экспериментального оксалатного нефролитиаза, что оказывает повреждающее воздействие на ткани почки.

Полученные данные согласуются с результатами биохимического исследования, проведенного ранее, в котором в результате трехнедельного потребления крысами 1% раствора этиленгликоля было выявлено увеличение концентрации продуктов перекисного окисления липидов в 1,8 раза (Зверев Я.Ф. и соавт., 2008).

Заключение

В ходе моделирования экспериментального оксалатного нефролитиаза в почках крыс отмечаются морфологические признаки активации процессов оксидативного повреждения тканей и клеток и ослабления функционирования системы ферментной антиоксидантной защиты. Более всего эти изменения выражены вблизи микролитов, обтурирующих собирательные трубки, что по своему местоположению соответствует зонам максимальной патогистологической перестройки тканей почки.

Перспективой дальнейших исследований является изучение патоморфологических изменений почки в условиях других моделей экспериментального нефролитиаза.

Литературные источники

Вошула В. И. Мочекаменная болезнь: этиотропное и патогенетическое лечение, профилактика / В. И. Вошула. – Мн.: ВЭВЭР, 2006. – 286

с.

Гуревич Л. Е. Использование в иммуногистохимических исследованиях метода восста-

новления антигенной специфичности воздействием микроволн на ткани, фиксированные формалином и заключенные в парафин / Л. Е. Гуревич, В. А. Исаков // Архив патологии, 1999. – № 2. – С. 48-50.

Жариков А. Ю. Современные методы моделирования оксалатного нефролитиаза / А. Ю. Жариков, В. М. Брюханов, Я. Ф. Зверев, В. В. Лампатов // Нефрология. – 2008. – Т. 12, № 4. – С. 28-35.

Жариков А.Ю. Механизм формирования кристаллов при оксалатном нефролитиазе. / А. Ю. Жариков, Я. Ф. Зверев, В. М. Брюханов, В. В. Лампатов // Нефрология. – 2009. – Т. 13, № 4. – С. 37-50.

Зверев Я. Ф. О роли процессов свободно-радикального окисления в развитии экспериментального нефролитиаза / Я. Ф. Зверев, В. М. Брюханов, О. С. Талалаева, В. В. Лампатов, А. Ю. Жариков, С. В. Талалаев, Я. С. Булгакова // Нефрология. – 2008. – Т. 12, № 1. – С. 58-63.

Зербино Д. Д. Диссеминированное внутрисосудистое свертывание крови: Факты и концепции / Д. Д. Зербино, Л. Л. Лукасевич. – М.: Медицина, 1989. – 256 с.

Яцковский А. Н. Метод оценки функциональной активности клеточных ядер // Архив анатомии, гистологии и эмбриологии. – 1987. – №1. – С.76-79.

Green, M. L. Ethylene glycol induces hyperoxaluria without metabolic acidosis in rats // M. L. Green, M. Hatch, R.W. Freel // Am. J. Physiol. Renal Physiol. – 2005. – Vol. 289. – P.536-543.

Khan, S.R. Experimental calcium oxalate nephrolithiasis and the formation of human urinary stones / S.R. Khan // Scanning Microsc. – 1995. – Vol. 9(1) – P.89-100.

Prophet E. B. Armed forces institute of pathology laboratory methods in histotechnology / E. B. Prophet, B. Mills, J. B. Arrington, L. H. Sobin. – American registry of pathology. – Washington D. C., 1992. – pp. 197.

Мотін Ю.Г., Жаріков А.Ю., Брюханов В.М., Зверев Я.Ф., Лєпілов А.В., Лампатов В.В., Мотіна Н.В. Оксидативний стрес як один з факторів порушення на ранніх строках експериментального нефролітіазу.

Резюме. Аналізуються результати морфологічного дослідження нирки щурів з етиленгліколевою моделлю оксалатного нефролітіазу. Оцінювали зміну експресії мітохондріальної супероксиддісмутази й малонового діальдегіду по ходу розвитку оксалатної моделі нефролітіазу. Показані морфологічні ознаки активації процесів оксидативного порушення тканин і послаблення функціонування системи ферментного антиоксидантного захисту.

Ключові слова. Експериментальний нефролітіаз, оксидативне ушкодження, морфологія.